616. 28
V 52

TERUL SĂNĂTĂŢII, MUNCII ȘI PROTECȚIEI SOCIALE
AL REPUBLICII MOLDOVA
UNIVERSITATEA DE STAT DE MEDICINĂ ȘI FARMACIE
„NICOLAE TESTEMIŢANU"

Sergiu VETRICEAN

MALADIA URECHII OPERATE

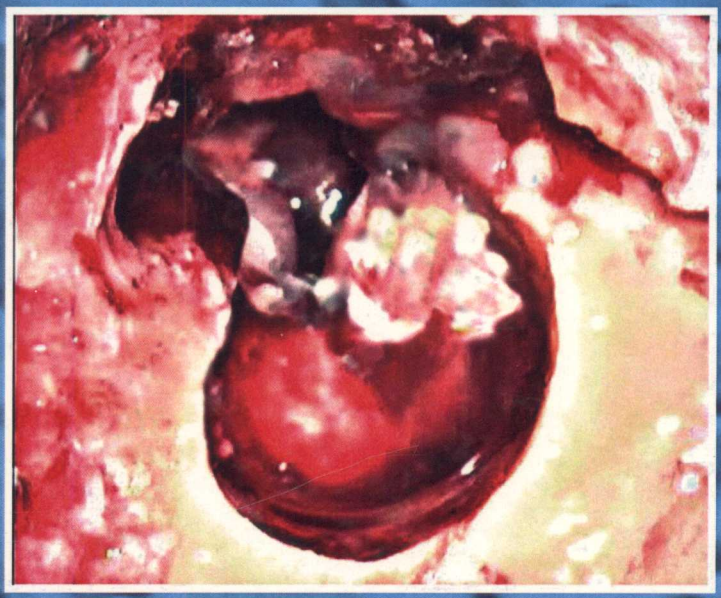

Chișinău
2018

MINISTERUL SĂNĂTĂŢII, MUNCII
ŞI PROTECŢIEI SOCIALE AL REPUBLICII MOLDOVA
UNIVERSITATEA DE STAT DE MEDICINĂ ŞI FARMACIE
„NICOLAE TESTEMIŢANU"

Sergiu VETRICEAN

MALADIA URECHII OPERATE

748650

SL3

CHIŞINĂU
2018

CZU 616.28-089
V-52

Decizia Senatului USMF „Nicolae Testemiţanu" nr. 1/14 din 25.01.2018.

Autor: *Sergiu Vetricean,* dr. şt. med., conf. univ.

Recenzenţi: *Lucian Danilov,* dr. hab. med., conf. univ.
Andrei Antohi, dr. şt. med., conf. univ.

Redactor: *Sofia Fleştor*
Machetare computerizată: *Oksana Muntian*

Descrierea CIP a Camerei Naţionale a Cărţii
Vetrican, Sergiu. Maladia urechii operate / Sergiu Vetrican ; Univ. de Stat de Medicină şi Farmacie „Nicolae Testemiţanu". – Chişinău : S. n., 2018 (Tipogr. „Print-Caro"). – 224 p. : fig., tab.
Bibliogr.: p. 209-224 (210 tit.). – 100 ex.
ISBN 978-9975-56-549-3.
616.28-089
V-52

ISBN 978-9975-56-549-3.

© Sergiu Vetrican, 2018

CUPRINS

LISTA ABREVIERILOR 5
INTRODUCERE 6

PARTEA GENERALĂ

NOŢIUNI DE EMBRIOLOGIE, ANATOMIE CLINICĂ, FIZIOLOGIE ŞI FIZIOPATOLOGIE A APARATULUI ACUSTICO-VESTIBULAR 8
1. SEMIOLOGIA CLINICĂ ÎN OTOLOGIE 25
2. PRINCIPIILE DIAGNOSTICULUI OTOLOGIC 29
3. SIMPTOMATOLOGIA, DIAGNOSTICUL ŞI METODELE DE TRATAMENT ÎN OTITA MEDIE CRONICĂ SUPURATIVĂ ... 41
4.1. Tabloul clinic, diagnosticul şi complicaţiile otitei medii cronice supurative 41
4.2. Avantajele şi dezavantajele intervenţiilor chirurgicale de mastoidectomie în infecţiile cronice supurative ale urechii 56

PARTEA SPECIALĂ

4. METODELE CHIRURGICALE DE TRATAMENT ŞI PROFILAXIA MALADIEI URECHII OPERATE 60
5.1 Sindromul cavităţii de evidare timpanomastoidiană totală. Caracteristica, cauzele şi complicaţiile maladiei cavităţii de evidare 60
5.2. Tratamentul chirurgical al maladiei urechii operate 63
5.2.1. Intervenţiile de revizuire chirurgicală a cavităţii mastoidiene deschise 63
5.2.2. Chirurgia reconstructivă la pacienţii cu maladia urechii operate 65
5.2.3. Obliterarea mastoidiană 69
5.2.4. Miringoplastia şi timpanoplastia 72
5.3. Calitatea vieţii pacienţilor după tratamentul chirurgical al maladiei urechii operate 83
6. ARGUMENTAREA EXPERIMENTALĂ A POSIBILITĂŢII UTILIZĂRII GREFELOR OSOASE AUTOGENE CU PROPRIETĂŢI OSTEOINDUCTIVE DE AOMF ÎN CHIRURGIA RECONSTRUCTIVĂ 89
7. CARACTERISTICA ŞI EFICIENŢA INTERVENŢIILOR RECONSTRUCTIVE PRIMARE ŞI INTERVENŢIILOR DE REVIZUIRE 96

7.1. Intervenţiile de revizuire la pacienţii cu maladia urechii operate cu reconstrucţie prin metoda cunoscută şi cu reconstrucţie cu utilizarea autografelor osoase cu proprietăţi osteoinductive de AOMF 96
7.2. Intervenţiile de asanare primare la pacienţii cu otită medie cronică supurativă cu reconstrucţie prin metoda cunoscută şi cu reconstrucţie cu utilizarea autografelor osoase cu proprietăţi osteoinductive de AOMF 133
8. ANALIZA COMPARATIVĂ A REZULTATELOR ANATOMICE ŞI FUNCŢIONALE ALE INTERVENŢIILOR RECONSTRUCTIVE PRIMARE ŞI INTERVENŢIILOR DE REVIZUIRE **168**
8.1. Eficienţa intervenţiei chirurgicale de revizuire la pacienţii cu maladia urechii operate şi ale intervenţiei de asanare primare la pacienţii cu otită medie cronică supurativă cu reconstrucţie prin metoda cunoscută **168**
8.2. Rezultatele intervenţiei chirurgicale de revizuire la pacienţii cu maladia urechii operate şi ale intervenţiei de asanare primare la pacienţii cu otită medie cronică supurativă cu reconstrucţie prtin metoda elaborată şi utilizarea autografelor osoase cu proprietăţi osteoinductive de AOMF **178**
8.3. Studiul comparativ al intervenţiilor chirurgicale de revizuire la pacienţii cu maladia urechii operate cu reconstrucţie prin metoda cunoscută şi cu reconstrucţie cu utilizarea autografelor osoase cu proprietăţi osteoinductive de AOMF 186
8.4. Analiza comparativă a rezultatelor la pacienţii cu intervenţie de asanare primară în otita medie cronică supurativă cu reconstrucţie prin metoda cunoscută şi cu reconstrucţie cu utilizarea autografelor osoase cu proprietăţi osteoinductive de AOMF 197
CONCLUZII GENERALE **208**
BIBLIOGRAFIE SELECTIVĂ **209**

LISTA ABREVIERILOR

AAO-HNS – The American Academy of Otolaryngology - Head and Neck Surgery
AUTO OMF – Auto Osteomatrix Forte
CA – curba aeriană
CAE – conductul auditiv extern
CC – conducere cartilaginoasă
CES – Chronic Ear Survey
CO – curba osoasă
COA – conducerea osoasă absolută
COMOT-15 – Chronic Otitis Media Outcome Test 15
COR – conducerea osoasă relativă
CT – căsuța timpanului
CWD – canal wall-down
CWR – canal wall-reconstruction
CWU – canal wall-up
dBHL – decibels Hearing Level
ETMP – evidare timpanomastoidiană parțială
ETMT – evidare timpanomastoidiană totală
HA – hidroxilapatită
IRM – imagistica prin rezonanță magnetică
LB – lotul de bază
LM – lotul-martor
MR – mastoidectomie radicală
MRM – mastoidectomie radicală modificată
MT – membrana timpanică
MUO – maladia urechii operate
OM – otită medie
OMA – otită medie acută
OMC – otită medie cronică
OMCS – otită medie cronică supurativă
PROP – protezare pentru reconstrucția osiculară parțială
PROT – protezare pentru reconstrucția osiculară totală
SF-36 – Short Form 36 Health Survey
TA – tubul auditiv

INTRODUCERE

În pofida succeselor atinse pe parcursul ultimilor 40-50 de ani în domeniul otochirurgiei, operaţia radicală, efectuată încă de la finele secolului al XIX-lea, nu şi-a pierdut semnificaţia şi rămâne până în prezent una din cele mai răspândite metode de tratament al bolnavilor cu OMCS.

Adesea, starea bolnavilor care au suportat această intervenţie este numită *maladia cavităţii de evidare* sau *maladia urechii operate*. În cazul dezvoltării maladiei urechii operate, pacienţii pot prezenta simptome legate de cavitate (otoree cronică rezistentă la tratament medical, vertije spontane sau la pătrunderea apei reci sau apei calde şi acumularea de resturi în cavitatea de evidare exteriorizată, care necesită curăţare periodică), handicapuri cosmetice şi sociale (meatoplastie nonestetică, restricţii pentru apă, în scopul prevenirii inflamaţiei cavităţii) sau probleme de auz (hipoacuzie pronunţată, dificultăţi în plasarea dispozitivelor auditive). Simptomele descrise sunt, de obicei, de origine iatrogenă şi nu se includ în tabloul clasic al OMCS, ceea ce necesită abordări noi atât în tratament, cât şi în profilaxie, luând în consideraţie particularităţile individuale ale fiecărui caz.

Cavitatea mastoidiană problematică (vindecare lentă, infecţii recurente, necesitate pentru curăţare frecventă, hipoacuzie şi otoree cronică) nu este doar o consecinţă a tehnicii chirurgicale slabe. Această complicaţie are loc în 10% din cazuri la chirurgii cu experienţă, cu un potenţial mai mare de creştere a incidenţei în cazul efectuării procedurii de către chirurgii cu experienţă mai mică.

O cavitate mastoidiană problematică pune rar viaţa pacientului în pericol, dar rezultatele adverse (social-economice) şi diminuarea nivelului calităţii vieţii pot fi semnificative. Unele probleme, cum ar fi hipoacuzia şi otoreea fetidă, pot pricinui inhibare socială şi profesională, restricţii importante ale stilului de viaţă şi un impact negativ social-economic. Problema financiară poate fi semnificativă, cu necesitatea vizitelor frecvente la medic pentru toaleta urechii, administrarea repetată a medicamentelor, local şi potenţial, pentru mai multe proceduri chirurgicale.

Până în prezent, în literatura de specialitate nu este o descriere certă a particularităţilor clinico-morfologice şi a diverselor forme ale maladiei urechii

operate, fapt care împiedică indicaţiile pentru iniţierea tratamentului. Una dintre cele mai eficiente metode de tratament al patologiei urechii după operaţia radicală s-a dovedit a fi intervenţia chirurgicală de revizuire. Concomitent cu îndepărtarea completă a bolii, sunt utilizate metode pentru prevenirea afecţiunii recurente, inclusiv meatoplastia, canalplastia, procedurile de obliterare mastoidiană şi de reconstrucţie a lanţului osicular (osiculoplastia).

Actualmente, otochirurgii nu au o părere unanim acceptată în vederea materialului optim folosit pentru restabilirea structurilor urechii după operaţia radicală. Atât materialele organice, cât şi cele neorganice, utilizate în prezent în chirurgia reconstructivă, în afară de avantaje incontestabile, au şi dezavantaje serioase. Tot mai mulţi specialişti tind să utilizeze materiale obţinute din os şi ţesut cartilaginos autolog, care posedă proprietăţi osteoinductive.

Aşadar, evaluarea atentă a procesului de boală şi executarea unei abordări chirurgicale complete permit realizarea cu succes, la majoritatea pacienţilor, a obiectivului principal al chirurgiei de revizuire mastoidiană – obţinerea unei urechi uscate şi rezistente la apă. Percepţia aprofundată a anatomiei osului temporal, a evoluţiei bolii şi estimarea motivelor de eşec al chirurgiei primare sunt cheia pentru un rezultat bun. Cu toate acestea, aproximativ 10% din urechi necesită intervenţie chirurgicală. Restaurarea auzului este un obiectiv secundar, care nu poate fi atins în majoritatea cazurilor, deşi în intervenţia chirurgicală de revizuire este necesară păstrarea sau restabilirea lanţului osicular pentru prezervarea sau îmbunătăţirea auzului.

Multitudinea variantelor operaţiilor reconstructive ale urechii, efectuate în cazurile maladiei urechii operate, cu utilizarea diverselor materiale plastice, demonstrează necesitatea continuării cercetărilor ştiinţifice în această direcţie şi o abordare diferenţiată în soluţionarea acestei probleme.

1. NOŢIUNI DE EMBRIOLOGIE, ANATOMIE CLINICĂ, FIZIOLOGIE ŞI FIZIOPATOLOGIE A APARATULUI ACUSTICO-VESTIBULAR

• **Embriologia aparatului acustico-vestibular.** Din punct de vedere embriologic, urechea externă, urechea medie şi urechea internă au origini diferite.

Urechea externă derivă din primul şi din cel de-al doilea arc branhial, care cuprind între ele prima fantă branhială. Din ultima derivă conductul auditiv extern. La embrionul de 48 de ore, între prima fantă branhială externă şi prima fantă branhială internă se găseşte doar un perete despărţitor subţire, format din epiteliul de înveliş în contact cu endoteliul fantei branhiale interne. Cu timpul, prin creşterea ţesutului mezenchimal, epiteliul ectodermal este depărtat de epiteliul endodermal. În săptămâna a 8-a se reia treptat creşterea în adâncime a primei fante branhiale externe, care capătă forma unui fund de sac şi se dezvoltă progresiv până în luna a 7-a. Din acest moment, creşterea se opreşte. În fundul conductului auditiv mai rămâne o placă groasă de celule embrionare, ce nu dispare decât în primele ore după naştere.

Pavilionul se dezvoltă între săptămâna a 4-a şi a 6-a de gestaţie, din marginea externă a primului şi celui de-al doilea arc branhial, care se arcuiesc unul faţă de celălalt, dând un aspect inelar în jurul primei fante branhiale externe (*fig. 1*).

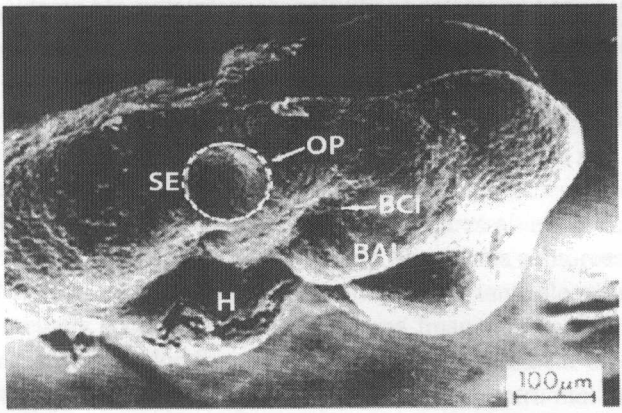

Fig. 1. Imaginea micrografică electronică scanată a regiunii capului unui embrion de şoarece de 8,5 zile: OP – gaura otică; BA I – primul arc branhial; BA II – al doilea arc branhial; BC I – prima fisură branhială; H – inima; SE – suprafaţa cefalică a ectodermului [2].

La sfârşitul celei de-a 6-a săptămâni, apar cei 6 corniculi branhiali descrişi de His: 3 – pe primul arc (tragusul, rădăcina helixului şi helixul) şi 3 – pe cel de al doilea arc (antehelixul, antitragusul şi lobulul. Între aceşti corniculi branhiali se află foseta angulară His, care va forma conca. Nucleii cartilaginoşi ai acestor corniculi apar în luna a 3-a (*fig. 2, 3*).

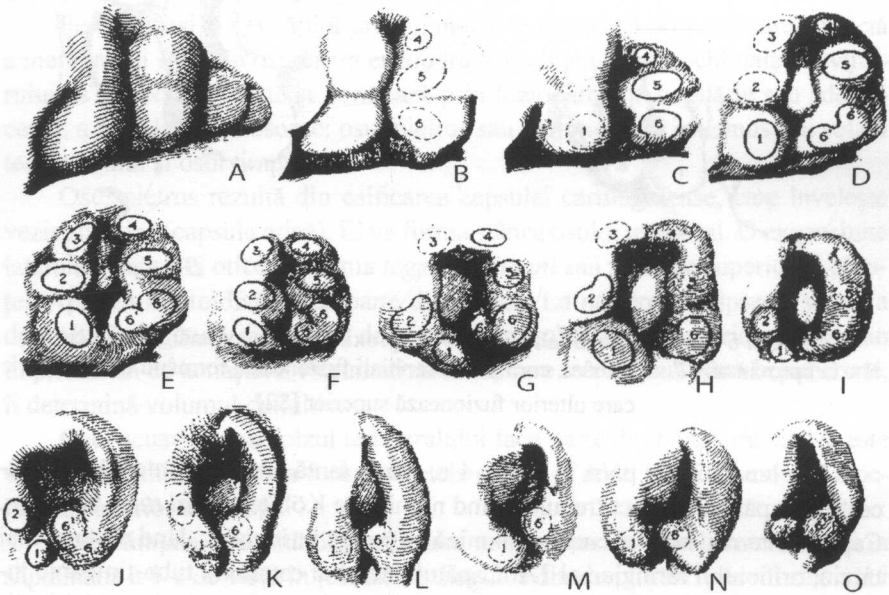

Fig. 2. O serie de figuri luate din colecţia Carnegie de embrioni umani, care descriu formarea pavilionului urechii din stadiul incipient al elevaţiei branhiale (A) până la stadiul de finalizare a pavilionului primitiv (O). Numerele 1-6 identifică corniculii branhiali His, care contribuie la formarea pavilionului urechii [2].

Cavităţile ***urechii medii*** se formează prin invaginarea primei pungi endobranhiale între capsula otică, situată posterior, şi viitorul CAE, situat anterior. Ectodermul acestuia va forma epiteliul casei timpanului, al TA şi al cavităţilor mastoidiene. El va încorpora lanţul osicular, format în mezodermul interpus între capsula otică şi CAE, şi, prin acolarea la CAE, va forma MT.

CAE este format în jurul săptămânii a 4-a de gestaţie prin invaginaţie şi creşterea medială a primei fisuri branhiale, situată între primul şi al doilea arc branhial.

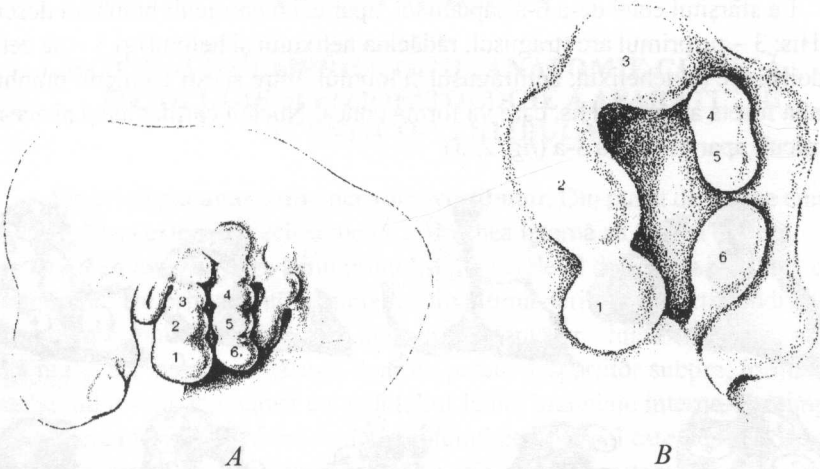

Fig. 3. Cei 6 corniculi branhiali His: A – la aproximativ 6 săptămâni intrauterine, B – la aproximativ 7 săptămâni, corniculii branhiali fuzionează, formând două falduri, care ulterior fuzionează superior [82].

Din luna a 2-a şi până în luna a 4-a, prima fantă branhială internă se adânceşte şi capătă un aspect trebulat, fiind numită de Kölliter *canal tubo-timpanic*. Capătul intern al acestui canal comunică cu punga faringiană, dând naştere, mai târziu, orificiului faringian al TA. Capătul lateral al canalului tubo-timpanic începe să se dilate şi dislocă mezenchimul în luna a 3-a intrauterină. Aici întâlneşte formaţiuni mezenchimale, produse prin condensarea acestuia, pe care le înglobează în parte. Astfel, osişoarele auditive derivă din ţesutul mezenchimal al primului arc branhial, încep dezvoltarea în jurul săptămânii a 4-a de gestaţie şi continuă să se maturizeze până în săptămâna a 38-a.

Din cartilajul Meckel apare ciocanul, din cartilajul Reichert derivă nicovala, făcând parte din cel de-al doilea arc branhial, şi cartilajul propriu al scăriţei. Nucleul cartilaginos al scăriţei, fiind traversat de artera stapediană, capătă forma unui inel. În luna a 3-a, artera dispare, însă forma scăriţei poartă amprenta arterei dispărute. În luna a 8-a intrauterină, în jurul osişoarelor auditive apare un ţesut spongios, care se resoarbe şi, până la naştere, întreaga cavitate a urechii medii este plină cu aer. În aceeaşi perioadă şi prin acelaşi mecanism apar formaţiunile anexe ale urechii medii: aditusul, antrul şi, în parte, sistemul celular mastoidian şi cel temporal. În săptămâna a 15-a, osişoarele auditive ating dimensiunea de adult. Osificarea osişoarelor auditive începe cu nicovala, la 16 săptămânii de

gestaţie, urmată de ciocănaş, la 16-17 săptămâni de gestaţie, şi de scăriţă, la 18 săptămâni de gestaţie, şi se termină la aproximativ 26 săptămâni de gestaţie.

Din primul arc branhial derivă muşchiul ciocănaşului, inervat de nervul trigemen – nervul primului arc branhial. Muşchiul scăriţei, ce derivă din cel de-al doilea arc branhial, este inervat de nervul celui de-al doilea arc branhial – nervul facial.

Pereţii osoşi ai cavităţilor urechii medii se formează prin osificarea directă a membranei sau prin osificarea encondrală a schiţelor mezenchimale ale viitorului os temporal. Acesta se formează prin fuzionarea, în copilărie sau adolescenţă, a trei elemente osoase: osul pietros sau periotic, osul scuamos sau solzul temporalului şi osul timpanic.

Osul pietros rezultă din osificarea capsulei cartilaginoase, care înveleşte vezicula otică (capsula otică). El va forma stânca osului temporal. O expansiune laterală a capsulei otice va forma *tegmen timpani* sau peretele superior al căsuţei. Apofiza mastoidiană face parte din stâncă. La naştere, ea lipseşte şi se va dezvolta în legătură directă cu dezvoltarea muşchiului sternocleidomastoidian în primul an de la naştere. Pneumatizarea sa, care se continuă până la pubertate, îi determină volumul definitiv.

Osul scuamos sau solzul temporalului face parte din bolta craniană şi este un os de membrane, ce va forma peretele extern al aticii şi partea externă a peretelui superior al căsuţei.

Osul timpanic rezultă din osificarea membranară a patru centri apăruţi în săptămâna a 9-a de viaţă în ţesutul cartilaginos din dreptul MT. Are forma unui inel incomplet deschis superior şi incizura timpanică Rivinus, iar prin fixarea lui la celelalte părţi ale osului temporal iau naştere fisurile petro-timpanică şi scuamo-timpanică.

Dezvoltarea ***urechii interne*** are loc în trei etape:

- etapa I: formarea plăcii auditive sau plăcii acustice, care apare ca rezultat al interacţiunii dintre ţesuturile înconjurătoare;
- etapa II: morfogeneza plăcii auditive cu formarea otochistului, care dă naştere componentelor auditive şi vestibulare ale urechii interne;
- etapa III: structurarea regională a otochistului cu formarea axelor anteroposterior, mediolateral şi dorsoventral şi dezvoltarea tridimensională a urechii interne.

Urechea internă apare la embrionul de 3 săptămâni sub forma unei adâncituri, numită *placă auditivă*, pe faţa laterală a celui de-al patrulea sau al cincilea neuromer. În săptămâna a 4-a, din ectomerul dorsal, ce s-a invaginat spre a da naştere şanţului în mezenchim, două mase celulare ectodermice devin nucleii

nervului acustic şi nervului facial. Placa acustică se deprimă şi, cu timpul, formează o fosetă acustică, ce se închide la sfârşitul primei luni intrauterine, transformându-se în vezicula otică, numită şi *otochist*. Până la sfârşitul săptămânii a 8-a, nervul acustic atinge maturitate deplină. În perioada săptămânilor 7-8 se formează nervul facial şi ramurile sale, iar până în săptămâna a 17-a se stabilesc comunicările definitive ale nervului facial.

Paralel cu închiderea veziculei, dar înainte ca aceasta să se fi terminat, tot în prima lună, apare o invaginare în locul în care otochistul vine în contact cu ectodermul şi care este începutul viitorului canal endolimfatic. Crescând în lungime, această invaginare devine un tub, care, în acelaşi timp, descrie o mişcare de rotaţie în jurul veziculei otice, căpătând o direcţie medială. În săptămâna a 5-a, chistul otic se turteşte, căpătând o formă ovoidă cu axul lung aşezat dorsoventral. Din partea dorsală apare primul canal semicircular, din partea ventrală iau naştere două vezicule, care reprezintă utricula şi sacula. În săptămâna a 6-a apar cele 3 canale semicirculare: cel posterior şi cel superior – din segmentul dorsal al otochistului, iar cel lateral – dintr-o invaginare orizontală a utriculei. Canalele semicirculare embrionare sunt turtite. Deschiderile lor în utriculă sunt inegale, cea mai mare devenind extremitatea ampulară. Canalul semicircular posterior şi cel superior au încă de la această vârstă o deschidere neampulară comună.

Tot în săptămânile 5-6 de dezvoltare intrauterină apare o evaginare strâmtă la început, care are forma literei „J" la această vârstă, devenind mai târziu canalul cohlear. În săptămâna a 7-a intrauterină începe resorbţia ţesutului ce mai ocupă lumenul acestui labirint membranos, capetele fiind încă închise. În săptămâna a 8-a, labirintul are aspectul exterior aproape ca la adult: utricula şi sacula sunt complet despărţite, iar cele 3 canale au forma şi direcţia lor definitivă. Canalul cohlear continuă să crească în lungime până în luna a 3-a, când are 2 spire şi jumătate, ca la adult. Acum apare diferenţierea epiteliului, care va da naştere organului Corti. În anumite regiuni, fibrele nervului acustic pătrund între celulele ectodermale, unde apar mici umflături. Organul spiral Corti se dezvoltă treptat, începând de la baza cohleei către vârf, întâi ca o îngroşare a epiteliului, mai mare spre columelă şi mai mică spre periferie. Organul Corti obţine structura unui adult la a 25-a săptămână intrauterină.

Celulele interne mai înalte vor da naştere limbului, pe marginea căruia, în exterior, vor apărea celulele Corti. Tunelul spiral apare prin autoliza unora din celulele de susţinere. Membrana tectoria apare înaintea organului Corti, derivând din celulele de susţinere.

La începutul lunii a 3-a, în interiorul ampulelor canalelor semicirculare apar crestele ampulare, iar în utriculă şi saculă – maculele. Substanţa gelatinoasă ce

formează cupula, precedând diferenţierea elementului nervos, apare ca o secreţie a celulelor ectodermale, încă nediferenţiate, către sfârşitul săptămânii a 7-a.

În a 5-a lună intrauterină, labirintul membranos începe să fie acoperit de os, ce derivă dintr-un precartilaj, transformat, între timp, într-un reticul sinciţial.

Modelul adult al tuturor arterelor craniene, inclusiv ale aparatului acustico-vestibular, este vizibil la a 9-a săptămână. Configuraţia adultă a sistemului venos cranian nu este, de obicei, prezentă la naştere.

La mijlocul perioadei de gestaţie, urechea – organ complex ca structură şi funcţie – ajunge în dezvoltarea sa la forma finală.

• **Anatomia clinică a urechii.** Urechea se compune din două mari segmente distincte: periferic (urechea externă, medie şi internă) şi central (nervul vestibulocohlear, căile de conducere şi nucleii din trunchiul cerebral şi aria corticală auditivă).

Segmentul periferic. ***Urechea externă*** este formată din pavilion şi conductul auditiv extern (*fig. 4*).

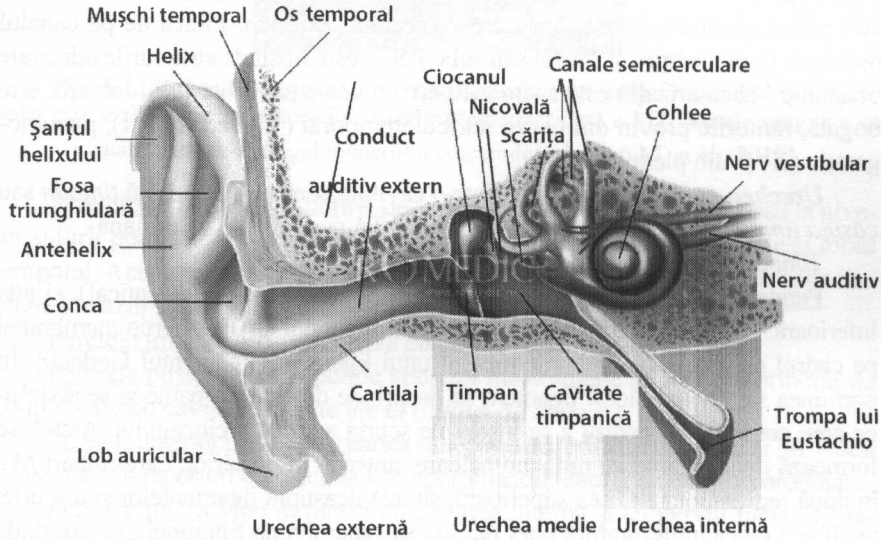

Fig. 4. Anatomia clinică a urechii [http://anatomie.romedic.ro/urechea].

Pavilionul urechii este o plică tegumentară ce acoperă un cartilaj fibroelastic. În partea anterioară a concii se deschide, prin meat, conductul auditiv extern. Lobulul, situat pe partea inferioară a pavilionului, este lipsit de schelet

cartilaginos. Tegumentul este foarte aderent de pericondrul feţei externe a pavilionului. Circulaţia arterială provine din artera temporală superficială şi din artera auriculară posterioară. Vasele sunt superficiale, dar asigură o circulaţie bogată. Limfaticele se varsă în ganglionii preauriculari (pretragieni), retroauriculari (mastoidieni) şi subauriculari (parotidieni). Inervaţia este asigurată de ramuri din plexul cervical superficial, nervul auriculotemporal şi de un ram senzitiv al nervului facial (VII).

Conductul auditiv extern are o lungime de aproximativ 2,5 cm, o orientare din afară-înăuntru şi puţin înainte şi descrie forma literei „S" atât în plan orizontal, cât şi în plan frontal. Superior, se învecinează cu endocraniul, posterior – cu apofiza mastoidiană, anterior – cu articulaţia temporomandibulară şi inferior – cu loja glandei parotide. Scheletul conductului este cartilaginos pentru jumătatea externă şi osos pentru cea internă (osul timpanic – pentru pereţii anterior, inferior şi posterior; un fragment din osul scuamos – pentru peretele superior). Conductul auditiv extern este căptuşit cu un tegument foarte aderent la cartilaj. Pielea canalului cartilaginos are un strat subcutanat substanţial, cu multipli foliculi piloşi, glande sebacee, glande care secretă cerumen. Pielea de pe canalul osos este foarte subţire şi stratul său subcutanat este lipsit de structurile adnexale obişnuite.Vascularizaţia este asemănătoare cu cea a pavilionului. Inervaţia este bogată, ramurile provin din nervii auriculotemporal (V), facial (VII), pneumogastric (X) şi din plexul cervical.

Urechea medie se compune dintr-o cavitate centrală, denumită *timpan* sau *căsuţa timpanului* (CT), şi anexele acesteia: TA şi apofiza mastoidiană.

Timpanul are forma unei lentile biconcave, cu 6 pereţi.

Peretele extern are 2 porţiuni: una superioară, osoasă (zidul atical), şi alta inferioară – membrana timpanului, care închide fundul CAE. Inserţia membranei pe cadrul osos se face prin intermediul unui ligament (ligamentul Gerlach). În porţiunea superioară, acest ligament se desprinde de osul timpanic şi se răsfrânge spre centrul MT, pentru a se insera pe scurta apofiză a ciocanului. Astfel, se formează două ligamente timpanomaleare, anterior şi posterior, care împart MT în două regiuni inegale: cea superioară, situată deasupra ligamentelor şi a scurtei apofize a ciocanului, numită *pars flacida* sau membrana Shrapnell, ce cuprinde 1/5 din suprafaţă, şi cea inferioară, ce ocupă 4/5 din suprafaţă, numită *pars tensa* – partea „în tensiune" (*fig. 5*). La adult, MT este de aproximativ 9 mm în diametru. Mânerul ciocanului coboară în *pars tensa* de sus în jos şi dinainte-înapoi, până la ombilic (sau umbo). De la ligamentul Gerlach până la mânerul ciocanului se întind fibre conjunctive ce îi oferă *pars tensa* rezistenţă şi posibilităţi vibratorii. La nivelul membranei Shrapnell, stratul conjunctiv este slab reprezentat. La exterior,

MT este acoperită cu tegument foarte subţire, pe faţa ei internă se întinde epiteliul urechii medii. Funcţia *pars flacida* a MT este de a compensa mici schimbări de presiune între urechea medie şi urechea externă. Doar *pars tensa* a MT este implicată în transmiterea energiei acustice din urechea externă în urechea medie.

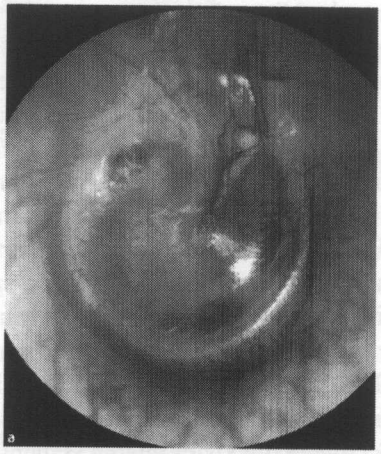

Fig. 5. Imagine otoscopică: MT normală (urechea dreaptă). Procesul lung al nicovalei este vizibil doar ca umbră în partea posterosuperioară a MT. Vasele sangvine se vizualizează de-a lungul mânerului ciocanului [Anniko M. et al., 2010].

Peretele superior este subţire, deseori dehiscent (dehiscenţă osoasă la nivelul suturii petroscuamoase) şi vine în raport cu fosa cerebrală mijlocie şi lobul temporal. Aceste raporturi explică posibilitatea apariţiei complicaţiilor endocraniene în cazul supuraţiilor urechii medii.

Peretele inferior se învecinează cu golful venei jugulare.

Peretele posterior corespunde apofizei mastoidiene şi prezintă orificiul de comunicare cu cavităţile aerate ale ei (*aditus ad antrum*).

Peretele anterior prezintă, în partea sa superioară, orificiul timpanic al TA. Acest perete vine în raporturi cu articulaţia temporomandibulară şi cu canalul carotidian.

Peretele intern vine în raport cu urechea internă şi cu nervul facial. El reprezintă o proeminenţă centrală, denumită *promontorium*. Deasupra acestuia se găseşte un orificiu ovalar, fereastra vestibulară sau *fenestra vestibuli* (obturată de talpa scăriţei), iar dedesubtul ei – un alt orificiu, fereastra rotundă sau *fenestra cochleae* (obtruată de o membrană timpanică secundară – Scarpi).

Conţinutul CT este reprezentat de cele trei osişoare: ciocanul sau *maleus* (cap, gât, proces anterior, proces lateral şi manubriul), nicovala sau *incus* (corp, proces scurt, proces lung şi proces lenticular) şi scăriţa sau *stapes* (cap, crusa

anterioară, crusa posterioară şi talpa), aşezate din afară-înăuntru în ordinea descrisă (*fig. 6, 7, 8*). Osişoarele se articulează între ele prin articulaţii sinoviale şi formează lanţul osicular. Ciocanul are un mâner inserat în stratul conjunctiv al MT, un col (pe care se inseră tendonul muşchiului *tensor tympani*) şi un cap cu care se articulează nicovala. Nicovala are forma unui molar cu 2 rădăcini: una se sprijină pentru a realiza axul ei de rotaţie (scurta apofiză a nicovalei), iar cealaltă se articulează cu capul scăriţei (apofiza lungă sau descendentă a nicovalei). Scăriţa are forma unei scări de şa, prezentând un cap articular, un col ce serveşte la inserţia muşchiului scăriţei, două braţe care ajung la talpa ei (numită şi *talpa scăriţei*). Căsuţa timpanului este străbătută de coarda timpanului.

CT este divizată în epitimpan, mezotimpan, hipotimpan, protimpan şi cavitatea timpanică posterioară. Se evidenţiază două compartimente distincte, cu rol important în patologia infecţioasă a urechii medii: un spaţiu superior, denumit *atică* sau *epitimpan*, şi altul inferior, denumit *atrium* sau *mezotimpan*.

Inervaţia senzitivă a căsuţei se face de către o ramură a nervului glosofaringian (perechea a IX-a). Vascularizaţia urechii medii este asigurată de o reţea de anastomoze, formată din ramuri ale arterei carotide externe (arterele ascendentă faringiană, occipitală, maxilară internă şi meningiană mijlocie), artera carotidă internă şi ramuri ale arterei bazilare.

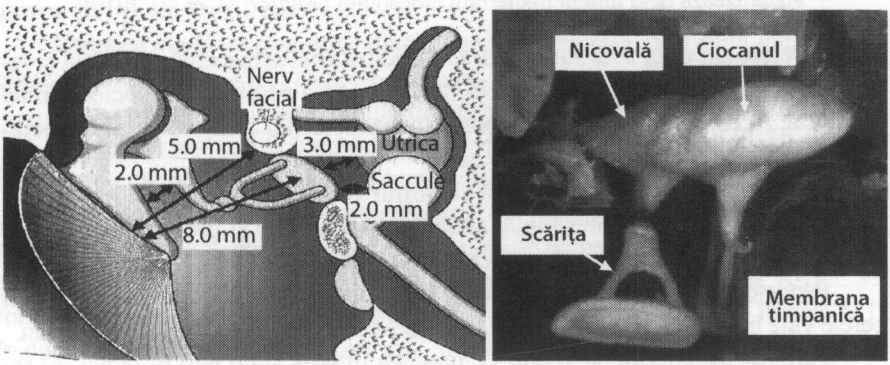

a b

Fig. 6. Conţinutul căsuţei timpanului: ciocanul, nicovala şi scăriţa, aşezate din afară-înăuntru în ordinea descrisă [Anniko M. et al., 2010; http://ent-ebooks.wikidot.com/otology].

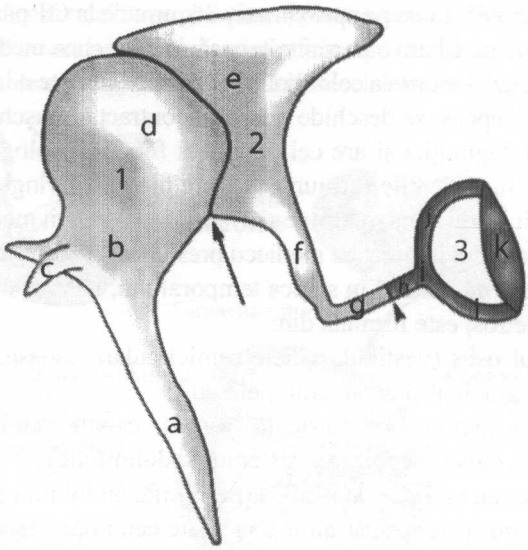

Fig. 7. **Lanțul osicular al urechii medii: 1 – ciocanul; 2 – nicovala; 3 – scărița; a – manubriul ciocanului; b – gâtul ciocanului; c – procesul anterior al ciocanului; d – capul ciocanului; e – corpul nicovalei; f – procesul lung al nicovalei; g – procesul lenticular al nicovalei; h – capul scăriței; i – gâtul scăriței; j – crusa anterioară și crusa posterioară ale scăriței; k – talpa scăriței. Săgeata indică joncțiunea dintre ciocan și nicovală; capul săgeții – joncțiunea dintre nicovală și scăriță [Noujaim D. et al., 2014].**

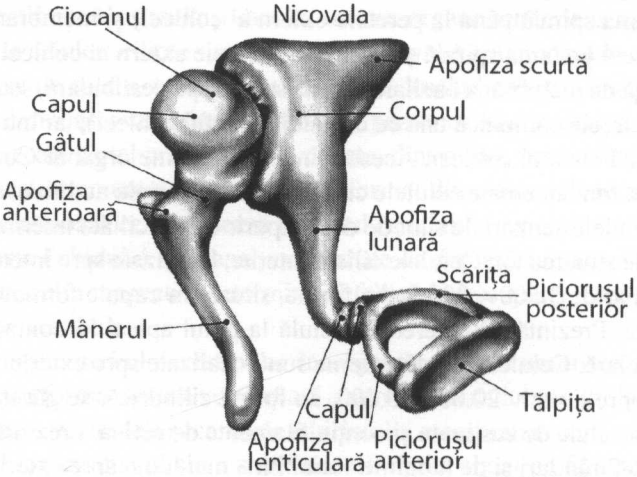

748650

Fig. 8. **Lanțul osicular al urechii medii [http://anatomie.romedic.ro/urechea].**

Universitatea de Stat de Medicină și Farmacie «Nicolae Testemițanu»
Biblioteca Științifică Medicală

Tubul auditiv se întinde pe aproximativ 35 mm: de la CT până la peretele lateral al rinofaringelui. El are o porţiune osoasă spre urechea medie şi una cartilaginoasă spre faringe. La unirea celor două porţiuni se găseşte o îngustare, istmul. TA este închis în repaus, se deschide odată cu contracţia muşchiului peristafilin extern în timpul deglutiţiei şi are cel puţin trei funcţii fiziologice: 1) protecţia urechii medii de modificările presiunii şi secreţiile nazofaringiene, 2) drenarea secreţiilor urechii medii în nazofaringe şi 3) ventilaţia urechii medii pentru echilibrarea presiunii aerului în urechea mediecu presiunea atmosferică.

Urechea internă, situată în stânca temporalului, în interiorul unor cavităţi săpate în osul pietros, este formată din:

- labirintul osos (vestibul, canale semicirculare osoase, apeductul vestibulului, melcul şi apeductul melcului);
- labirintul membranos (utriculă, saculă, canale semicirculare membranoase, canalul cohlear şi sistemul endolimfatic);
- lichidele sau umorile labirintice (perilimfă, endolimfă şi cortilimfă).

Labirintul osos este format dintr-o cavitate centrală, denumită *vestibul*. În peretele extern al vestibulului se deschide fereastra ovală, în cel anterior – un tub răsucit, denumit *cohlee* sau *melc*, iar posterior – cele trei canale de formă semicirculară (canalele semicirculare), situate fiecare în câte un plan al spaţiului: frontal, sagital şi orizontal.

Pe toată lungimea sa, tubul cohlear este împărţit în trei compartimente de către lama spirală (proeminenţă osoasă situată intern), membrana bazilară (care continuă lama spirală până la peretele extern al cohleei) şi membrana Reissner (care se inseră pe lama spirală şi ajunge la peretele extern al cohleei la un nivel superior faţă de membrana bazilară): scala sau rampa vestibulară, scala sau rampa timpanică (ele comunică una cu cealaltă la vârful cohleei), iar între cele două rampe se află canalul cohlear. Acesta din urmă conţine organul Corti, care are ca elemente fundamentale celulele ciliate neurosenzoriale auditive, aşezate în 4 rânduri. Celulele senzoriale sunt de două tipuri: celule ciliate interne şi externe, în funcţie de situarea lor. Celulele ciliate interne, localizate spre interiorul spirei, sunt în număr de 3.500-4.000, caliciforme, situate în cupule formate din celule de susţinere. Prezintă 120 stereocili/celulă la polul apical în contact cu membrana reticulară. Celulele ciliate externe sunt localizate spre exteriorul spirei, în număr de aproximativ 20.000-30.000, au formă cilindrică, se găsesc în cupule formate din celule de susţinere şi conţin filamente de actină. Prezintă 46-48 cili, dispuşi în 6-7 rânduri şi de lungime variabilă – mai lungi spre exterior.

Organul Corti transformă vibraţiile mecanice ale membranei bazilare în impulsuri neuronale, care ajung, prin nervul auditiv şi trunchiul cerebral, la creier.

În contact cu cilii acestor celule se găseşte membrana tectoria, formaţiune gelatinoasă cu densitatea egală cu cea a lichidului endolimfatic care umple canalul cohlear. Terminaţiile nervului cohlear înconjoară partea bazală a celulelor auditive (*fig. 9*).

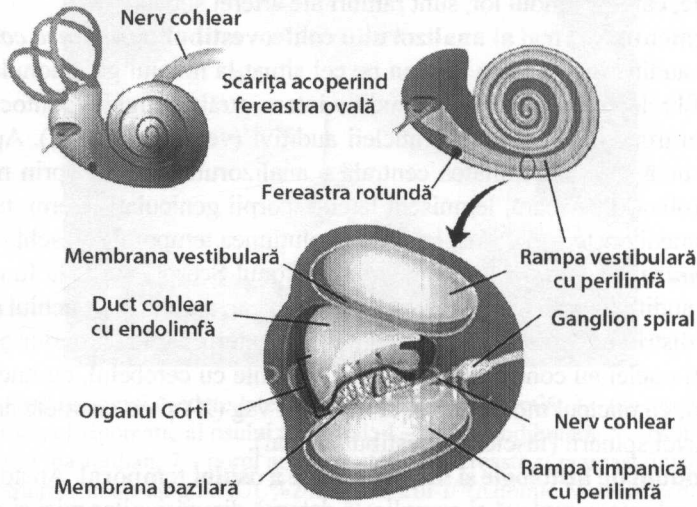

Fig. 9. Structura cohleei [http://anatomie.romedic.ro/urechea].

Labirintul membranos vestibular este alcătuit din două vezicule situate în cavitatea vestibulară, utricula şi sacula, care au organe senzoriale, aşa-numitele macule, unde celulele ciliate sunt acoperite de o masă gelatinoasă în care plutesc cristale dense de calciu, otoliţii. În utriculă se deschid cele trei canale semicirculare membranoase: superior sau frontal, posterior sau sagital şi extern sau orizontal. Fiecare canal prezintă două capete, dintre care unul dilatat (ampula), unde se găseşte elementul neurosenzorial format din celule ciliate acoperite de o capsulă gelatinoasă ce obstrucează lumenul canalului (cupula).

Mişcările lichidului din canal, ocazionate de deplasări rotatorii ale capului în planul canalului respectiv, determină deformări ale cupulei, care se transmit ca informaţii vestibulare.

Terminaţiile nervului vestibular înconjoară celulele neurosenzoriale şi se adună pentru a forma ramura vestibulară a nervului acusticovestibular (perechea a VIII-a). Toate veziculele şi canalele labirintului membranos comunică între ele şi, la rândul lor, cu ductul şi cu sacul endolimfatic, situat pe faţa posterioară a stâncii temporale, sub meninge.

Vascularizaţia arterială a labirintului membranos este asigurată prin artera

labirintică (artera auditivă internă), care, cel mai frecvent, este o ramură a arterei cerebrale antero-intero-inferioare. Artera cerebrală antero-inferioară este o ramură a arterei bazilare (trunchiul bazilar), formată din unirea celor două artere vertebrale, care, la rândul lor, sunt ramuri ale arterei subclavie.

Segmentul central al analizorului cohleovestibular. ***Ramura cohleară*** a nervului auditiv are ca prim neuron pe cel situat la nivelul ganglionului Corti. De aici, fibrele ajung în conductul auditiv intern, străbat unghiul pontocerebelos şi intră în trunchiul cerebral, în nucleii auditivi (ventral şi dorsal). Apoi căile auditive urcă spre extremitatea centrală a analizorului, trecând prin mai multe relee (oliva superioară, lemniscul lateral, corpii geniculaţi interni, tuberculii cuadrigemeni posteriori), până la circumvoluţiunea temporală Heschl.

Ramura vestibulară are ca releu ganglionul Scarpa, situat la fundul conductului auditiv intern. Împreună cu nervul cohlear, ajunge în trunchiul cerebral, unde se distribuie la cei 4 nuclei vestibulari: extern, intern, inferior şi superior. Aceşti nuclei au conexiuni aferente şi eferente cu cerebelul, cu nucleii oculo-motori, cu nucleul motor dorsal al nervului vag (X) şi cu coarnele anterioare ale măduvei spinării (fasciculul vestibulospinal).

• **Noţiuni de histologie şi histopatologie a osului temporal.** Anatomia osului temporal este complexă şi complicată datorită dimensiunilor mici şi orientării tridimensionale a structurilor asociate. Gradul de pneumatizare a osului temporal uman normal, de asemenea, este variabil. Osul temporal este un os pereche, aşezat pe părţile lateroinferioare ale cutiei craniene, are formă neregulată şi este format din patru părţi: partea scuamoasă sau scuama temporalului (pars squamosa), partea timpanică (pars tympanica), care adăposteşte cavitatea timpanică, partea pietroasă sau stânca temporalului (pars petrosa), partea mastoidiană sau apofiza mastoidiană (pars mastoidea) şi procesul stiloidian (*fig. 10*).

Partea pietroasă (stânca temporalului sau piramida) este porţiunea cea mai groasă a temporalului şi are forma de piramidă triunghiulară. Vârful ei este orientat anterior şi medial, iar baza este orientată posterior şi lateral, unindu-se cu partea mastoidiană. În interiorul porţiunii pietroase a temporalului sunt situate urechea medie (cavitatea timpanică) şi urechea internă (labirintul osos). Stânca temporalului are trei feţe: o faţă anterioară, o faţă posterioară şi o faţă inferioară. Pe faţa anterioară, aproape de vârf, există o mică scobitură pentru ganglionul Gasser. Pe faţa posterioară, aproape de mijloc, se află orificiul conductului auditiv intern, prin care trec al VII-lea şi al VIII-lea nervi cranieni, iar lângă el, spre exterior, – un orificiu în formă de fantă, care duce în apeductul vestibulului, canal ce adăposteşte conductul endolimfatic. Faţa inferioară formează o parte din baza craniului şi pe ea se inserează muşchii.

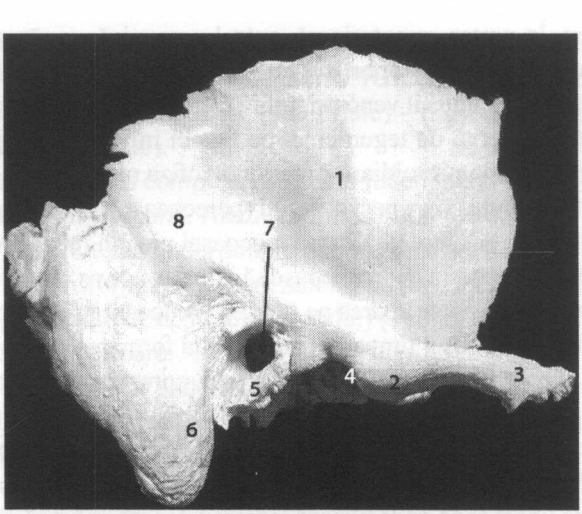

Fig. 10. Osul temporal (vedere laterală): 1 – scuama temporală; 2 – tuberculul articular; 3 – procesul zigomatic al osului temporal; 4 – fosa mandibulară; 5 – osul timpanic; 6 – procesul mastoidian; 7 – porul acustic extern; 8 – creasta supramastoidiană [http://work.xentra.ro/cursuri-amg/ANUL%20I/Semestrul-I/Anatomie/Material%20LP-uri/2/LP7%20SEM2%20BURCIN.pdf].

Partea mastoidiană este așezată posterior și lateral față de piramidă. Se prezintă ca o masă osoasă, turtită lateral. Fața externă este convexă și rugoasă și servește pentru inserția unor mușchi. La partea anteroinferioară formează o proeminență puternică – apofiza mastoidiană, care, la rândul ei, are suprafața rugoasă pentru inserția mușchilor. Fața internă este concavă și străbătută de un șanț sigmoid. În interiorul părții mastoidiene sunt săpate numeroase cavități pneumatice – celule mastoidiene –, care sunt mai numeroase în apofiza mastoidiană. În partea mastoidiană, superior și medial, se găsește un sinus, antrum mastoidian, care se deschide în urechea medie.

Apofiza mastoidiană conține un sistem de cavități pneumatice, căptușite cu mucoperiost și denumite *celule mastoidiene*. Numărul și volumul lor variază în funcție de gradul de pneumatizare. Astfel, vom întâlni celule mastoidiene pneumatice cu toate grupele celulare prezente: complet pneumatizate (36,8%), parțial pneumatizate sau parțial diploice (43,2%), complet diploice sau sclerotice (20%). Antrul mastoidian este o cavitate situată în profunzime, în dreptul zonei ciuruite Chipault, și face legătură cu căsuța timpanului printr-un canal, numit *aditus ad antrum*. Toate celulele mastoidiene comunică între ele și, în final, direct sau indirect, cu antrul mastoidian, care este cea mai mare celulă și care exis-

tă de la naştere. În partea sa anterioară, antrul comunică cu căsuţa timpanului. Apofiza mastoidiană vine în raport superior cu fosa cerebrală mijlocie, intern – cu urechea internă, cu sinusul venos sigmoid (sau lateral) şi cu fosa cerebeloasă. În exterior este acoperită de tegumente, pe faţa ei inferioară se inseră muşchii digastric şi sternocleidomastoidian. Anterior, apofiza mastoidiană vine în raporturi cu căsuţa timpanului şi cu nervul facial (perechea a VII-a). Pneumatizarea ei pare a fi determinată de către vitalitatea mucoasei urechii medii. Astfel, o pneumatizare bună este expresia unei mucoase sănătoase, active imunologic, pe când o pneumatizare redusă poate apărea pe fundalul mucoasei degenerate din OMC.

Partea timpanică (osul timpanic) participă la formarea meatului acustic extern, a cavităţii timpanice şi a CAE. Aceasta este reprezentată printr-o lamă osoasă, curbată în sus, care este fixată cu marginea anterioară de rădăcina posterioară a apofizei zigomatice, iar cu marginea posterioară – de faţa anterioară a apofizei mastoidiene. Marginea internă este fixată de stânca temporalului, pe când marginea externă este liberă şi pe ea se fixează extremitatea internă a părţii cartilaginoase a CAE. Faţa superioară a lamei timpanice este concavă şi formează peretele inferior şi pereţii laterali ai părţii osoase a CAE. La acest nivel se observă orificiul CAE. Faţa sa inferioară este în raport cu baza apofizei stiloide.

Partea scuamoasă (solzul temporalului) este partea cea mai subţire şi cea mai mare a osului temporal. Ea este aşezată la partea superioară a temporalului şi are formă aproape semicirculară. Faţa externă este convexă şi corespunde tâmplei. Din partea inferioară porneşte anterior o apofiză lamelară, apofiza zigomatică a temporalului, care se articulează cu osul zigomatic şi pe care se inserează unii muşchi masticatori. Faţa internă este concavă şi prezintă şanţuri pentru vasele sangvine şi impresiuni ale circumvoluţiilor cerebrale. Marginile solzului sunt subţiate şi se articulează cu aripa mare a sfenoidului şi cu parietalul.

Defectele de dezvoltare ale osului temporal includ anomalii ale capsulei cohleare (deformarea Mondini), anomalii ale labirintului membranos (displazia Scheibe), atrezia aurală congenitală şi persistenţa arterei stapediene. Există o listă în creştere de tulburări genetice recunoscute ale urechii interne: sindromul Usher, sindromul Alport, sindromul Waardenburg şi DFNA-9.

• **Noţiuni de fiziologie şi fiziopatologie a urechii.** Denumirea de analizor vestibulocohlear vine de la cele două funcţii pe care urechea le îndeplineşte: auditivă şi vestibulară.

Audiţia este funcţia urechii de a percepe sunetele de anumite frecvenţe şi intensitate. Pragul minim al unui auz normal – pentru conducerea aeriană – este situat audiometric între 0 şi 30 dB.

Urechea externă (pavilionul urechii şi CAE) şi urechea medie (MT şi lanţul

osicular) sunt numite „sistem conductor", deoarece funcția lor este de a conduce semnalele sonore din aer la urechea internă. Termenul „aparat neurosenzorial" cuprinde celulele ciliate sau piloase (senzoriale) – organele finale ale auzului – și nervul cohlear (neuronal).

Auzul este un proces complex, rezultatul funcționării atât a aparatului auditiv, cât și a cortexului cerebral. Auzul cuprinde două fenomene:

- fizic: transmiterea undei sonore până la organul Corti;
- nervos: transformarea fenomenului fizic (unda sonoră) în fenomen nervos (potențialul de acțiune al nervului) și conducerea mesajului pe căile nervoase superioare.

Transmiterea undelor sonore spre structurile urechii interne, prin urechea externă și cea medie, este un proces pur mecanic, spre deosebire de mecanismele neurofiziologice pe care le întâlnim la nivelul urechii interne.

Funcția auditivă este realizată de toate cele trei segmente periferice ale urechii. Pavilionul urechii, conca și CAE localizează, concentrează, amplifică și transmit undele sonore spre MT, care vibrează sub presiunea energiei sonore. Vibrațiile sunt conduse până la urechea internă prin lanțul de osișoare. Mecanismul delicat al urechii medii are rolul de a reduce pierderile enorme de energie, care se produc la trecerea acesteia din mediul gazos (aerul) în mediul lichid (lichidul perilimfatic) (*fig. 11*).

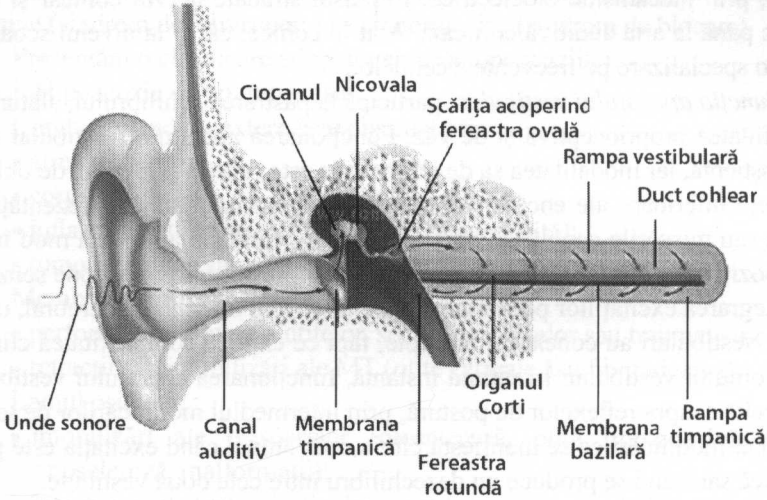

Fig. 11. Transmiterea vibrațiilor sonore [http://anatomie.romedic.ro/urechea].

TA are menirea de a menţine aerul din căsuţa timpanului la acelaşi nivel de presiune cu cel din mediul extern, pentru ca MT să-şi păstreze poziţia de echilibru, să poată vibra liber şi conduce sunetul de la urechea externă la urechea medie. Aerisirea urechii medii se face odată cu fiecare deglutiţie, când TA se deschide.

Disfuncţia sistemului TA joacă un rol important în patogeneza patologiei urechii medii. Cu toate acestea, datorită patogenezei şi etiologiei multifactoriale, în disfuncţia TA sunt implicaţi factori genetici, infecţioşi, imunologici, alergici, de mediu, sociali etc. Fiziopatologia TA poate fi clasificată în: 1) deprecierea funcţiei de reglare a presiunii (obstrucţie anatomică sau funcţională a TA, a părţilor distale ale sistemelor urechea medie–mastoid sau nazofaringe); 2) pierderea funcţiei de protecţie (pasaj anormal al TA, TA scurt, presiune anormală în sistemele urechea medie–mastoid sau nazofaringe); 3) dereglarea clearance-ului fiziologic al secreţiilor din urechea medie şi TA (dereglări mucociliare, musculare sau anatomice).

Urechea internă primeşte undele de presiune prin fereastra ovală vestibulară. Aceste unde se transmit prin rampa vestibulară, apoi prin cea timpanică până la membrana Scarpi, care închide fereastra rotundă şi, fiind elastică, permite deplasările lichidului. Mişcările se transmit şi canalului cohlear, şi organului Corti, unde celulele auditive ciliate transformă energia mecanică în impuls nervos, prin mecanisme bioelectrice. Impulsul străbate nervul cohlear şi este condus până la aria auditivă corticală. Atât în cohlee, cât şi la nivelul scoarţei, există o specializare pe frecvenţe a celulelor.

Funcţia aparatului vestibular: participă la păstrarea echilibrului, alături de sensibilitatea proprioceptivă şi de văz. Funcţionarea aparatului vestibular este subconştientă, iar modalitatea sa de intervenţie este reflexă şi are loc, de obicei, în etajele inferioare ale encefalului. Excitanţii fiziologici sunt reprezentaţi de poziţia sau mişcările capului în spaţiu, receptorii fiind situaţi în aşa mod încât orice poziţie sau mişcare a capului determină impresionarea unei zone senzoriale. Integrarea excitaţiilor periferice are loc la nivelul trunchiului cerebral, unde nucleii vestibulari au conexiuni multiple, fapt ce explică complexitatea clinică a sindromului vestibular. În ultimă instanţă, funcţionarea aparatului vestibular se exercită asupra reflexelor de postură, prin intermediul modificărilor de tonus muscular, modificări ce se manifestă clinic doar atunci când excitaţia este prea puternică sau când se produce un dezechilibru între cele două vestibule.

2. SEMIOLOGIA CLINICĂ ÎN OTOLOGIE

Sindroamele otologice includ: hipoacuzia, acufenele, sindromul senzitiv, otoreea, pruritul şi sindromul vestibular periferic.

Hipoacuzia sau **surditatea** este scăderea acuităţii auditive, care poate fi unilaterală (şi atunci urechea controlaterală compensează, fiind numai o stereohipoacuzie) sau bilaterală. Surditatea bilaterală poate fi egală la ambele urechi sau inegală. Când auzul este pierdut în totalitate, vorbim de anacuzie sau cofoză.

După mecanismul de producere, hipoacuzia poate fi de trei tipuri: 1) conductivă sau de transmisie, când este afectată transmisia sunetului prin urechea externă sau medie, 2) neurosenzorială (hipoacuzie de percepţie sau de recepţie), care este determinată de o defecţiune în urechea internă, de o transmisie necorespunzătoare a influxului nervos sau de o percepţie corticală necorespunzătoare, 3) mixtă, când ambele mecanisme descrise, de transmisie şi neurosenzorial, coexistă la aceeaşi ureche.

Afectarea sistemului de transmisie poate fi: indirectă – prin orice leziune care împiedică accesul undei sonore la sistemul timpano-osicular (de exemplu: leziunile meatale – agenezia, stenoza, tumorile), şi directă – prin lezarea sistemului timpano-osicular sau disturbarea funcţionalităţii sale, deşi sistemul timpano-osicular este intact, prin cauze tubare, endocavotimpanice sau fenestrale.

Lezarea sistemului timpano-osicular se poate manifesta prin leziuni distructive (sindrom de întrerupere) sau hiperplazice (sindrom de blocare).

Prezentăm o clasificare etiopatogenică a hipoacuziilor:

I. Hipoacuzia de tip transmisie.

Conductul auditiv extern este obstruat prin:

- atrezie, stenoze;
- corpi străini;
- inflamaţii (otite externe, furuncule, pericondrită);
- tumori benigne sau maligne.

Membrana timpanică:

- perforaţii, ca urmare a otitelor, sechelelor otitelor sau traumatismelor;
- retracţii sau imobilizări ale MT (otite catarale sau fibroadezive).

Lanţul osicular:

- imobilizări ale osişoarelor (otoscleroză, otită fibroadezivă, timpanoscleroză, malformaţii);
- întreruperi ale lanţului osicular (post-traumatice, erodări în otite şi sechelele lor).

Modificări ale presiunii aerului în urechea medie:

- barotraumatisme;
- disfuncția TA;
- otita cataral ă (când aerul din urechea medie este înlocuit cu lichid).

II. Hipoacuzia neurosenzorială este periferică sau centrală. Hipoacuzia neurosenzorială periferică poate fi cohleară sau radiculară.

Hipoacuzia neurosenzorială periferică cohleară apare în:

- dereglările vasculare;
- sindromul Ménière;
- labirintite;
- ototoxicoze;
- traumatismul sonor;
- presbiacuzie;
- degenerările cohleare din afecțiunile urechii medii;
- traumatismele mecanice ale urechii interne (comoție labirintică, fracturi labirintice);
- malformațiile congenitale ale urechii interne.

Hipoacuzia neurosenzorială periferică radiculară apare în:

- meningonevrite;
- neurolabirintite;
- intoxicațiile nervoase;
- arahnoidita pontocerebeloasă;
- zona zoster a nervului acustico-vestibular;
- tumorile nervului VII (neurinomul de acustic) sau în tumorile învecinate, care produc compresiunea nervului acustico-vestibular.

Hipoacuzia neurosenzorială centrală apare în afecțiunile sistemului nervos central.

III. Hipoacuzia de tip mixt presupune existența la aceeași ureche a hipoacuziei de transmisie și a hipoacuziei neurosenzoriale.

Din punct de vedere cantitativ, pierderea auzului se măsoară în decibeli (dB), care reprezintă unitatea fiziologică de măsură a percepției intensității sunetelor. Câmpul auditiv normal al omului se întinde de la 16 Hz la 20.000 Hz (frecvență) și între 1 și 120 dB (intensitate).

Clasificarea hipoacuziilor se poate face și cantitativ. Vorbim de hipoacuzie ușoară sau discretă, când pierderea auzului este de până la 30 dB; de hipoacuzie medie sau moderată; când pierderea auzului se situează între 30 și 50 dB; de hipoacuzie accentuată sau severă, când pierderea auzului se situează între 50 și 70 dB, și de hipoacuzie profundă sau gravă, când pierderea auzului este de până la 90 dB, peste care rămân resturi de auz sau anacuzie. La diferite frecven-

ţe, pierderile de auz pot să difere. Hipoacuzia de transmisie nu poate determina o pierdere mai mare de 65 dB şi vocea de conversaţie este încă percepută, însă, dacă pierderea este mai mare, hipoacuzia este mixtă sau neurosenzorială. Hipoacuzia neurosenzorială poate avea orice valori, inclusiv pierderea totală a acuităţii auditive (anacuzie).

Acufenele, numite şi **tinnitusuri**, sunt percepţii auditive ale bolnavului, care nu au o sursă sonoră. Ele pot fi obiective, când sunt auzite şi de către medic, cu ajutorul unui stetoscop, căruia i s-a îndepărtat capsula şi extremitatea liberă a tubului se introduce în conductul auditiv al urechii examinate. Aceste acufene obiective sunt sufluri vasculare cervicale ori endocraniene sau sunt provocate de contracţii clonice ale musculaturii urechii (muşchiul scăriţei, tensor tympani sau peristafilinul extern). Cele mai multe acufene sunt însă subiective, fiind auzite numai de către bolnav. Ele sunt determinate de hiperactivitatea unor celule nervoase iritate din urechea internă sau din căile de conducere nervoasă auditivă.

Sindromul senzitiv. Durerea otică are mai multe variante clinice: otodinia, otalgia şi otonevralgia. *Otodinia* este durerea la nivelul urechii, cauzată de o patologie otică propriu-zisă: inflamaţii ale CAE (furuncul, otite externe, tumori), ale urechii medii (otite acute sau cronice acutizate, mastoidite, tumori). *Otalgia* este o durere reflexă a urechii, când patologia este localizată, adesea, la nivelul faringelui, laringelui, coloanei vertebrale cervicale, articulaţiei temporo-mandibulare, glandelor parotide. *Otonevralgia* (otoneurodinia) este o durere reflexă, cauzată de o excitaţie anormală a unui nerv.

Sindromul secretor sau **otoreea** reprezintă scurgerea unui lichid din CAE. Otoreea poate avea diferite caractere: cerebro-spinală (otolicvoree după traumatisme accidentale sau chirurgicale), seroasă (eczeme ale CAE), mucoasă (otite cronice supurative în fază liniştită), mucopurulentă (în otita cronică supurativă simplă), purulentă fetidă (în otita colesteatomatoasă), sangvinolentă (în prezenţa polipilor auriculari sau a tumorilor), sânge franc (otoragie, care apare în traumatisme, tuberculoza urechii sau tumori).

Pruritul este un simptom inconstant, căutat prin anamneză, dar prezenţa sa poate informa asupra unei posibile participări a suprainfecţiei fungice.

Sindromul vestibular periferic reuneşte un grup de manifestări clinice care traduc suferinţa periferică (sindrom vestibular periferic) sau centrală (sindrom vestibular central) din teritoriul aparatului vestibular. Sindromul vestibular periferic poate fi provocat de acţiunea unui excitant fiziologic, dar de intensitate prea mare (cum este cazul kinetozelor, ca de exemplu răul de mare), sau când se produce un dezechilibru important între intensitatea informaţiei plecate de la cele două vestibule. Această din urmă situaţie apare ori prin excitarea pa-

tologică a unui vestibul, când apare un sindrom vestibular de tip iritativ (ca în cazul labirintitei seroase sau în sindromul Ménière), ori prin distrugerea funcțională sau anatomică a unui vestibul, când apare un sindrom vestibular de tip distructiv (fractură labirintică, labirintită supurativă).

Sindromul vestibular periferic are următoarele caractere:

- Vertijul – o senzație ireală de mișcare, de deplasare – este rotator, de cele mai multe ori în plan orizontal, și însoțit de tulburări neurovegetative accentuate: grețuri, vărsături, tahicardie, paloare, transpirații. Simptomul survine în crize; în mod obișnuit, evoluția sa este paroxistică.
- Tulburările de echilibru, pe care bolnavul le acuză la mers, la stațiunea în picioare sau chiar șezând.
- Nistagmusul – o mișcare conjugată a globilor oculari, formată dintr-o secusă lentă și una rapidă de revenire, – este unilateral sau predominant unilateral, are aspect orizontal-rotator (ca ștergătoarele de parbriz ale autoturismelor) și dispare dacă bolnavul privește mai mult timp în direcția sa de bătaie (se epuizează).

Deviațiile segmentare (la proba brațelor întinse sau proba indicației) și dereglările de echilibru (Romberg) sunt toate de o singură parte – de partea opusă bătăii nistagmusului, ceea ce realizează un sindrom armonios, caracteristic sindromului vestibular periferic.

De cele mai multe ori, sindromul vestibular periferic este însoțit de hipoacuzie neurosenzorială.

În sindromul vestibular periferic iritativ, nistagmusul bate spre urechea bolnavă și deviațiile segmentare sunt de partea urechii sănătoase. În sindromul vestibular periferic distructiv, nistagmusul bate spre partea sănătoasă și deviațiile segmentare se orientează de partea bolnavă.

3. PRINCIPIILE DIAGNOSTICULUI OTOLOGIC

Istoricul afecţiunii. Stabilirea unui diagnostic la un pacient cu tulburări ale sistemului acustico-vestibular începe cu istoricul amănunţit şi examenul fizic. În pofida unei game largi de investigaţii electrofiziologice şi radiografice, utilizate în diagnosticul afecţiunilor otologice, istoricul amănunţit şi examenul fizic rămân cele mai importante şi cele mai informative aspecte ale evaluării pacientului. Informaţia solicitată va include toate aspectele legate de istoricul medical al pacientului, inclusiv istoricul afecţiunii prezente, evaluările anterioare, tratamentele medicale şi intervenţiile chirurgicale anterioare, istoricul social, istoricul traumatismelor. Antecedentele personale au o importanţă deosebită, deoarece condiţiile de lucru, de mediu, starea socială, starea generală şi locală a organismului influenţează şi explică, de multe ori, apariţia afecţiunii otice. Afecţiunile nazofaringiene – vegetaţiile adenoide neoperate la timp, rinosinuzitele supurative cronice, obstrucţia nazală datorată rinitelor cronice catarale sau hipertrofice – sunt cauze care explică catarurile cronice tubo-timpanice.

Istoricul unui pacient cu hipoacuzie trebuie să includă următoarele: durata şi vârsta de debut, rata de progresare (brusc sau treptat), stabilă sau fluctuantă, unilaterală sau bilaterală, utilizarea anterioară a amplificatoarelor, durata, caracterul şi intensitatea simptomelor (otalgie, otoree, tinnitus, plenitudine, vertij, infecţii), istoricul familial de hipoacuzie, inclusiv intervenţii chirurgicale anterioare pentru pierderea auzului, urechea cu auz mai bun.

Examenul clinic. Evaluarea clinică se realizează, în mare parte, prin inspecţie şi palpare.

Inspecţia şi *palparea* digitală a urechii externe şi a structurilor adiacente pot dezvălui prezenţa proceselor inflamatorii, leziunilor traumatice, malformaţiilor congenitale şi bolilor neoplazice.

Examenul obiectiv prin otoscopie estimează pavilionul urechii, CAE şi MT. Pavilionul urechii este inspectat pentru incizii sau cicatrice, care indică o intervenţie chirurgicală anterioară, anomalii congenitale, traume, celulită infecţioasă, dermatită sau neoplasme. CAE este inspectat pentru a remarca calitatea pielii, depunerile de cerumen, prezenţa corpilor străini, micozelor, secreţiilor patologice, granulaţiilor, exostozelor, polipilor şi ulceraţiilor (*fig. 12, 13*).

Pentru a se vizualiza MT, sunt necesare aspiraţia secreţiilor patologice şi tracţiunea posterosuperioară a pavilionului urechii. Se examinează şi se descriu poziţia, mobilitatea, culoarea, gradul de transluciditate, textura, grosimea, vascularizarea, pulsaţia MT.

OTOSCOPIA		
Culoare	**Interpretarea imaginii otoscopice** **Perforație/perforații**	**Alte modificări**
Pete albe palide: timpano scleroză	Partea centrală retrasă: otită medie cronică, traumă, otită medie acută precedentă	Papule hemoragice: miringită buloasă acută, herpes zoster oticus
Galben/auriu: otită medie cu efuziune	Partea marginală neretrasă: colesteatom *pars tensa*	Aspect granular: miringită cronică
Roz (semnul Schwartze): focar otosclerotic activ	Atic: colesteatom *pars flaccida*	Uscat: otită medie acută recentă
Albicios în partea de jos: colesteatom congenital, colesteatom recurent	Multiplu: otită medie recurentă, tuberculoză	Modificări vasculare, roșeață: otită medie acută (cel mai precoce semn)
Albastru: hemotimpanum, barotraumă, granulom de colesterol, bulb jugular mare		Bombat: otită medie acută (stadiul de supurație iminentă)
Roșu: tumoră glomus, artera carotidă internă ectopică		Retracție (parțială sau totală): atelectazie, otită medie adezivă, buzunare de retractare, colesteatom potențial
		Polip/polipi: inflamator (otită medie cronică), colesteatom, carcinom cu celule scuamoase
		Epiteliu scuamos cheratinizat: colesteatom
		Nivel aer-fluid/bule de aer: otită medie seroasă, barotraumă
		Fund fals: stenoză post-inflamatorie a canalului auditiv extern

Fig. 12. Otoscopia [Anniko M. et al., 2010].

În mod normal, MT are o culoare gri-roz, cu o proeminenţă centrală, denumită *umbo*. MT este transparentă şi prin ea se pot observa mânerul ciocanului, apofiza scurtă a ciocanului, ligamentele timpano-maleolare şi triunghiul Politzer. În patologia otică, examenul otoscopic poate evidenţia miringită, buzunare de retracţie, perforaţii ale MT, modificări ale lanţului osicular, secreţii mucopurulente, prezenţa ţesutului granulos, a polipilor sau a colesteatomului.

Testul pentru determinarea unei fistule se realizează prin aplicarea unei presiuni pozitive şi negative la MT cu ajutorul unui otoscop pneumatic sau cu un sac Politzer. Nistagmus şi vertij la aplicarea presiunii constituie testul pozitiv pentru fistulă osoasă.

Evaluarea funcţiei TA se realizează prin intermediul unor metode calitative şi cantitative, precum manometria tubară, sonotubometria, timpanograma.

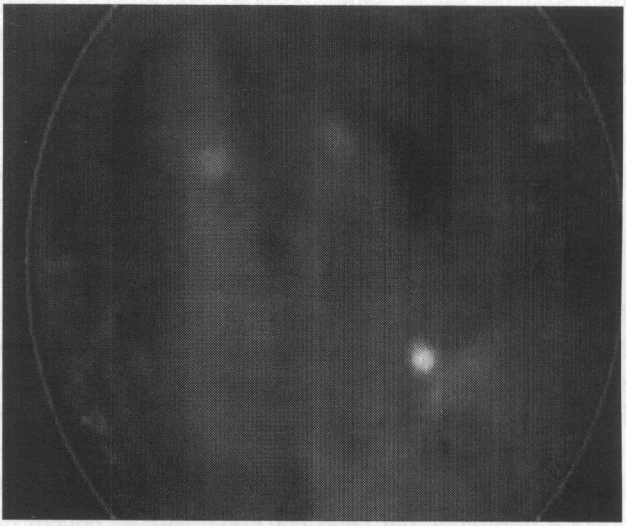

Fig. 13. Imagine video-otoscopică: ureche cu otoree activă (MT hiperemiată se evidenţiază în galben) şi perforaţie centrală cu eliminare de puroi [Ibekwe T.S. et al., 2011].

Examenul funcţional. Explorarea acuităţii auditive se adaptează cazului în speţă, în funcţie de situaţia clinică şi de comorbidităţi. Amploarea explorării cazului este individualizată atât în consulturile interdisciplinare, cât şi în situaţia intradisciplinară. Amploarea explorării audiometrice este, de asemenea, dictată de situaţia în speţă a cazului respectiv.

Funcţia auditivă se evaluează pentru determinarea prezenţei sau absenţei

unei hipoacuzii (*fig. 14, 15*). Astfel, prin evaluarea funcţiei auditive se determină dacă hipoacuzia este de percepţie, de transmisie sau mixtă, localizarea leziunii, cauza acesteia şi severitatea hipoacuziei. Evaluarea este una subiectivă prin testul vorbirii şi testul diapazonului şi una obiectivă, reprezentată de audiometria tonală, pură şi vocală, audiometria Bekesy, impedansmetria, teste speciale de auz (potenţiale evocate auditive, emisii otoacustice).

Explorarea audiţiei este doar o componentă în cadrul unei explorări mai ample a pacientului. *Acumetria vocală* este o metodă cantitativă de examinare a auzului. Într-o cameră ferită de zgomote se aşază persoana examinată la o distanţă de 6 m faţă de examinator, care şopteşte cuvinte. Fiecare ureche trebuie examinată aparte. O persoană cu auzul normal percepe cuvintele şoptite de la o distanţă de 6 m. În cazul în care persoana examinată nu a auzit cuvintele examinatorului, proba se repetă de la o distanţă mai mică cu un metru. Gradul hipoacuziei se stabileşte în funcţie de distanţa de la care este auzită vocea examinatorului. Dacă vocea şoptită nu se percepe nici de la o distanţă mică, proba se continuă cu vocea de conversaţie. Dacă aceasta este auzită de la o distanţă mai mică de 25 cm, hipoacuzia se consideră gravă.

Acumetria instrumentală cu diapazonul prin probele sale – Rinne, Schwabach, Weber, Bonnier, Bing, David-Galaţi, Gelle, Poch-Vinals, Lewis-Federicci – orientează diagnosticul audiometric către urechea normală, dar prezintă totuşi un specific către surditatea de tip transmisie.

Proba Schwabach determină durata conducerii osoase. Piciorul diapazonului pus în vibraţie se aplică pe regiunea anterosuperioară a mastoidei. Durata normală de audiţie este de 20 secunde. Prelungirea duratei apare în hipoacuzia de transmisie, iar prescurtarea duratei este caracteristică pentru hipoacuzia de percepţie.

Proba Rinne compară auzul pe cale osoasă şi pe cale aeriană la aceeaşi ureche. Şi la această probă, piciorul diapazonului pus în vibraţie se aplică pe regiunea anterosuperioară a mastoidei, dar când percepţia dispare, punem diapazonul în faţa pavilionului urechii şi sunetul va fi auzit din nou (pe cale aeriană).

În cazurile normale, când proba Rinne este pozitivă, durata percepţiei pe cale aeriană este de 30-40 secunde, reprezentând dublul duratei de percepţie pe cale osoasă. În cazul hipoacuziei de transmisie, durata audiţiei pe cale aeriană scade, iar durata audiţiei pe cale osoasă creşte sau rămâne nemodificată. În acest caz, proba Rinne este negativă. În cazul hipoacuziei de percepţie, proba se menţine pozitivă (durata percepţiei pe cale aeriană depăşeşte durata percepţiei pe cale osoasă), dar cu valori prescurtate. În acest caz, proba Rinne este pozitivă patologic.

Proba Weber constă în efectuarea unei comparaţii a auzului celor două urechi. Diapazonul este aplicat perpendicular pe vertex. Vibraţiile sunt trans-

mise în mod egal, pe cale craniană osoasă, la cele două labirinturi, apoi se exteriorizează în mod egal pe fiecare parte prin urechea medie şi cea externă. În cazul unui auz normal la ambele urechi, senzaţia sonoră este egală în ambele părţi, Weber-ul fiind considerat „indiferent". În caz de hipoacuzie unilaterală, senzaţia sonoră este mai intensă în una din părţi, Weber-ul devenind în acest caz „lateralizat". În hipoacuzia de transmisie unilaterală, vibraţiile ajung în mod egal la ambele labirinturi, dar pe partea bolnavă, din cauza afecţiunii aparatului de transmisie, nu are loc exteriorizarea vibraţiilor. Ca urmare, energia care excită aparatul receptor are o intensitate mai mare. Rezultatul probei este: „Weber lateralizat la partea bolnavă". În cazul hipoacuziei de percepţie unilaterală, vibraţiile nu sunt percepute de labirintul lezat. În consecinţă, vor fi auzite numai din partea sănătoasă. Rezultatul este: „Weber lateralizat la partea sănătoasă".

Audiometria tonală liminară (cu sunete pure) este o explorare fundamentală, din punct de vedere calitativ şi cantitativ, în aprecierea pragului de sensibilitate a audiţiei, determinarea hipoacuziei şi a tipului de hipoacuzie (de transmisie, neurosenzorială sau mixtă). Audiometria tonală poate fi practicată cu căşti sau cu difuzor (în câmp liber). Nivelurile pragului sunt reprezentate grafic pe o audiogramă, pentru a arăta variaţia pragului de sensibilitate în gama de frecvenţe. Ori de câte ori există o diferenţă de circa 40 dB între CA a unei urechi şi CO a urechii controlaterale, este necesară mascarea. Audiometria tonală supraliminară prin probele sale – Luscher-Zwislocki, Fowler (balanţa binaurală), Reger (balanţa monoaurală), SISI-Jerger şi TDT (*Tone Decay Test*) – permite decelarea recruitmentului şi, implicit, localizarea leziunii intracohleare, fatigabilitatea auditivă (TDT) sau leziunea retrocohleară. Hipoacuzia este clasificată ca minimă (15-25 dB), uşoară (25-40 dB), moderată (40-55 dB), moderat severă (55-70 dB), severă (70-90 dB), profundă (peste 90 dB).

Audiometria automată Bekesy, prin cele 5 tipuri, permite o estimare diferenţiată a tipurilor de hipoacuzie:

tipul I – auz normal, hipoacuzie de transmisie, hipoacuzie neurosenzorială;
tipul II – hipoacuzie neurosenzorială de tip cohlear;
tipul III – hipoacuzie neurosenzorială de tip retrocohlear;
tipul IV – hipoacuzie neurosenzorială de tip retrocohlear;
tipul V – hipoacuzie neorganică.

Audiometria vocală estimează, în principal, inteligibilitatea şi oferă curbe caracteristice pentru auzul normal, hipoacuzia de transmisie, hipoacuzia neurosenzorială cohleară şi retrocohleară.

Testele auditive obiective includ audiometria impedanţei (timpanograma, reflexul stapedian), potenţialele auditive evocate şi emisiile otoacustice.

Imitanţa acustică sau *impedansmetria* (cu o sondă auditivă se măsoară modificările impedanţei acustice a MT şi lanţului osicular) este o tehnică obiectivă de culegere a informaţiilor despre integritatea MT, volumul de aer din urechea medie (spaţiul aeric din spatele timpanului), integritatea lanţului osicular şi măsurarea reflexului stapedian. Metoda este una dintre cele mai puternice instrumente disponibile pentru evaluarea dereglărilor auditive: (1) este sensibilă în detectarea tulburărilor urechii medii; (2) este utilă în diferenţierea tulburărilor cohleare şi retrocohleare; (3) permite estimarea gradului de sensibilitate a auzului periferic şi deseori este folosită pentru verificarea audiometriei tonale în pediatrie.

Impedansmetria se realizează cu ajutorul unei sonde mecanice, introduse la intrarea în CAE, care pompează aer la o presiune stabilită, înregistrând simultan deplasările MT la aplicarea unor sunete. Rezultatul este afişat sub forma unor grafice, a căror modificare oferă informaţii valoroase despre nivelul auzului şi cauza scăderii acestuia atunci când boala este localizată în urechea medie. Aceste date sunt obiective, spre deosebire de audiogramă, care necesită atenţia şi colaborarea pacientului. Valoarea metodei este excepţională în cazul copiilor de cea mai fragedă vârstă (chiar din maternitate), deoarece nu are nevoie de un răspuns voluntar şi la această vârstă nu se poate efectua audiograma tonală clasică. La adult, testul reflexului acustic este foarte util în diferenţierea hipoacuziei neurosenzoriale cohleare sau retrocohleare.

Impedansmetria foloseşte trei măsuri pentru evaluarea clinică a funcţiei urechii medii: timpanometria, imitanţa statică şi pragul reflexului acustic.

Timpanograma este un grafic specific, care permite de a determina dacă MT este perforată şi nu se vede cu otoscopul sau cu tubul de dren în cazul otitelor seroase. Există următoarele tipuri de timpanogramă: (1) timpanograma de tip A – în căsuţa timpanului există o pernă de aer, graficul are forma de clopot, cu un vârf bine definit, centrat pe zero (presiune atmosferică); (2) timpanograma de tip B – aerul din căsuţa timpanului este înlocuit de lichid (sânge, serozitate) sau de substanţă solidă (în caz de glomus de jugulară); (3) timpanograma de tip C – în căsuţa timpanului există o depresiune aeriană.

Reflexul stapedian este unul din mecanismele de protecţie a elementelor mobile din urechea internă (celulele ciliate externe), mecanism reflex al muşchiului scăriţei din urechea medie. Prezenţa reflexului stapedian are o importanţă foarte mare pentru diagnosticul diferenţial între hipoacuziile de transmisie şi hipoacuziile neurosenzoriale (hipoacuzia de transmisie aboleşte reflexul stapedian acustic de aceeaşi parte), pentru diagnosticul diferenţial între hipoacuziile de transmisie cu timpan închis.

Fiecare tip de hipoacuzie are particularităţile sale specifice [15].

Hipoacuzia de transmisie are următoarele caractere audiologice [15]:

- CA sub CO este orizontală sau uşor ascendentă spre acută. Coborârea ei depinde de intensitatea surdităţii, dar nu depăşeşte 60 dB.
- CO este normală sau aproape normală.
- Depărtarea dintre COA, care se obţine prin astuparea CAE cu degetul, şi COR, care se obţine când CAE este liberă, este nulă (la subiectul normal COA este mai mare decât COR cu 10 dB pentru toate frecvenţele grave şi medii, până la 2000 Hz).
- Proba Weber este lateralizată de partea urechii surde sau mai surde.

Diferenţa dintre CC şi COA este diminuată, cele două conduceri tind să se egaleze. La omul normal, CC este mai mare decât COA.

Acumetria fonică şi instrumentală arată:

- vocea de conversaţie – puţin alterată;
- vocea şoptită – mult diminuată;
- tendinţa bolnavului de a vorbi în şoaptă;
- diapazoanele grave sunt slab percepute pe cale aeriană (ridicarea limitei inferioare a câmpului auditiv);
- prezenţa triadei Bezold (proba Schwabach – prelungită, proba Rinne – negativă, proba Weber – lateralizată în urechea surdă sau mai puţin surdă).

Hipoacuzia de percepţie se caracterizează audiometric prin [15]:

- CA este prăbuşită către dreapta, adică frecvenţele acute sunt mai slab percepute decât cele grave.
- CO este aproape suprapusă pe CA.
- Proba Weber este lateralizată de partea sănătoasă sau mai puţin surdă.
- Recruitmentul poate fi prezent (leziune endolabirintică), poate lipsi (leziune retrolabirintică) ori poate fi diminuat (anumite leziuni centrale).

Acumetria pune în evidenţă:

- vocea de conversaţie şi cea şoptită sunt diminuate în măsură egală;
- bolnavul are tendinţa de a vorbi tare;
- diapazoanele acute sunt mai slab percepute (coborârea limitei superioare a câmpului auditiv);
- proba Schwabach – prescurtată, proba Rinne – mic pozitivă, proba Weber – lateralizată la urechea sănătoasă sau mai puţin surdă.

Hipoacuzia mixtă se caracterizează audiometric prin [15]:

- CA orizontală a surdităţii de transmisie se înclină spre dreapta, ca în surditatea de percepţie, unde sunetele acute sunt mai puţin percepute decât cele grave.

- CO pentru sunetele grave, ca în surditatea de transmisie, este mai bună decât cea aeriană (proba Rinne – negativă) şi, dimpotrivă, pentru sunetele acute, CO se înclină spre dreapta, apropiindu-se de cea aeriană (pensarea probei Rinne).
- Proba Rinne este importantă pentru frecvenţele grave (ca în surditatea de transmisie) şi se reduce din ce în ce mai mult pe frecvenţele mijlocii şi acute, pentru a redeveni nulă.
- Proba Weber este lateralizată de partea surdă pentru frecvenţele grave şi este indiferentă sau inversată pentru cele acute; lateralizarea se face de partea unde proba Rinne este mai mare.

Acumetria evidenţiază:

- vocea şoptită şi vocea de conversaţie – diminuate;
- diapazoanele grave şi acute – slab percepute (câmpul auditiv – îngustat prin ridicarea limitei inferioare şi coborârea celei superioare);
- proba Schwabach – prescurtată pentru frecvenţele acute şi prelungită pentru cele grave, proba Rinne este negativă pentru frecvenţele grave (128-256 d.v./s.) şi mic pozitivă pentru cele acute (1024-2048 d.v./s.), iar proba Weber este variabilă după frecvenţe.

Examinarea *funcţiei de echilibru* se realizează prin probe spontane, prin care se identifică vertijul şi nistagmusul, şi prin probe provocate cu ajutorul unor stimuli termici, pneumatici, rotatori sau electrici.

Examenul imagistic. Pentru explorarea funcţiei acustico-vestibulare se pot realiza următoarele explorări paraclinice:

- explorări radiologice în incidenţe specifice: Hirtz, Schuller, Stenvers;
- CT, IRM sau angiografie;
- examenul bacteriologic al secreţiilor;
- biopsia unor tumori.

Explorarea imagistică prin intermediul radiografiilor simple permite observarea structurii interne a mastoidei (incidenţă laterală sau temporo-timpanică – Schuller), a urechii interne şi a conductului auditiv intern (incidenţă occipito-zigomatică – Stenvers). Radiografia otomastoidiană (incidenţă Schuller, incidenţă antro-timpanică – Chausse III) evidenţiază focare de osteită şi prezenţa colesteatomului, prin imagini de distrucţie osoasă, cu margini şi contururi nete. Cavităţile osoase, datorită colesteatomului, apar mai bine pe mastoidele eburnate sau sclerodiploice. Radiografia pune în evidenţă starea de pneumatizare a mastoidelor, poziţia sinusului lateral şi a segmentului antroatical, precum şi extensia colesteatomului şi eroziunile osoase pe care le provoacă în 80-96% din cazuri.

Examinarea radiologică începe întotdeauna cu radiografii comparative în

incidenţa temporo-timpanică Schuller, pentru a avea o imagine de ansamblu asupra regiunii pietromastoidiene. Următoarea incidenţă se alege în funcţie de semnele clinice şi de formaţiunile anatomice pe care dorim să le examinăm. Pentru afecţiunile inflamatorii în antrul mastoidian şi regiunea aditotimpanică – incidenţa antrotimpanică Chausse III.

Diagnosticul de colesteatom primar se bazează pe caracteristicile clinice şi examinarea otoscopică. Evaluarea imagistică preoperatorie, de obicei, nu este necesară în diagnosticul de colesteatom, însă poate fi valoroasă pentru confirmarea diagnosticului, evaluarea severităţii maladiei, în cazul suspectării complicaţiilor sau când tratamentul este ineficient, pentru analiza motivelor eşecului intervenţiei chirurgicale anterioare, evaluarea extinderii bolii şi stabilirea strategiei chirurgicale sau decizia necesităţii mastoidectomiei.

CT, îndeosebi cu scanerele spiralate multislice, a revoluţionat imagistica osului temporal. Ea permite achiziţionarea rapidă de date volumetrice de înaltă rezoluţie a structurilor anatomice ale urechii medii şi interne cu posibilitatea reconstrucţiei imaginilor în orice plan şi evaluarea rezultatelor funcţionale după intervenţia chirurgicală. CT este modalitatea de alegere pentru determinarea gradului de pneumatizare mastoidiană, pentru detectarea defectelor osoase cauzate de colesteatom. În multe cazuri, fistulele labirintice, eroziunile osiculare, ale canalului falopian, scutale sau tegmentale, starea protezei din urechea medie pot fi demonstrate pe scanograma CT. În plus, scanările CT sunt utile mai ales dacă anatomia normală a osului temporal a fost afectată semnificativ de traume, maladii sau de intervenţiile chirurgicale anterioare. CT oaselor temporale cu 1-1,5 mm grosime, cu fereastra osoasă axială şi coronală mărită este metoda de elecţie.

CT multislice este foarte precisă pentru a demonstra prezenţa ţesutului anormal în urechea medie, însă una din limitele sale este imposibilitatea de a defini dacă ţesutul este inflamator, fibrotic sau afectat de colesteatom.

Tehnicile recente de IRM (*diffusion-weighted* – secvenţa de difuziune, echo-planar, non-echo-planar, HASTE, PROPELLER) oferă o evaluare mai bună a modificărilor ţesuturilor moi, leziunilor cerebelo-pontine, ale nervului cranian VIII, problemelor specifice ale labirintului membranos, fără a expune pacientul la radiaţii ionizante. IRM poate fi utilizată pentru detectarea colesteatomului, atunci când examenul fizic este dificil şi concluziile CT sunt echivoce, este deosebit de utilă în evaluarea colesteatomului rezidual sau recurent după chirurgia mastoidiană, iar tehnicile moderne de IRM permit detectarea leziunilor mici. IRM este utilă în diferenţierea fibrozei de ţesutul inflamator, a recurenţei de extensia intracraniană a bolii. CT este superioară IRM în diagnosticarea, localizarea şi precizarea gradului afecţiunilor urechii medii şi mastoidului, în lo-

calizarea şi determinarea gradului complicaţiilor intracraniene. Cu toate acestea, ambele explorări sunt utile pentru planificarea intervenţiei chirurgicale.

Angiografia este utilizată mai rar în diagnosticarea tumorilor vasculare sau anomaliilor în interiorul osului temporal sau în spaţiul adiacent. Cu toate acestea, angiografia este obligatorie pentru identificarea vaselor ce alimentează o leziune, de obicei, un glomus, ori de câte ori embolizarea sau ligaturarea chirurgicală este luată în considerare.

Examenul oto-endoscopic. Chirurgia tradiţională pentru OMCS cu/sau fără colesteatom este realizată prin metode microscopice. Oto-endoscopia şi video-oto-endoscopia sunt metode noi în chirurgia mastoidiană şi chirurgia urechii medii. În anii 90 ai sec. XX, în chirurgia otologică a fost introdusă endoscopia operativă, care a schimbat semnificativ nu doar conceptele chirurgicale, ci şi conceptele anatomice şi fiziologice şi a devenit din ce în ce mai populară în ultimii 15-20 de ani. Metoda este un instrument complementar util în chirurgia urechii, în special în cazurile de OMC cu colesteatom în zonele inaccesibile ale urechii medii, şi poate avea un rol important pentru îmbunătăţirea rezultatelor chirurgicale şi un control mai eficient al leziunii prin vizionări de înaltă calitate, digitalizarea şi stocarea imaginilor pe sisteme informaţionale.

Ambele metode – microscopică şi endoscopică – sunt comparabile în vizualizarea mobilităţii şi eroziunilor lanţului osicular şi reflexului ferestrei rotunde. Diferite părţi anatomice ale urechii medii, în special epitimpanul, mezotimpanul posterior şi hipotimpanul, sunt mult mai vizibile prin endoscop.

Utilizarea endoscopului ridică nivelul de siguranţă al chirurgului privind îndepărtarea totală a colesteatomului şi, astfel, stimulează chirurgul pentru păstrarea intactă a peretelui CAE atunci când colesteatomul este îndepărtat din zonele ascunse.

Examenul bacteriologic. În faza acută, de obicei la prima examinare a urechii afectate, se recoltează secreţiile patologice pentru un examen bacteriologic, micologic, cu antibiograma şi antifungigrama, în condiţiile în care nu s-au efectuat în ultimele zile instilaţii cu preparate medicamentoase. În baza rezultatelor antibiogramei se face tratament sistematic şi local ţintit. În cursul tratamentului trebuie de avut în vedere că unele antibiotice pot avea efect nociv asupra urechii medii.

Specimenele preoperatorii sunt colectate de la partea adâncă a cavităţii mastoide cu 3-4 zile înainte de intervenţia chirurgicală. Specimenele postoperatorii sunt colectate din locurile suspecte de infecţie din partea internă a canalului urechii sau din locurile cu otoree vizibilă în a 9-a – a 17-a zi. Pentru colectarea specimenelor sunt folosite tampoane sterile de bumbac, care sunt sigilate imediat într-un tub steril de testare şi transportate la laborator pentru identificarea culturii bacteriene.

Studierea microorganismelor frecvent asociate cu OMCS şi a antibiogramei este pertinentă în planificarea unui tratament general pentru pacienţi. Cunoaşterea speciilor predominante şi a sensibilităţii antimicrobiene ghidează clinicianul în prescrierea unui regim de tratament empiric adecvat, astfel încât pacienţii să beneficieze de un management mai bun şi mai specific, de o reducere a complicaţiilor intracraniene şi extracraniene ale OMCS, de prevenirea apariţiei tulpinilor rezistente de microorganisme.

Datorită antibioticelor noi şi sofisticate, flora microbiologică se schimbă în mod constant, fapt care necesită o reevaluare a florei în OMCS şi a sensibilităţii acesteia. Infecţiile, de obicei, sunt cauzate de bacterii şi fungi. Cele mai frecvente organisme izolate în zilele noastre sunt bacilii Gram-negativi (58-69,84%). Organismele Gram-pozitive au fost izolate în 22% din cazuri. Bacteriile aerobe (*Pseudomonas aeruginosa*, *Staphylococcus aureus*) au fost prezente în 51% din cazuri, bacteriile anaerobe (*Bacteroides*, *Peptostreptococcus*) – în 10% din cazuri şi combinaţia acestora – în 34% din cazuri. Observaţiile făcute în diferite studii indică posibilitatea existenţei variaţiilor în organismul cauzal, bazate pe unii factori etnici şi/sau geografici. Şi totuşi, dintre bacteriile aerobe, cea mai mare incidenţă (în toată lumea) a florei microbiene, izolată la pacienţii cu OMCS, au *Pseudomonas aeruginosa* şi *Staphylococcus aureus*, urmate de *Proteus vulgaris* şi *Klebsiella pneumoniae*, iar dintre bacteriile anaerobe – *Peptostreptococcus*, *Fusobacterium spp.*, *Prevotella* şi *Porphyromonas spp.* OMCS poate fi caracterizată de co-infecţii cu mai mult de un tip de agent patogen bacterian şi viral. *Aspergillus flavus* şi *Candida albicans* sunt cele mai frecvente cauze fungice importante, care sunt, în general, suprapuse. Prezenţa fungilor poate fi cauzată de tratamentul local al urechii cu antibiotice, fapt ce provoacă suprimarea florei bacteriene şi apariţia florei fungice.

În pofida tratamentului local preoperatoriu, inclusiv cu utilizarea antibioticelor, rezultatele testelor bacteriologice printre pacienţii cu cavităţi mastoidiene problematice au fost pozitive la 68,0% de specimene preoperator, la 57,8% de specimene colectate după 10 zile şi doar la 3,1% de specimene colectate după un an de la operaţia de revizuire totală a urechii medii reconstruite. De menţionat faptul că tulpinile bacteriene erau similare cu cele obţinute preoperatoriu. Posibil, unele tulpini bacteriene cultivate postoperator au existat până la intervenţia chirurgicală în ţesutul de granulaţie sau în celulele mastoidiene profunde, fiind rezistente la tratamentul local.

În frotiurile urechii medii la pacienţi cu OMCS circa 80-94,7% din tulpinile izolate sunt patogene. În studii recente, o creştere monomicrobiană a fost obţinută la 61,7-66,2% pacienţi, o creştere mixtă, polimicrobiană – la

14,8-16,9% pacienţi şi lipsa creşterii – la 10,0-23,5% pacienţi. Din tulpinile patogene, cel mai frecvent au fost izolate *Pseudomonas aeruginosa* (21,6-54%) şi *Staphylococcus aureus* (11,3-37,6%). În unele studii, pe primul loc se plasa *Pseudomonas aeruginosa*, în alte studii – *Staphylococcus aureus*. Acestea au fost urmate de *Proteus mirabilis* (20-24,0%), *Enterobacter aerogenes* (4,1%) şi *Streptococcus pyogenes* (3,1%). Culturile bacteriene prevalau în timpul iernii şi la începutul primăverii – între noiembrie şi februarie. De asemenea, un număr maxim de cazuri au fost constatate în grupa de vârstă 21-30 de ani (25,8%), urmată de vârsta 1-10 ani (24,1%). Microbii au fost sensibili la gatifloxacină (91,2%), ciprofloxacină (89%), cefoperazon sulbactam (81,3%) şi ceftriaxone (79,1%), gentamicină (76,5%) şi cloramfenicol (59,3%).

Fungii reprezentau 6,2%: *Aspergillus flavus* – 3,1%, *Aspergillus niger* – 2,1% şi *Candida albicans* – 1,0%. Studiul sugerează că *Pseudomonas aeruginosa* şi *Staphylococcus aureus* sunt cei mai frecvenţi agenţi etiologici ai OMCS.

Cele mai multe dintre tulpinile florei în OMCS erau sensibile la fluorochinolone (ciprofloxacină, ofloxacină sau levofloxacină) şi cefalosporine, îndeosebi de generaţia a treia. Alte studii au constatat că 90% din tulpinile izolate au prezentat rezistenţă la amoxicilină. Susceptibilitatea speciilor de *Staphylococcus* a fost înaltă (80-85%) cu moxifloxacină, levofloxacină şi doxiciclină printre antibioticele utilizate în mod obişnuit. Sensibilitatea speciilor de *Staphylococcus* a fost scăzută (<50%) la medicamentele betalactamice. Bacteria *Pseudomonas aeruginosa* a fost în 100% cazuri sensibilă la colistin, polimixina B şi carbapeneme, extrem de sensibilă (80-90%) la aminoglicozide şi piperacilină/tazobactam. Sensibilitatea acesteia a fost de aproximativ 60-70% la antibioticele frecvent utilizate: cefalosporine şi fluorochinolone.

Aceste diferenţe de sensibilitate la antibiotice, în diferite regiuni, pot fi datorate unei serii de factori, inclusiv utilizării nechibzuite, dozei necorespunzătoare şi accesibilităţii uşoare, cu dezvoltarea rezistenţei enzimatice a microorganismelor.

Biofilmele sunt colonii tridimensionale polimicrobiene, care cresc ataşat pe suprafeţe biologice şi nonbiologice, inclusiv în ţesutul uman. Aceste colonii polimicrobiene se protejează de condiţiile de mediu şi de mecanismele de apărare ale organismului-gazdă prin matrice exopolizaharidică. Tratamentul convenţional cu antibiotice adesea este insuficient în eradicarea infecţiei biofilmului. Formarea biofilmelor în mucoasa mastoidiană la pacienţii cu OMCS a fost constatată în 66% cazuri: la 82% pacienţi cu OMC cu colesteatom şi la 42% pacienţi cu OMC fără colesteatom.

4. SIMPTOMATOLOGIA, DIAGNOSTICUL ŞI METODELE DE TRATAMENT ÎN OTITA MEDIE CRONICĂ SUPURATIVĂ

4.1. Tabloul clinic, diagnosticul şi complicaţiile otitei medii cronice supurative

OMCS este un proces inflamator cronic, localizat în sistemul urechii medii, care se manifestă prin triada semnelor clinice: secreţii mucopurulente sau purulente, intermitente sau persistente din urechea afectată, prezenţa defectului (perforaţiei) MT şi scăderea funcţiei auditive. Afecţiunea este o problemă majoră de sănătate, cu potenţial de pierdere mixtă a auzului şi complicaţii severe, care cauzează pagube economice grave, în special în ţările în curs de dezvoltare. În general, cazurile de perforaţii ale MT, cu otoree mucoidă pentru o perioadă de la 6 săptămâni până la 3 luni, în pofida tratamentului medical, sunt recunoscute drept cazuri de OMCS. Organizaţia Mondială a Sănătăţii foloseşte pentru OMCS termenul *otoree* pe un termen de 2 luni. În cazul în care otoreea este de o durată mai scurtă, se consideră că pacientul prezintă OMA cu perforaţia MT.

Epidemiologie. Conform ultimelor date din literatura de specialitate, OMCS afectează 1,5-2% din populaţia globului, prevalenţa afecţiunii la copii variază de la 1% până la 46% la nivel mondial, în special în ţările în curs de dezvoltare şi la populaţia rurală, fără diferenţe semnificative în funcţie de sex. Deşi afecţiunea este constatată la persoanele din toate grupele de vârstă, circa 40,5% din cazuri sunt diagnosticate la vârsta de 11-30 de ani, iar peste 70% din cazuri – la vârsta de 0-30 ani. Factorii socioeconomici – condiţiile precare de viaţă, supraaglomerarea, lipsa specialiştilor şi accesul limitat la asistenţa medicală, nivelul redus de educaţie, igiena precară şi malnutriţia – sunt factorii de risc de bază în răspândirea şi agravarea OMCS, cu dezvoltarea complicaţiilor acestei afecţiuni. Pe Terra, anual, sunt constatate 31 milioane de cazuri noi de OMCS, din care 22,6% – la copiii cu vârsta de până la 5 ani.

Deşi OMCS este răspândită şi în ţările dezvoltate, sunt foarte puţine studii disponibile cu privire la această boală. Deci, ea rămâne a fi un subiect important de cercetare. În SUA, incidenţa exactă a OMCS nu este bine documentată: 70% din copii au cel puţin o infecţie acută a urechii medii până la 3 ani – factor de risc major pentru dezvoltarea OMCS. În diferite grupuri etnice, prevalenţa OMCS reprezintă 8-12%.

Etiologie. Cea mai frecventă cauză a OMCS este infecţia bacteriană a urechii medii, asociată sau nu cu virusuri. Flora este dominată de bacteriile aerobe. În unele studii, patogenul *Pseudomonas aeruginosa* este cel mai des izolat, urmat de *Staphylococcus aureus*; în alte studii, *Staphylococcus aureus* este patogenul dominant, urmat de *Pseudomonas aeruginosa*. Mai rar sunt constatate

alte tipuri de bacterii aerobe (*Haemophilus influenzae*, *Proteus mirabilis*, *Streptococcus pneumoniae*, *Klebsiella pneumoniae* şi *Moraxella catarrhalis*), de bacterii anaerobe (*Bacteroides*, *Peptostreptococcus*, *Proprionibacterium*) şi de fungi (*Aspergillus spp.* şi *Candida spp.*). Din cauza variaţiei condiţiilor climaterice, comunităţii, populaţiei de pacienţi şi utilizării accidentale a antibioticelor, tipul florei microbiologice în OMCS variază în diferite regiuni geografice. Dacă ignorăm diferenţa minoră dintre bacteriile izolate de *Pseudomonas aeruginosa* şi *Staphylococcus aureus*, aceste două organisme reprezintă, conform datelor diferitor studii, 70-85% din totalul bacteriilor izolate la pacienţii cu OMCS. În 40-68% din cazuri, la pacienţii cu OMCS cu sau fără colesteatom se constată patogeni polimicrobieni (aerobi şi anaerobi).

OMCS poate fi cronică de la început, dar, cel mai frecvent, urmează după o OMA, îndeosebi în cazurile de OMA slab gestionate.

Cauzele care favorizează trecerea la cronicitate sunt multiple şi pot fi divizate în cauze locale şi cauze generale. Cauze locale sunt: neglijarea unei OMA banale, o terapeutică defectuoasă şi neglijarea infecţiei cauzale, un drenaj insuficient, cu perforaţie mică şi înaltă, otitele necrozante în diferite boli infecţioase (rujeola, scarlatina, difteria, febra tifoidă); cauze generale: factorii genetici, starea generală deficitară, starea socioeconomică precară, subnutriţia, igiena precară, diabetul zaharat, tuberculoza, luesul etc.

Patogenie. OM este o inflamaţie a urechii medii asociată cu infecţia. În pofida tratamentului adecvat, OMA poate progresa la OMCS, asociată cu perforarea MT şi otoree purulentă. Prezenţa fluidului încurcă transmiterea undelor sonore de către lanţul osicular al urechii medii de la MT spre fereastra ovală a urechii interne, cauzând hipoacuzie conductivă. Gradul de hipoacuzie este direct proporţional cu cantitatea de efuziune în urechea medie, cu magnitudinea şi severitatea prejudiciului cauzat structurilor urechii medii. Mai mult decât atât, toxinele şi antigenii bacterieni, în combinaţie cu enzimele litice şi mediatorii inflamatori (oxidul de azot şi metaboliţii acidului arahidonic) generaţi de agenţii patogeni din urechea medie, pot difuza prin membrana ferestrei rotunde în urechea internă, pot provoca modificări funcţionale şi morfologice în structurile auditive, cu distrugerea celulelor piloase exterioare şi interioare şi hipoacuzie neurosenzorială, care poate fi ireversibilă şi permanentă.

Cu toate că patogeneza OMA este bine studiată, cercetările privind OMCS sunt foarte limitate, iar factorii care stau la baza patogenezei acestei afecţiuni sunt încă slab înţeleşi. Concomitent cu apariţia rezistenţei la antibiotice, ototoxicitatea unor antibiotice şi riscurile potenţiale ale intervenţiei chirurgicale, este urgent necesară dezvoltarea strategiilor curative eficiente pentru OMCS. Aceas-

ta garantează perceperea rolului imunității în OMCS și modul în care bacteriile sustrag aceste răspunsuri imune puternice. Sesizarea mecanismelor moleculare de dezvoltare a OMCS va ajuta în identificarea obiectivelor terapeutice noi, dincolo de terapia cu antibiotice și de prevenire a hipoacuziei. Elaborarea tratamentelor mai eficiente ar duce la scăderea costurilor de asistență medicală și îmbunătățirea calității vieții pentru pacienții cu OMCS.

OMCS este considerată o afecțiune multifactorială, care rezultă dintr-o serie complexă de interacțiuni între mediu, factorii bacterieni, gazdă și riscul genetic. Biofilmele bacteriene au atras atenția în patogeneza OMCS. Ele sunt rezistente la antibiotice și la alți compuși antimicrobieni, sunt dificil de eradicat și pot duce la infecții recurente. În plus, biofilmele atașate ferm la țesutul deteriorat (modificări osteitice expuse, ulcerații ale mucoasei urechii medii) sau la implanturile otologice agravează și mai mult problema eradicării.

Clasificare. OMCS se prezintă sub două forme clinice diferite, cu etiopatogenia, simptomatologia, prognosticul și tratamentul diferite: OMCS simplă (mezotimpanită cronică supurativă) și OMCS colesteatomatoasă (epitimpanită cronică supurativă). În funcție de caracteristicile histologice ale mucoasei urechii medii și de marginile perforației MT, OMCS este subdivizată în *mucoasă* și *scuamoasă*, în funcție de localizarea anatomică a perforației MT – în OMCS tubo-timpanică sau *sigură* (86,0%), diagnosticată la pacienții de ambele sexe, și OMCS atico-antrală sau *nesigură* (14,0%), mai frecvent diagnosticată la pacienții de sex masculin. Există mulți pacienți care dezvoltă recurențe de otoree (OMCS activă) sau o perforație permanentă uscată a MT (OMCS inactivă) (*fig. 14*).

OMCS simplă (mezotimpanită cronică supurativă, otoree tubară, OMCS benignă, OMCS tubo-timpanică, OMCS noncolesteatomatoasă) se prezintă cu otoree mucoasă sau mucopurulentă sau tubară, unde leziunile interesează numai mucoasa urechii medii, sunt benigne și nu duc la complicații grave.

Anatomia patologică pune în evidență o inflamație de tip exsudativ a mucoasei din urechea medie, în special cea din jumătatea inferioară a căsuței timpanului (mezotimpanul). Mucoasa urechii medii este tumefiată, roșie și secretă mucus filant. Acest proces poate invada antrul și celulele mastoidiene, mai ales în zona orificiului tubar, putându-se prelungi, uneori, de-a lungul întregii trompe. Microscopic se constată infiltrații celulare în stratul superficial, unde se poate constata și prezența unor microchisturi sferice sau ovale. Timpanul prezintă perforație situată în cadranul anteroinferior, de mărime variabilă, iar timpanul restant este îngroșat. În faza mai avansată a bolii, epiteliul este distrus parțial sau total, mucoasa este îngroșată, secreția seroasă devine purulentă și crește în cantitate.

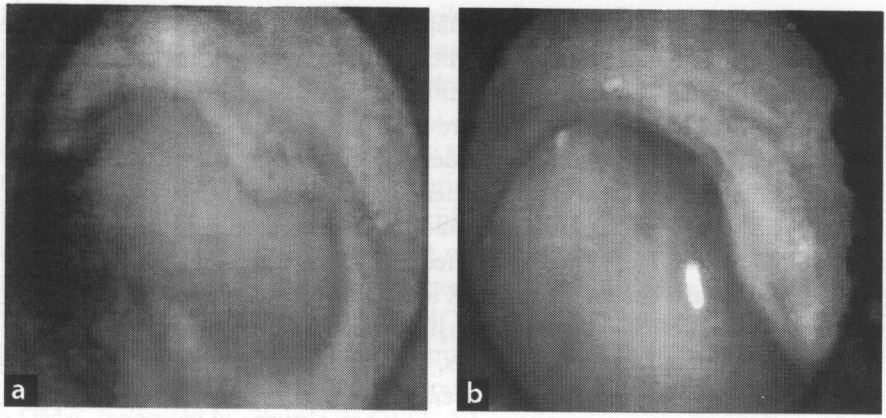

Fig. 14. Imagine video-otoscopică: a – OMC inactivă la nivelul mucoasei cu perforație uscată în formă de rinichi; b – OMC activă la nivelul mucoasei cu perforație largă, expunerea mucoasei urechii medii și otoree mucopurulentă [Ibekwe T.S. et al., 2011].

În faza inactivă a afecțiunii, pacienții nu acuză simptome, cu excepția unei ușoare hipoacuzii conductoare. La examinare, urechea prezintă o perforație centrală uscată, cu o mucoasă a urechii medii subțire și pală. În unele cazuri, o perforație a MT uscată, nebănuită este descoperită incidental la o examinare de rutină.

Etiopatogenie. OMCS simplă este urmarea unei OMA banale sau a unei serii de otite subacute banale. La copii se observă cum scurgerea purulentă devine seropurulentă și apoi mucoasă, cum timpanul, în loc să se închidă, își mărește perforația, iar otita se cronicizează. Cauza inițială a acestor OMA banale, care se transformă în otoree mucoasă tubară, este o infecție rinofaringiană. Adesea, ele se întâlnesc la copiii cu vegetații adenoide infectate, iar la adult – cu sinuzită cronică, cozi de cornet, igienă defectuoasă a nasului. Infecția rinofaringiană, prin intermediul trompei, întreține și agravează otoreea mucoasă.

Observațiile făcute în diferite studii indică posibilitatea existenței variațiilor în organismul cauzal, bazate pe unii factori etnici și/sau geografici. Cele mai frecvente organisme patogene cultivate din secrețiile cronice ale urechii sunt *Pseudomonas aeruginosa* (60-80%), *Staphylococcus aureus* (10-25%), *Proteus* (10–20%), *Streptococcus viridans* și *Enterobacter*. Este posibilă suprainfectarea micotică. Conform datelor altui studiu, *Staphylococcus aureus* a fost izolat în 80% cazuri, *Pseudomonas aeruginosa* – în 13,3% cazuri și *Escherichia coli* – în 6,7% cazuri.

Simptomatologie. OMCS are caracteristici clinice variate, în funcție de durata, severitatea și progresarea afecțiunii. Maladia debutează în copilărie, prin otoree mucopurulentă cronică, însoțită de hipoacuzie. Evoluția este întretăiată

de perioade de acutizare, cu dureri şi otoree abundentă, şi de perioade de remisiune, când otoreea încetează (urechea se usucă).

1. Otoreea este recurentă, mucoasă, opalescentă; ea poate deveni mucopurulentă, gălbuie, abundentă, dar totdeauna este filantă şi nu se disociază în apa de spălătură. E foarte abundentă, dar variază de la o zi la alta. Nu este fetidă, dar dacă apare un miros puternic şi respingător, acesta se datorează stagnării saprofiţilor şi cedează la tratament, spre deosebire de forma osteitică, în care fetiditatea se menţine cu tot tratamentul instituit.

2. Hipoacuzia este foarte variabilă, vocea şoptită putând fi auzită la o distanţă de câţiva centimetri. Aceasta depinde de perforaţie, de jena produsă în mişcarea lanţului osicular şi de blocajul regiunii ferestrelor. Unii bolnavi spun că aud mai bine în timpul călduros şi uscat, iar alţii aud mai bine în momentul intensificării otoreei.

3. Durerea, de obicei, lipseşte sau este discretă şi numai în perioadele de reacutizare.

Examenul obiectiv prin otoscopie al urechii bolnave pune în evidenţă prezenţa secreţiilor mucopurulente la nivelul CAE, perforaţia MT în cadranul anteroinferior de diferite caracteristici (locaţie, dimensiune, formă, uscată sau umedă). Marginile au un aspect de cicatrice sau uşor infiltrat, roşiatic. Oricare ar fi întinderea perforaţiei, ea nu atinge niciodată cadranul timpanului. Mucoasa urechii medii, vizualizată prin perforare, poate fi edemaţiată, polipoidă sau pală, lanţul osicular poate fi erodat (*fig. 15, 16, 17*).

Polipii sunt rari, au câteva particularităţi care-i deosebesc de polipii otoreei purulente: sunt mici, pediculaţi, cu implantare pe marginea perforaţiei şi au o foarte slabă tendinţă la recidivă. Pot fi prezente ţesuturi de granulaţie, formate în urma iritaţiei cronice a mucoasei urechii medii.

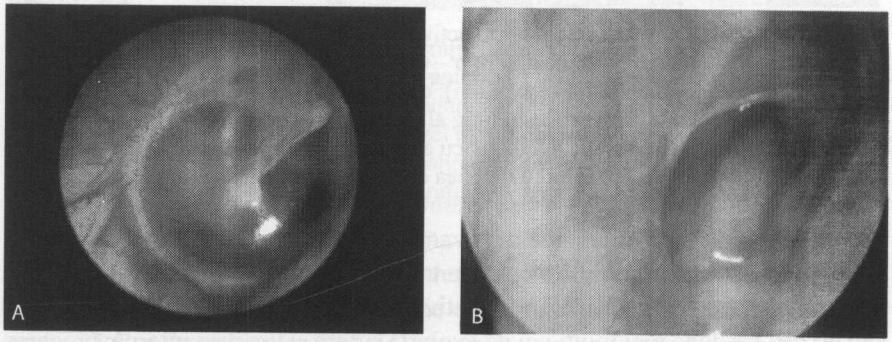

Fig. 15. Examinarea otoscopică a urechii: A – ureche normală a unui om sănătos, cu timpan intact şi fără fluid; B – perforaţia MT şi otoree purulentă la un pacient cu OMCS [Mittal R. et al., 2015].

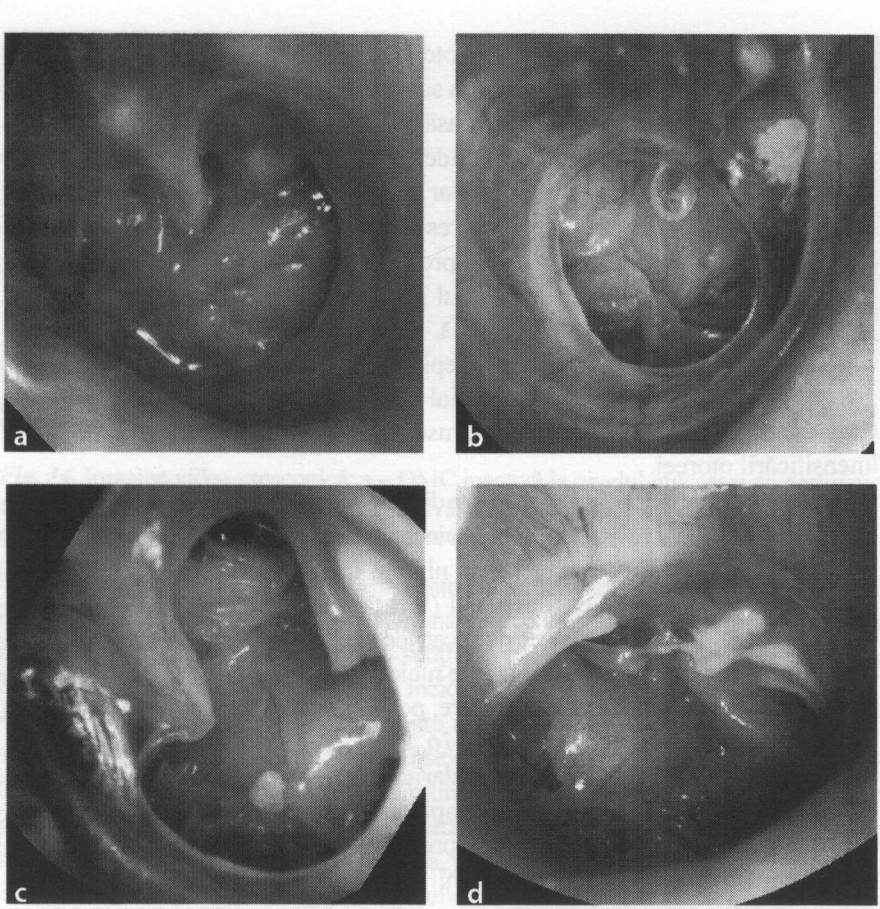

Fig. 16. a – OMC, urechea stângă, faza activă; țesut de granulație pe promontoriul în contact cu vârful mânerului ciocanului; b – OMC, urechea dreaptă, perforație uscată (menționăm vârful mânerului ciocanului); c – perforație uscată în formă de rinichi, urechea stângă (menționăm procesul lung al nicovalei și nervul Jacobson de-a lungul promontoriului); d – perforație subtotală cu atrofierea procesului lung al nicovalei și a unei părți a mânerului ciocanului în urechea dreaptă (menționăm semicanalul tensorului timpanic, ostiumul TA și nișa ferestrei rotunde) [Anniko M. et al., 2010].

Hipoacuzia pacientului este de tip transmisie, cu proba Weber lateralizată la urechea afectată și proba Rinne negativă. Pe audiogramă, curba aeriană scade sub 40 dB, iar după mai mulți ani de evoluție suferă și urechea internă, hipoacuzia devenind mixtă și curba aeriană poate coborî sub 60-65 dB.

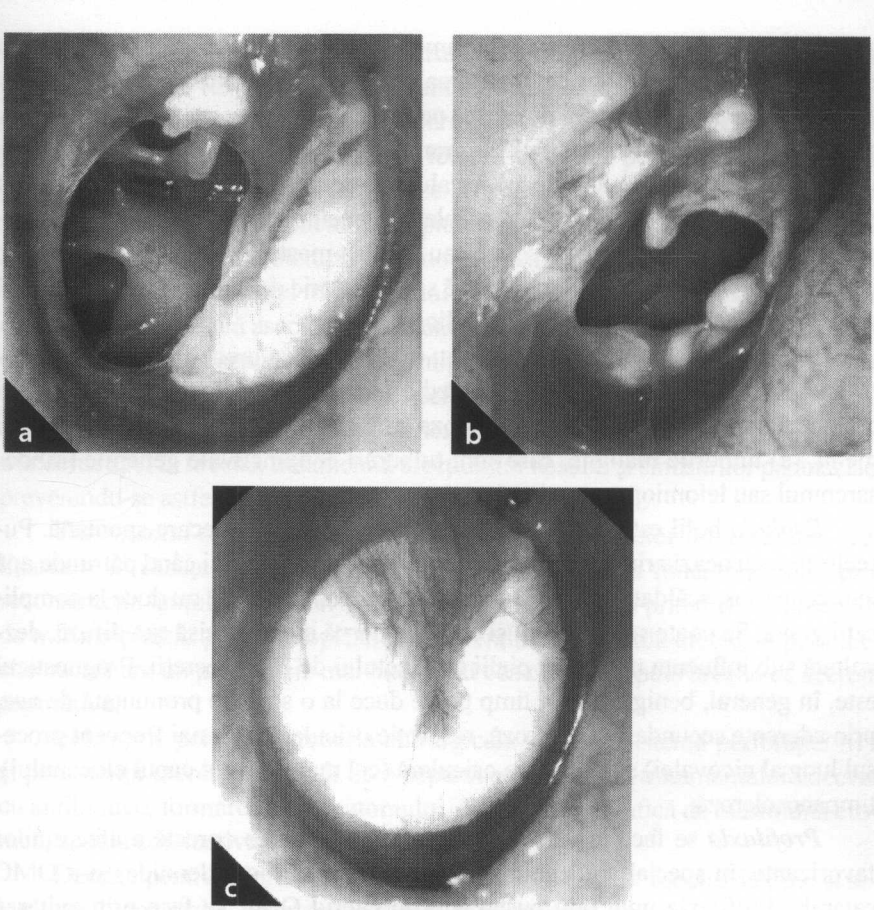

Fig. 17. a – OMC, urechea dreaptă, perforaţie uscată (faza inactivă). Menţionăm placa timpanosclerotică implicată în jumătatea anterioară a MT. O placă mică este situată la nivelul procesului lung al nicovalei. De menţionat articulaţia incudo-stapediană, tendonul stapedian care iese de la vârful apofizei piramidale şi din nişa cohleară; b – OMC, urechea dreaptă, faza inactivă: ţesut timpanosclerotic de-a lungul marginii perforaţiei; c – timpanoscleroză fără perforaţia MT [Anniko M. et al., 2010].

Examenul obiectiv al urechii bolnave pune în evidenţă: (1) mărimea şi locul defectului în MT, (2) starea MT restante în jurul defectului, (3) aspectul mucoasei urechii medii prin perforaţie – edemaţiată, roşie, catifelată, cu prezenţa plăcilor timpanosclerotice, (4) prezenţa unui polip sau a granulaţiilor, (5) mărimea sacului de colesteatom, (6) integritatea lanţului osicular.

Diagnosticul pozitiv se stabileşte în baza anamnezei, din care reiese as-

pectul filant al scurgerii auriculare, examenul obiectiv (otoscopia şi examinarea urechii sub microscop), cu determinarea prezenţei perforaţiei la nivelul mezotimpanului, evaluarea tipului de otoree pentru culoare, consistenţă şi miros, prezenţei colesteatomului, ţesutului de granulaţii, polipilor sau cicatricelor de la intervenţia chirurgicală anterioară. Evaluarea tipului de hipoacuzie, examenul radiologic după Schuller şi Stenvers relevă o pneumatizare mastoidiană deficitară, cu lipsa proceselor de osteoliză sau apofiza mastoidiană poate fi eburnată. Otoreea sangvinolentă, paralizia facială sau un istoric de durere, vertij sau dureri severe de cap sunt semnele unei complicaţii.

Diagnosticul diferenţial se face cu: (a) atelectazia urechii medii cu formarea buzunarelor de retracţie, (b) otita medie adezivă, (c) alte procese inflamatorii cronice ale urechii medii, (d) histiocitoza care cuprinde un granulom al urechii medii, (e) tumorile maligne, care sunt tulburări conjunctivale generale (rabdosarcomul sau leiomiosarcomul).

Evoluţia bolii este cronică, cu tendinţă redusă de vindecare spontană. Puseele apar cu ocazia rinitelor sau a adenoiditelor, dar şi atunci când pătrunde apă în ureche (duş, scăldat, piscină). Otoreea mucoasă, de obicei, nu duce la complicaţii grave. Se poate semnala totuşi o otită externă circumscrisă sau difuză, dezvoltată sub influenţa macerării pielii conductului de către secreţii. Prognosticul este, în general, benign, dar în timp poate duce la o scădere pronunţată de auz, prin aderenţe secundare şi scleroză, resorbţie osiculară (cel mai frecvent procesul lung al nicovalei) şi/sau fixare osiculară (cel mai frecvent capul ciocanului), timpanoscleroză.

Profilaxia se face la vârsta copilăriei, prin tratarea corectă a afecţiunilor favorizante, în special a adenoiditei cronice (vegetaţiilor adenoide) şi a OMC catarale. Profilaxia unui nou puseu acut în cadrul OMC se face prin evitarea pătrunderii apei în ureche, prin tratarea corectă a rinitelor acute, a alergiei nazale şi prin evitarea suflatului nasului cu presiune excesivă.

Tratamentul OMCS simple este medical (cu antibiotice şi medicaţie simptomatică) şi chirurgical. Principiile de tratament sunt eradicarea infecţiei şi obţinerea unei urechi uscate, prevenirea re-infecţiei, închiderea perforaţiei timpanice şi minimizarea dizabilităţilor de pierdere a auzului. Cultura de rutină şi sensibilitatea la antibiotice rămân cel mai important pas în tratamentul OMCS, determinat de multietiologia afecţiunii, care face terapia empirică imposibilă.

Tratamentul conservator are ca scop uscarea urechii. El constă în curăţarea periodică a secreţiilor din CAE, prin aspiraţii sterile sub microscop şi lavaje. Polipii mici pot fi eliminaţi, pentru a permite o mai bună scurgere a produselor inflamatoare. După îndepărtarea secreţiilor se administrează tratament medica-

mentos local timp de 7-10 zile, cu utilizarea substanțelor dezinfectante (acetat de aluminiu, spirit și fenol), soluțiilor de antibiotice (aminoglicozide și betalactamice) în combinație sau fără antiinflamatoare (steroizi). Este bine să se evite, pe cât e posibil, substanțele ototoxice sau să se folosească doar o perioadă scurtă de timp, până când secrețiile încep să diminueze. Tratamentul local, combinat cu toaleta fonetică zilnică a urechii, anemizarea pituitarei nasului, cu scop de ameliorare a permeabilității TA, și fizioterapie este modalitatea terapeutică primară și preferată în OMCS. În cazul eșecului tratamentului primar sau apariției complicațiilor intracraniene, este necesară asocierea antibioticelor pe cale sistemică (oral, parenteral), antibioticelor și antisepticelor (local). Inițial, este utilizat un antibiotic cu spectru larg de acțiune (amoxicilină orală sau cefalosporine), apoi – conform rezultatelor antibiogramei obținute din secreția auriculară. Pe termen lung trebuie evitată pătrunderea apei în ureche, tratamentul afecțiunilor nasului și sinusurilor paranazale, prevenindu-se astfel suprainfecția și reacutizarea supurației.

Tratamentul chirurgical are ca scop asanarea focarelor inflamatoare, realizarea unei căsuțe a timpanului închisă și îmbunătățirea funcției auzului prin reconstrucția lanțului osicular. Toate acestea se realizează prin diferite procedee de miringoplastie și timpanoplastie. Intervenția chirurgicală efectuată pe o ureche uscată are un prognostic mai bun decât cea efectuată pe o ureche cu secreții supurative.

Indicațiile pentru intervenția chirurgicală sunt: persistența perforației MT și persistența otoreei mai mult de 6 săptămâni, în pofida tratamentului adecvat cu antibiotice, formarea colesteatomului, dovada radiografică de mastoidită cronică, acuzia conductivă.

Decizia pentru o intervenție chirurgicală este luată în funcție de tipul și severitatea hipoacuziei, de prezența complicațiilor (paralizia nervului facial, abces subperiostal, petrozită, tromboza sinusului venos dural, meningită, abces cerebral și fistulă labirintică, dintre care unele ar putea pune viața în pericol), auzul în urechea controlaterală, frecvența infecției recurente, dorința pacientului de a înota și ocupația acestuia, stilul de viață, vârsta și condițiile generale.

Intervenția chirurgicală are cele mai bune șanse de reușită, dacă este efectuată în faza de acalmie, la cel puțin 6 luni de la ultimul episod de otoree și în condițiile unei TA funcționale. În principiu, în toate cazurile de mezotimpanită trebuie încercat tratamentul chirurgical, care poate preveni evoluția ulterioară a bolii și stopa agravarea leziunilor. Înaintea timpanoplastiei este bine să se îndepărteze chirurgical eventualele cauze ale unei obstrucții tubare (vegetații adenoide, deviație de sept nazal).

Sunt aplicate:

1. Miringoplastia şi timpanoplastia fără mastoidectomie: dacă perforaţia este uscată, se repară MT (miringoplastie) şi, în cele din urmă, lanţul osicular (osiculoplastie) (*fig. 18*).

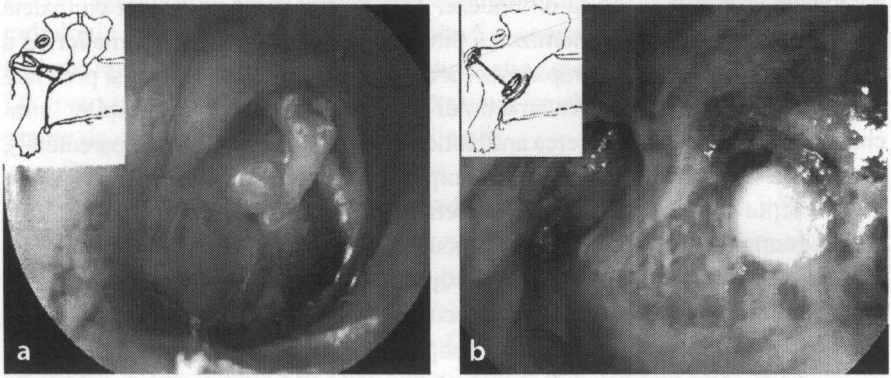

Fig. 18. a – osiculoplastie: nicovala sculptată a fost introdusă între scărița mobilă şi mânerul ciocanului (autografă); b – proteză osiculară totală din hidroxilapatită-titan, inserată între MT reconstruită şi talpa mobilă [Anniko M. et al., 2010].

2. Timpanoplastia cu mastoidectomie: dacă otoreea supurativă persistă şi mucoasa mastoidei este implicată.

3. Miringoplastia şi timpanoplastia fără mastoidectomie pot fi realizate prin abord endaural sau retroauricular.

OMCS colesteatomatoasă (epitimpanită cronică supurativă, OMCS propriu-zisă, OMCS atico-antrală, OMCS malignă). Spre deosebire de mezotimpanită, la care leziunile sunt limitate la simpla inflamaţie cronică a mucoasei căsuţei timpanului, a celulelor mastoidiene şi TA, fără osteită evolutivă, epitimpanita este o supuraţie auriculară gravă, leziunile anatomopatologice prezentându-se sub formă de colesteatom, osteită şi polipi auriculari. Aceste procese patologice sunt, de cele mai multe ori, asociate.

Anatomie patologică. Colesteatomul (mai corect cheratomul) este definit ca o leziune nonneoplazică, bine delimitată, cu prezenţa epiteliului scuamos cheratinizat la nivelul urechii medii sau al altor zone pneumatizate ale osului temporal (*fig. 19*). El poate fi congenital (2%) sau dobândit (80% primar şi 18% secundar), prezintă o structură caracteristică, fiind format din lamele concentrice, dispuse ca bulbul de ceapă şi înconjurate de o cămaşă externă (matricea colesteatomului).

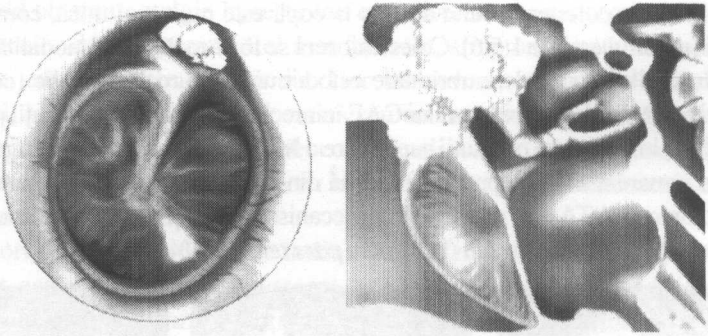

Fig. 19. Colesteatom atical [Vital V., 2011].

La otomicroscopie, colesteatomul congenital poate fi văzut ca o masă albă sferică, cu margini bine definite în spatele unei MT intacte (*fig. 20*). Colesteatomul dobândit poate fi prezent cu resturi scuamoase sau resturi de cheratină și țesut de granulație sau polipi în epitimpan (*fig. 21*).

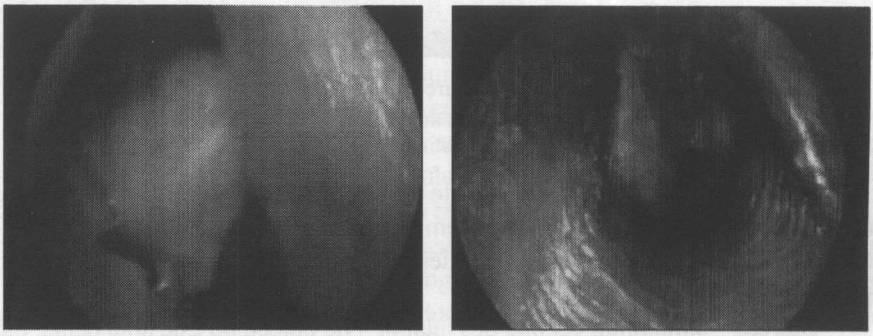

Fig. 20. Colesteatom congenital [Vital V., 2011].

Fig. 21. Colesteatom dobândit [Vital V., 2011].

Incidenţa colesteatomului auditiv la copii este mult mai mică, comparativ cu adulţii (raportul este de 1:5,6). Colesteatomul se formează prin 3 modalităţi: prezenţa incluziunilor epiteliale embrionare ectodermice în urechea medie (colesteatom primitiv); pătrunderea epidermului CAE în urechea medie prin perforaţii preexistente ale MT; invaginarea porţiunii superioare a MT în urechea medie (punga de retracţie), ca urmare a scăderii presiunii aerului din căsuţa timpanului, în cursul obstrucţiilor cronice ale TA (cel mai frecvent mecanism) (*fig. 22*). Colesteatomul dobândit poate să apară în *pars flacida* (82%) sau *pars tensa* (18%).

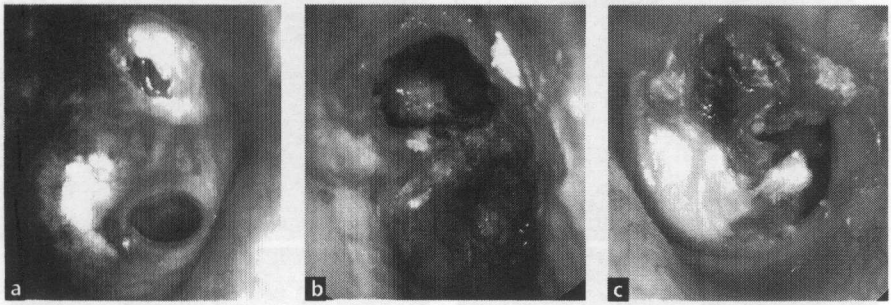

Fig. 22. a – colesteatom atic supurativ (urechea dreaptă), combinat cu perforaţie centrală; b – eroziune largă de atic cu colesteatom; c – colesteatom la pars tensa cu invadarea jumătăţii posterioare a mezotimpanului [Anniko M. et al., 2010].

Simptomatologia OMCS purulente este discretă şi se accentuează în caz de reacutizare. Analiza atentă a tuturor semnelor şi simptomelor de suferinţă auriculară permite aprecierea necesităţii intervenţiei chirurgicale şi urgente, precum şi o anticipare a rezultatelor acesteia.

Otoreea – simptomul cel mai des întâlnit – de obicei, nu este abundentă, dar întotdeauna fetidă. În prezenţa otoreei, ne interesează durata, frecvenţa, caracterul şi fetiditatea. Otoreea fetidă, cu striuri sangvinolente, însoţită de otalgie şi recidive frecvente, denotă leziuni semnificative, avansate la nivelul căsuţei timpanului şi mastoidei cu granulaţii sau polipi. Când otoreea devine săracă, este iminentă o complicaţie intracraniană. O perforaţie centrală de timpan cu otoree mucopurulentă, care se repetă cu ocazia unor infecţii rinofaringiene sau prin pătrunderea apei în ureche, denotă leziuni limitate la mucoasă, ca în mezotimpanită.

Hipoacuzia este de transmisie sau mixtă. Uneori este posibil ca, în caz de colesteatom atical şi lanţ osicular intact, auzul să rămână mult timp normal. O hipoacuzie de transmisie pură, ce nu depăşeşte 20-30 dB, indică leziuni minime cu lanţ osicular intact. Distrucţia sau fixarea lanţului osicular produce, clinic, hipoacuzii mai mari de 30-40 dB. Leziunile osteitice avansate pot determina hipoacuzii cu o marcată componentă de percepţie, uneori până la cofoză.

În mod obişnuit, otalgia lipseşte sau este discretă şi se accentuează în timpul episoadelor de reacutizare. Cel mai frecvent, simptomul este secundar otitei externe, care însoţeşte otita medie. Durerea severă, cu deranjarea somnului bolnavului, indică un colesteatom extins sau un empiem antral. Durerea poate sugera, de asemenea, producerea unei complicaţii – labirintita, abcesul subperiostal sau tromboflebita de sinus lateral. În toate aceste cazuri, intervenţia chirurgicală nu mai trebuie temporizată.

Uneori, la aceşti bolnavi este întâlnit vertijul minor sau de poziţie. Vertijul permanent, accentuat sau cu debut recent, este un semn care recomandă intervenţia chirurgicală. El sugerează o iritaţie labirintică sau o fistulă labirintică. Ameţeala poate indica prezenţa unei fistule labirintice, iar cefaleea – o extensie intracraniană.

Paralizia facială poate apărea pe parcursul evoluţiei unei otite colesteatomatoase. În majoritatea cazurilor, aceasta se datorează unei compresiuni pe nerv, la care se adaugă şi fenomenele toxice determinate de colesteatom. Îndepărtarea colesteatomului, prin intervenţie chirurgicală, pare a fi măsura de elecţie, descoperirea nervului nefiind necesară întotdeauna. Însă, din cauza acţiunii toxice generate de colesteatom asupra nervului, prognosticul funcţional al unei astfel de paralizii faciale nu este întotdeauna cel mai favorabil.

Examenul obiectiv. Otoscopia, cu ochiul liber sau cu lupa, este, în general, suficientă pentru confirmarea diagnosticului pozitiv de epitimpanită, dar pentru precizarea colesteatomului, examinarea sub microscop şi aspiraţie este indispensabilă. Se pune în evidenţă puroi fetid sau o masă de celule necrozate în conduct, care se recoltează pentru identificarea bacteriologică şi antibiogramă; alteori, se constată prezenţa unui polip roşu în fundul conductului sau a unor granulaţii localizate în regiunea atică, în jurul perforaţiei sau pe marginea inferioară a peretelui atical.

Perforaţia poate fi minusculă, uneori mascată de o mică crustă galbenă-brună, situată în membrana Schrapnell, sau poate fi marginală, posterosuperioară, interesând cadrul osos timpanic sau chiar zidul atical, lăsând să se vadă lamele epidermice sau magma centrală a colesteatomului. Când perforaţia este largă, colesteatomul este descoperit pe o suprafaţă întinsă la nivelul zidului atical, sub forma unei „guri de cuptor" sau a unei „aticostomii spontane". Restul timpanului, adică *pars tensa*, are aspect normal sau poate fi retractat.

Examenul funcţional al urechii pune în evidenţă o hipoacuzie de transmisie sau mixtă.

Examenul de laborator poate identifica flora, cel mai adesea mixtă, formată din bacili gramnegativi (*coli*, *piocianic*, *proteus*) şi stafilococi, toţi cu o cunoscută rezistenţă la antibiotice.

Examenul imagistic. Radiografia otomastoidiană (incidenţele Schuller, Chausse III) evidenţiază focare de osteită şi prezenţa colesteatomului, prin imagini de distrucţie osoasă, cu margini şi contururi nete. Cavităţile osoase, din cauza colesteatomului, apar mai bine pe mastoidele eburnate sau sclerodiploice. Radiografia pune în evidenţă şi starea de pneumatizare a mastoidelor, poziţia sinusului lateral şi a tegmentului antroatical, precum şi extensia colesteatomului şi eroziunile osoase pe care le provoacă.

Şi CT poate fi de un real folos. Ea ne furnizează informaţii privind leziunile distructive incipiente, starea lanţului osicular, prezenţa unei fistule a canalului semicircular orizontal.

IRM este necesară în cazul suspiciunii extensiei intrapietroase sau complicaţiilor intracraniene. Examenul vestibular este obligatoriu în cazul otitelor cronice supurative colesteatomatoase şi în cazul suspiciunii fistulei labirintice.

Diagnosticul se bazează pe datele clinice, examenul obiectiv şi examenul imagistic. *Diagnosticul diferenţial* se face cu OMC activă cu polipi în CAE, cu otita medie tuberculoasă şi cu granulomul de colesterol.

Evoluţie, prognostic. Colesteatomul poate evolua lent, fără complicaţii, sau poate fi la originea extinderii procesului infecţios concomitent. Scurgerea auriculară poate fi intermitentă sau continuă, cu perioade de acutizare, în cursul cărora apar complicaţii grave de ordin vital, favorizate de erodarea structurilor adiacente de către colesteatom (numai dura mater opune mai multă rezistenţă evoluţiei extensive a masei colesteatomatoase).

Există trei posibilităţi de evoluţie:

1) otoreea purulentă se vindecă spontan (cazuri foarte rare);

2) otoreea purulentă durează toată viaţa, fără a da complicaţii;

3) otoreea purulentă duce la complicaţii după un puseu acut sau subacut, sau fără niciun simptom premergător.

OMCS colesteatomatoasă este considerată cea mai gravă formă, cu cele mai multe complicaţii. Puseele de reîncălzire sau retenţia puroiului sunt factori ce determină în ultimă instanţă complicaţiile.O ureche nu e considerată vindecată decât după un lung control, o atentă şi permanentă supraveghere (dispensarizare). După vindecare, aceasta lasă cicatrice importante pe timpan şi duce la entitatea de otită cicatricială.

Profilaxia OMCS se face prin tratamentul cauzelor care provoacă obstrucţia tubară (asanarea focarelor infecţioase cronice rinofaringiene şi rinosinuzale, în special a vegetaţiilor adenoide ale copilului), tratamentul corect al OMC catarale, urmărirea bolnavilor cu pungă de retracţie a MT.

Complicaţiile locale ale otitelor cronice:

1. Polipii – tumori benigne sau nu, formate din ţesut de granulaţie, deci din modificări ale mucoasei sub influenţa supuraţiei cronice a urechii. Tratament: în principiu, extirpare cu ansă rece, cu chiureta sau cauterizări chimice (acid cromic, acid tricloracetic). În otitele colesteatomatoase, cu leziuni osteitice intense, cu semnul fistulei, este contraindicată extirparea simplă şi se recomandă o evidare petromastoidiană.

2. Osteita este constantă în otoreea cronică şi lipseşte în otoreea tubară. Leziunea este gravă pentru că întreţine supuraţia tenace şi rebelă. Uneori, se asociază cu polipi şi colesteatom, care îi agravează prognosticul. Tratament: antroaticotomie, evidare totală.

3. Colesteatomul secundar, de cele mai multe ori, este consecinţa unei supuraţii cronice aticale sau antroaticale. Tratamentul este chirurgical; se poate încerca şi tratament medical, prin spălături cu canula Hartmann, dar cu rezultate slabe. Colesteatomul rezidual şi cel recidivant sunt forme clinice de recidive ale colesteatomului după o intervenţie anterioară şi nu sunt secundare unor buzunare de retracţie. Colesteatomul recurent se formează de la dezvoltarea unui nou buzunar de retracţie în MT.

Complicaţiile otitelor medii supurative includ complicaţii extracraniene (extratemporale şi intratemporale) şi complicaţii intracraniene. Complicaţiile intratemporale includ otomastoiditele cronice şi acute, paralizia nervului facial (0,6-3,6% şi depăşeşte 5% în cazurile de revizuire), labirintitele seroase sau purulente, hipoacuzia neurosenzorială (2,5-5,6%), fistula labirintică (3,6-12,9%). Complicaţiile extratemporale sau craniene sunt exteriorizări mastoidiene, osteomielite temporo-occipitale. Complicaţiile endocraniene includ abcesul extradural, abcesul subdural, meningita otogenă, tromboflebita sinuso-jugulară, abcesul encefalic. Sunt constatate şi complicaţii generale sau la distanţă (septicopiemie otică).

Complicaţiile intracraniene apar în urma acţiunii mai multor factori. De multe ori, ei acţionează simultan, ceea ce cauzează răspândirea infecţiei de la ureche în cavitatea intracraniană. În general, complicaţiile intracraniene apar atunci când infecţiile urechii sunt necontrolate sau insuficient controlate. Administrarea tratamentului cu antibiotice moderne a scăzut dramatic incidenţa complicaţiilor intracraniene. Cu toate acestea, rata mortalităţii la pacienţii cu astfel de complicaţii este înaltă – între 10% şi 31%.

După stingerea procesului inflamator, otitele lasă sechele, care afectează anatomia şi fiziologia urechii medii sau a urechii interne. Sunt 4 forme clinice de sechele: sechele simple (perforaţia MT, întreruperea lanţului osicular prin eroziune), timpanoscleroza, otita fibroadezivă şi otita atelectazică.

Cea mai bună precauţie pentru evitarea complicaţiilor, îndeosebi a complicaţiilor iatrogene, sunt cunoaşterea aprofundată a anatomiei diverse a osului temporal, intervenţia atentă şi ani de experienţă. Scanarea prin CT preoperatorie este obligatorie în evaluarea anatomiei detaliate a osului temporal – ea scade posibilitatea dezvoltării complicaţiilor chirurgicale şi intervenţiilor de revizuire chirurgicală pentru tratamentul insuficient.

Tratamentul de bază al OMCS colesteatomatoase este cel chirurgical şi are ca scop eradicarea afecţiunii, prevenirea reapariţiei infecţiei şi a dezvoltării complicaţiilor şi restabilirea funcţiei. Cândva se făceau intervenţii totale (evidare petromastoidiană totală), iar în prezent, tendinţa este spre chirurgia parţială, funcţională – mastoidectomie cu aplicarea tehnicilor CWU, CWD şi CWR. Uneori se poate executa în aceeaşi şedinţă chirurgicală şi reconstrucţia anatomo-funcţională a urechii medii (meatoplastia, canalplastia, miringoplastia, timpanoplastia şi osiculoplastia). Tratamentul chirurgical al OMCS colesteatomatoase complicate este de urgenţă şi constă în evidarea largă a regiunii, a procesului osteitic, ceea ce favorizează complicaţiile endocraniene, precum şi în drenajul regiunilor endocraniene bolnave. Utilizarea cu scop profilactic a antibioticelor înaintea intervenţiei chirurgicale otologice nu are niciun beneficiu şi nu este obligatorie.

Există câteva excepţii în care intervenţia chirurgicală a bolii nu poate fi recomandată: (1) pacienţii cu contraindicaţii absolute pentru tratamentul chirurgical (cu patologii somatice grave); (2) pacienţii cu vârsta de peste 65 de ani, nepotriviţi pentru anestezie generală din cauza afectării funcţiei cardiorespiratorii; (3) colesteatom mic, limitat la atic, cu auz normal; (4) pacienţii care refuză categoric intervenţia chirurgicală din motive personale. În aceste cazuri, cea mai bună alternativă este managementul medical de debridare prin aspiraţie la intervale adecvate de timp.

Tratamentul conservator este adjuvant şi constă în toaleta fonetică zilnică a urechii, prin aspirarea puroiului, instilarea soluţiilor dezinfectante sau cu antibiotice (nu ototoxice), extirparea polipilor care obstruează conductul sau produc retenţia puroiului. Tratamentul cu antibiotice pe cale generală are indicaţii numai în puseele de acutizare sau când o complicaţie este iminentă, dar antibioticele trebuie selectate conform rezultatelor antibiogramei.

4.2. Avantajele şi dezavantajele intervenţiilor chirurgicale de mastoidectomie în infecţiile cronice supurative ale urechii

Obiectivele principale ale tratamentului chirurgical la pacienţii cu OMCS

cu sau fără colesteatom sunt similare la copii şi la adulţi: eradicarea afecţiunii progresive, formarea unei urechi sigure şi uscate cu capacitate de autocurăţare, modificarea anatomiei compartimentului timpanomastoidian pentru prevenirea leziunii recurente şi reziduale, realizarea unei reconstrucţii adecvate a cavităţii, reconstrucţia sistemului de transmitere a sunetului pentru ameliorarea auzului.

Aceste obiective pot fi realizate printr-un management chirurgical – mastoidectomie – deschiderea sistematică şi completă a celulelor mastoidiene, folosind abordarea endaurală sau abordarea transcorticală clasică.

Există trei proceduri chirurgicale tradiţionale: (1) mastoidectomia simplă (corticală, completă); (2) mastoidectomia radicală; (3) mastoidectomia radicală modificată. A patra procedură este mastoidectomia cu timpanoplastie. Obiectivul acestei proceduri, pe lângă eradicarea bolii, este menţinerea sau reconstrucţia peretelui posterosuperior al CAE, a MT (miringoplastie) şi a lanţului osicular (osiculoplastie). Aceste proceduri pot fi subcategorizate în două tipuri: cu cavitatea deschisă (CWD) şi cu cavitatea închisă (CWU).

Mastoidectomia prin CWD prevede eliminarea tuturor celulelor mastoidiene afectate, îndepărtarea completă a peretelui posterosuperior al CAE, a resturilor MT şi lanţului osicular, meatoplastia adecvată. Tehnica CWU prevede conservarea peretelui posterior cu menţinerea arhitecturii normale a CAE, „hidroizolarea" urechii, eliminarea necesităţii de curăţare periodică a cavităţii, evitarea riscului infecţiilor recurente. Cu toate acestea, metoda necesită a doua procedură şi, ocazional, a treia procedură de revizuire pentru eliminarea colesteatomului rezidual/recurent şi a ţesutului de granulaţie. În plus, procedura CWU nu poate fi o soluţie optimă pentru pacienţii cu complianţă redusă. Extinderea bolii în epitimpan şi în sinusurile timpanice, extinderea intracraniană a bolii sunt considerate cele mai frecvente cauze ale eşecului mastoidectomiei cu CWU.

Fiecare dintre metodele menţionate (CWU şi CWD) are avantaje şi dezavantaje. Avantajul principal al chirurgiei prin CWD este crearea unei cavităţi deschise, care permite expunerea excelentă pentru eradicarea bolii în timpul intervenţiei chirurgicale, vizualizarea şi monitorizarea mai eficientă în perioada postoperatorie. Cavitatea postoperatorie şi CAE au capacitate de autocurăţare, dar la necesitate poate fi inspectată şi curăţată pentru tot restul vieţii pacientului.

Procedurile CWD, comparativ cu cele CWU, sunt cea mai utilizată metodă chirurgicală la nivel mondial: au rate scăzute de leziune recurentă şi reziduală – până la 2-3%, comparativ cu 36% la adulţi şi 67% la copii pentru procedurile CWU, facilitează controlul recurenţei/recidivei colesteatomului şi infecţiei, oferă posibilitatea de tratament ambulatoriu, reducând costurile şi listele de aşteptare.

Cu toate acestea, timpanomastoidectomia prin CWD are şi multe dez-

avantaje bine cunoscute, inclusiv probleme cosmetice cauzate de un meat extins, intoleranță la apă, vertij și probleme legate de otoreea persistentă, care necesită vizite regulate la medicul specialist pentru controlul recurenței, toaleta cavității mastoidiene și prescripția medicației în scopul eliminării infecției. Mult mai des se constată hipoacuzia la urechea operată, inclusiv acuzia (<1%), și paralizia nervului facial.

Cauzele unui rezultat slab al procedurii CWD cu o cavitate instabilă și otoree sunt multifactoriale și pot fi divizate în factori mecanici și mucozali. Factorii de risc mecanici, care adesea depind de tehnica operatorie, includ: masiv facial înalt, meatoplastie neadecvată, apex mastoidian dependent, afecțiune reziduală sau recurentă, cavitate mastoidiană mare, prezența țesutului de granulație și TA deschis. Principalul factor mucozal preventiv este prezența unei mucoase cu migrație epitelială, care poate produce o cavitate uscată cu capacitate de autocurățare.

Managementul conservator al acestor cavități, care include aspirația cerumenului și secreției patologice, cauterizarea granulațiilor și administrarea locală a antibioticelor/steroizilor (picături/unguent) în cazul cavității infectate, este ineficient pe un termen lung și intervenția chirurgicală de revizuire este obligatorie.

Următoarele situații necesită o abordare CWD: pacienții care nu doresc să se supună unei intervenții secundare, pacienții cu maladie severă și extinsă (complicațiile otomastoidiene și intracraniene, implicarea difuză a mastoidei și celulelor epitimpanice, eroziunea CAE osos, colesteatom în zonele dificil de vizualizat și de eliminat cu siguranță), pacienții cu eșecul procedurilor anterioare CWU, pacienții cu colesteatom recurent și pacienții care nu au posibilitate să coopereze cu medicul.

CWU este o abordare alternativă, considerată mai puțin radicală, care prezervează anatomia normală, în special peretele osos posterior al CAE. Beneficiile includ timp de vindecare mai rapid, ureche impermeabilă și mai ușor de gestionat pe termen lung, care nu necesită întreținere periodică a cavității, minimizând astfel riscul de infecție și otoree. Într-o anumită proporție de urechi afectate pot fi obținute CAE normal și MT intactă. Cel mai frecvent avantaj, citat în literatura de specialitate, este conservarea sau ameliorarea funcției auditive, comparativ cu tehnica CWD, deși în unele studii rezultatele sunt similare.

Cu toate acestea, procedura CWU este o intervenție care se efectuează mai greu din punct de vedere tehnic, solicită experiență specifică și în circa 20% din cazuri eșuează, iar rata înaltă de colesteatom recurent și/sau rezidual necesită a doua procedură, după luni sau ani de la prima, pentru a confirma eradicarea afecțiunii. În toate cazurile, prima etapă a intervenției chirurgicale este eradi-

carea maladiei şi doar în a doua etapă se încearcă restabilirea auzului prin timpanoplastie şi osiculoplastie. Intervenţia de revizuire la etapa a doua, ca urmare a recurenţei, este necesară în 40-55,2% din cazurile de CWU. Conform datelor unor autori, 65% dintre pacienţii adulţi şi 80% dintre copii sunt supuşi unei intervenţii chirurgicale în a doua etapă, după timpanoplastia prin CWU.

Recent, concomitent cu tehnicile CWD şi CWU, a fost propusă o nouă tehnică, numită *epitimpanoplastie cu obliterare mastoidiană*, care include mastoidectomie simplă, aticotomie (îndepărtarea peretelui lateral epitimpanic), aticoantrostomie (permite acces uşor la epitimpanul anterior sau posterior), epitimpanectomie, epitimpanoplastie, osiculoplastie (la necesitate), reconstrucţie atică cu obliterare. Metoda este o tehnică alternativă pentru mastoidectomia prin CWD, care oferă rezultate chirurgicale similare, evitând în acelaşi timp problemele cavităţii mastoidiene, are mai puţine complicaţii şi combină avantajele procedurilor CWU şi CWD, însă cu puţin mai multă similitudine pentru tehnica CWU. Metoda este indicată în cazurile de colesteatom epitimpanic cu lanţ osicular intact, *pars tensa* normală şi auz bun. Avantajele acestei tehnici sunt intervenţia chirurgicală într-o singură etapă, cu o rată a recurenţei scăzută şi cu păstrarea nivelului auditiv preoperator, ceea ce nu este posibil cu orice altă procedură. Rata recurenţei după durata medie de urmărire de 30 de luni (de la 6 până la 141 de luni) a fost de 3,0-6,5%, iar în 0-0,9% din cazuri a existat un colesteatom mastoidian rezidual, cazuri care au necesitat o intervenţie chirurgicală de revizuire. Tehnica de epitimpanoplastie cu obliterare mastoidiană este utilă, poate fi aplicată după intervenţia chirurgicală prin CWU şi înainte de intervenţia chirurgicală prin CWD.

Aşadar, procedurile CWD (MR sau MRM) sunt recomandate şi considerate de mulţi otologi „standardul de aur" pentru pacienţii cu afecţiune avansată, OMC complicată sau pierduţi din urmărire, cu beneficiu maxim pe termen lung, chiar în pofida problemelor acestor tehnici (infecţii recurente, necesitate pentru o perioadă îndelungată a asistenţei medicale periodice pentru clearance-ul cavităţii, restricţii în activitatea socială). Procedurile CWU, dimpotrivă, au un risc scăzut pentru otoree, dar un risc înalt pentru colesteatomul recurent/rezidual, situat în zone cu vizualizare dificilă în timpul operaţiei. Cu toate acestea, nu există o opinie unanimă cu privire la alegerea tehnicii chirurgicale pentru colesteatom, în special la copii. Decizia privind selectarea tehnicii chirurgicale de eliminare a colesteatomului mastoidian se bazează pe gradul de severitate al afecţiunii, starea de sănătate preoperatorie a pacientului, starea urechii controlaterale, experienţa chirurgului, preferinţele chirurgului şi ale pacientului.

5. METODELE CHIRURGICALE DE TRATAMENT ŞI PROFILAXIA MALADIEI URECHII OPERATE

5.1. Sindromul cavităţii de evidare timpanomastoidiană totală. Caracteristica, cauzele şi complicaţiile maladiei cavităţii de evidare

Tehnica CWD formează o cavitate mastoidiană, care este, anatomic şi fiziologic, anormală şi necesită urmărire şi îngrijiri otologice pe parcursul întregii vieţi, cu examinare de cel puţin o dată la fiecare 6 luni, pentru toaleta cavităţii, depistarea infecţiilor recurente sau a recidivei colesteatomului. Peste 42% din urechile cu cavităţi au nevoie de examinare şi curăţare regulată.

În cazul dezvoltării maladiei urechii operate, pacienţii pot prezenta simptome legate de cavitate (otoree cronică, rezistenţă la tratament medical, granulaţii, vertije în apă rece sau caldă şi acumularea de resturi în cavitatea mastoidiană exteriorizată, care necesită curăţare periodică), handicapuri cosmetice şi sociale (meatoplastie nonestetică, restricţii pentru apă, în scopul prevenirii infecţiei cavităţii) sau probleme de auz (hipoacuzie conductivă sau mixtă în cazurile când nu s-a încercat reconstrucţia lanţului osicular, dificultăţi în plasarea dispozitivelor auditive). În aceste cazuri, intervenţia chirurgicală de revizuire, cu reconstrucţia peretelui posterior al CAE, obliterarea mastoidiană şi reconstrucţia sistemului de transmisie, poate soluţiona unele dintre aceste probleme.

Starea cavităţii după timpanomastoidectomie cu CWD, evaluată prin otomicroscopie şi/sau otoendoscopie, a fost clasificată după cum urmează:

1. Stabilă: cavitate sănătoasă, nu necesită debridare, niciun fel de tratament, autocurăţare şi stabilizare.

2. Extragerea parafinelor: este necesară doar îndepărtarea cerumenului din cavitatea mastoidiană fără dovezi de ţesut anormal sau infecţie.

3. Debridare: cavitatea necesită debridare sau tratament local, din cauza ţesutului anormal sau infecţiei.

4. Revizuire: starea cavităţii necesită revizuire chirurgicală în cazul managementului conservator eşuat şi al existenţei unei probleme chirurgicale.

O cavitate mastoidiană problematică rareori pune viaţa în pericol, dar rezultatele adverse social-economice pot fi semnificative. Unele probleme, cum ar fi hipoacuzia şi otoreea fetidă, ceea ce sugerează prezenţa bacteriilor anaerobe, pot fi cauza inhibării sociale şi profesionale, a unor restricţii privind stilul de

viaţă şi un impact negativ social-economic. Sarcina financiară poate fi semnificativă, cu necesitatea vizitelor frecvente la medic pentru toaleta cavităţii urechii, administrarea repetată a medicamentelor local şi potenţial pentru mai multe proceduri chirurgicale.

În literatura de specialitate sunt descrise următoarele cauze ale dezvoltării patologiei cavităţii mastoidiene:

1. Preoperatorii: afecţiune inaccesibilă, inoperabilă sau ireversibilă, degradarea ţesutului local, degradarea generală a pacientului din cauza vârstei, malnutriţiei, caşexiei etc.

2. Chirurgicale: meatoplastie inadecvată, cavitate mare, masiv facial înalt, acoperirea incompletă a materialului obliterant cu lamboul aplicat sau cu fascia, imposibilitatea de a închide urechea medie care prezintă otoree cronică, eşec în eliminarea afecţiunii, eşec în revascularizarea mucoasei cavităţii.

3. Postoperatorii: disfuncţia TA, toaleta inadecvată a cavităţii, infecţia virulentă, modificări avasculare, eşecul migraţiei normale epiteliale.

Unii savanţi consideră că tehnica chirurgicală meticuloasă, pe lângă asigurarea promptă a cavităţii uscate postoperator, este esenţială pentru reducerea ratei de reoperaţii, ratei de colesteatom recurent şi pentru prevenirea patologiei şi complicaţiilor cavităţii mastoidiene. Rata globală a complicaţiilor mastoidectomiei este de 31,9%, însă incidenţa complicaţiilor grave este redusă. Expunerea nervului facial (21,4%) şi expunerea durală (15,2%) sunt complicaţii minore şi cele mai frecvente. Fistula canalului (8,2%) şi pareza facială (1,0%) sunt complicaţii cu posibile sechele pe termen lung. Complicaţiile tardive includ colesteatomul recurent, eşecul grefării, deteriorarea (tocirea) unghiului timpano-meatal anterior, stenoza CAE şi deplasarea/extruzia protezelor.

Rata eşecului în mastoidectomia primară pentru OMCS variază mult – de la 3% până la 26% sau chiar mai mult. Factorii responsabili de eşecul chirurgical sunt multipli şi includ subcategoria bolii, consecinţele anatomice ale chirurgiei primare sau combinaţia dintre procesul lezional original şi abordarea chirurgicală selectată.

Conform rezultatelor unor studii, cele mai importante cauze ale eşecului tratamentului chirurgical prin MRM cu reapariţia afecţiunii sunt meatoplastia inadecvată (59-70%), masivul facial înalt sau insuficient nivelat (48-70%), CAE şi/sau meat stenotic (60-67%), proeminenţa osoasă în CAE (20-29%), colesteatomul recurent sau persistent (24-84,0%), persistenţa celulelor tegmentale în unghiul sinodural şi în apexul mastoidian (52,4-71,4%).

Cauzele eşecului mastoidectomiei cu CWU au fost colesteatomul persistent sau recurent (78,6%), recesul supratubal închis (64,3%), celulele de aer

persistente în unghiul sinodural, canalplastia inadecvată, persistenţa celulelor de aer în apexul mastoidian (57,1%) şi a celulelor de aer tegmentale (42,9%).

Aşadar, cele mai frecvente cauze ale eşecului timpanomastoidectomiei prin CWD sunt celulele mastoidiene eliminate inadecvat, prezenţa resturilor osoase, masiv facial înalt şi meatoplastia inadecvată. Ablaţia profundă a celulelor mastoidiene reziduale, în special a celulelor tegmentale, celulelor unghiului sinodural, revizia largă a cavităţii mastoide, expunerea regiunii atice şi îndepărtarea capului restant al ciocanului, eliminarea apexului mastoidian, nivelarea masivului facial şi crearea unei meatoplastii largi constituie o tehnică sigură şi eficientă, care contribuie la formarea în majoritatea cazurilor a cavităţii mastoidiene uscate şi fără probleme. Din păcate, restaurarea auzului nu este posibilă în cele mai multe cavităţi mastoidiene vechi.

Rata colesteatomului rezidual/recurent variază foarte mult – de la 5,7% până la 49,5% – la pacienţii care necesită a doua intervenţie chirurgicală sau revizuirea mastoidectomiei. Rata recurenţei era mai înaltă la copii decât la adulţi, iar tipul tehnicii chirurgicale nu a avut niciun efect semnificativ asupra ratei recurenţei.

Există trei motive fundamentale de recidivare a colesteatomului după o intervenţie chirurgicală iniţială: (1) chirurgul nu reuşeşte să efectueze procedura iniţială adecvat, lăsând colesteatom rezidual în ureche; (2) procedura selectată nu este corespunzătoare, pentru că expunerea nu a fost adecvată sau TA nu a ventilat cavitatea mastoidiană postoperator; (3) colesteatomul este neobişnuit de agresiv.

În general, recurenţa colesteatomului a fost mai frecventă după mastoidectomia cu CWU (30% la adulţi şi 67% la copii), comparativ cu mastoidectomia cu CWD. Datele din literatura de specialitate, cu durata medie de urmărire de 2-15 ani, arată că colesteatomul recurent este observat în circa 19,4-25% din timpanoplastii cu CWU, cu o rată de recidivă generală de până la 70%, în timp ce tehnicile deschise au o rată de afecţiune reziduală de 2,1-21%, iar recurenţa aproape că nu este diagnosticată. O metaanaliză recentă a demonstrat că ratele recurenţei variau între 9% şi 70% pentru CWU şi între 5% şi 17% pentru CWD.

Aşadar, mai mulţi autori au constatat variaţii considerabile ale ratelor recurenţei totale (reziduală şi recurentă) a colesteatomului (5-71%), care pot fi influenţate de tipul colesteatomului, metoda şi tehnica chirurgicală aplicată, rata de urmărire, durata perioadei de observaţie postoperatorie, metodele utilizate pentru analiza statistică. Intervenţiile de mastoidectomie prin CWU au un risc scăzut pentru otoree, dar un risc înalt pentru colesteatomul recurent/rezidual (30-63%), situat în zone dificil de vizualizat în timpul operaţiei. Rezultatele în mastoidectomia prin CWD sunt inversate – risc mai mic de recurenţă (2-10%) şi risc mai mare de otoree (20-60%).

5.2. Tratamentul chirurgical al maladiei urechii operate

5.2.1. Intervențiile de revizuire chirurgicală a cavității mastoidiene deschise

Indicațiile pentru intervenția de revizuire a cavității după mastoidectomie implică incapacitatea de realizare a oricărui din principalele obiective ale tratamentului chirurgical al OMCS cu sau fără colesteatom (eradicarea afecțiunii progresive, formarea unei urechi sigure și uscate, cu capacitate de autocurățare, modificarea anatomiei compartimentului timpanomastoidian, pentru a preveni afecțiunile recurentă și reziduală, menținerea sau restaurarea MT și a lanțului osicular pentru îmbunătățirea auzului), cu colesteatom recurent, supurație recurentă, perforație recurentă a MT, scăderea recurentă sau reziduală a conductibilității aeriene.

Conform rezultatelor unui studiu, principalele indicații pentru revizuirea cavității după intervenție chirurgicală mastoidiană au fost: persistența sau intermitența otoreei intratabile prin metode conservatoare – în 131 (93,6%) de cazuri, intoleranța la apă – în 24 (17,1%) de cazuri, eliminarea excesivă a cerumenului – în 25 (17,9%) de cazuri, vertij – în 11 (7,9%) cazuri și prezența colesteatomului – în 11 (7,9%) cazuri.

În intervenția chirurgicală secundară (revizia), efectuată, de obicei, după 6 luni de la timpanomastoidectomie, se realizează, după posibilitate, și o variantă de timpanoplastie. Urechea medie este examinată pentru prezența colesteatomului rezidual și se face reconstrucția osiculară.

Conform opiniei mai multor autori, de o intervenție chirurgicală de revizuire după mastoidectomia cu CWD au necesitat 18,81-31,0% pacienți. Nivelarea masivului facial, meatoplastia adecvată, obliterarea celulelor de aer restante în apexul mastoidian, în arcul zigomatic, în unghiul sinodural, în sinusul posterior și lateral, crearea unui CAE adecvat sunt modalitățile de realizare a obiectivelor de revizuire.

În literatura de specialitate, rata de succes a intervenției chirurgicale de revizuire este similară și variază în limitele 83-96%. În primul an după revizuire, 82,8-88,5% din urechi au devenit complet „uscate", sigure și rezistente la apă. Alte studii, îndeosebi în cazul aplicării tehnicilor de obliterare, au raportat o rată de succes mai mare – 90-98%. Referitor la funcția auditivă, în general, 33,3-50,9% din urechi au avut după 12 luni de la operație o diferență aer-os de 20 dB sau mai puțin. La 70,1-80,0% din pacienți după revizuirea mastoidectomiei cu CWD și la 70,1% din pacienți după timpanoplastie, diferența aer-os era sub 30 dB.

Incidența colesteatomului rezidual sau recurent după o intervenție chirurgicală de revizuire a fost raportată de la 0% până la 13%. Totodată, rezultatele

studiilor printre copii sunt dezamăgitoare, cu maladie mai agresivă, datorită activității proliferative mai mari, tendinței de creștere rapidă, proliferării intensive a țesutului conjunctiv și creșterii epiteliale accelerate a mastoidei la copil, și rate semnificativ mai mari de reapariție, comparativ cu adulții. Cele mai multe studii, care au raportat rezultatele intervențiilor chirurgicale de revizuire pentru colesteatomul pediatric, au constatat rate înalte de recurență după chirurgia primară (15-29%) și după chirurgia de revizuire (38%).

Prin urmare, evaluarea atentă a procesului patologic și executarea unei abordări chirurgicale complete permit realizarea cu succes la majoritatea pacienților a obiectivului principal al chirurgiei de revizuire mastoidiană – obținerea unei urechi uscate și rezistente la apă. Cunoașterea aprofundată a anatomiei osului temporal și a evoluției bolii, estimarea motivelor de eșec în chirurgia primară sunt cheia unui rezultat bun. Cu toate acestea, aproximativ 10% din urechi vor necesita intervenție chirurgicală. Restaurarea auzului este un obiectiv secundar, care nu poate fi atins în majoritatea cazurilor, deși în intervenția chirurgicală de revizuire este necesară păstrarea sau restabilirea lanțului osicular pentru prezervarea sau îmbunătățirea auzului.

Gestionarea cavității mastoidiene deschise deranjante are trei opțiuni: metoda conservatoare (toaleta), revizuirea chirurgicală a cavității deschise și procedura de eliminare (chirurgia de corectare a rezultatelor mastoidectomiei). Ultima are trei forme: reconstrucția (reparația) peretelui CAE, obliterarea (umplerea) cavității mastoidiene și ablația (decavitația, închiderea) CAE. Selectarea tehnicii este determinată de caracteristicile pacientului: tabloul clinic, maladia de bază, afecțiunile concomitente, necesitatea și oportunitatea auzului.

Rezultatul intervenției este considerat pozitiv în următoarele cazuri:

- urechea rămâne uscată și asimptomatică după 1 an de la intervenție;
- CAE este vizualizat ușor și nu are pungi ascunse;
- pielea CAE este normală;
- timpanoplastia sau protezarea auditivă are un efect funcțional bun.

Metoda de obliterare este folosită în cazurile avansate, când otoreea persistă în pofida intervențiilor chirurgicale anterioare, în cazurile de OMCS cu dehiscență extinsă a dura mater, cu sau fără scurgerea lichidului cefalorahidian.

Așadar, există două strategii majore pentru eliminarea cavității mastoidiene postoperatorii deschise: diverse tehnici de obliterare mastoidiană și de reconstrucție a peretelui CAE. Procedurile de obliterare mastoidiană, de reconstrucție a peretelui posterior al CAE și de osiculoplastie pot fi efectuate primar în aceeași ședință cu mastoidectomia prin CWD sau ca o procedură secundară de revizuire a cavității mastoidiene cu otoree cronică și hipoacuzie.

5.2.2. Chirurgia reconstructivă la pacienţii cu maladia urechii operate

Reconstrucţia cavităţii după mastoidectomie are 4 obiective: (1) eliminarea afecţiunii; (2) restabilirea CAE (meatoplastie, canalplastie); (3) reconstrucţia cavităţii timpanice, MT (miringoplastie, timpanoplastie) şi a lanţului osicular (osiculoplastie); (4) prevenirea colesteatomului rezidual şi recurent. Metodele de reconstrucţie a peretelui posterior al CAE şi de obliterare a cavităţii mastoidiene sunt efectuate pentru a rezolva aceste probleme.

Operaţia de reconstrucţie se efectuează la pacienţii care au suportat o intervenţie chirurgicală radicală anterior şi se clasifică în trei tipuri:

- Tipul 1 – chirurgie reconstructivă completă (totală) a urechii medii, cu formarea peretelui posterior al CAE şi a cavităţilor aeriene timpanice şi antromastoidiene (1a) sau doar cu formarea cavităţii timpanice şi mastoidoplastie (1b).
- Tipul 2 – chirurgie reconstructivă parţială a urechii medii, cu formarea cavităţii timpanice în limitele mezohipotimpanului la nivelul canalului nervului facial şi transmiterea sunetelor către fereastra vestibulară, cu sau fără mastoidoplastie parţială.
- Tipul 3 – formarea cavităţii timpanice mici la nivelul ferestrei cohleare (protecţia de sunete, ecranarea, timpanoplastia de tipul IV sau reconstrucţia de tipul III).

Intervenţia chirurgicală reconstructivă totală a urechii medii este o metodă de reconstrucţie fără obliterare, pentru restabilirea configuraţiei normale a urechii medii, bazată pe metoda propusă de Ekvall în 1973. Ea include 3 proceduri chirurgicale: (1) curăţarea extensivă a cavităţii deschise şi spaţiului urechii medii ca o condiţie prealabilă de „închidere" a cavităţii; (2) reconstrucţia peretelui posterior şi a MT, cu reabilitarea spaţiilor ventilate în urechea medie şi în cavitatea mastoidiană, pentru a obţine rezultate anatomice şi funcţionale; (3) reconstrucţia opţională a lanţului osicular, pentru a îmbunătăţi auzul atunci când este posibil. Acesta este un tratament adecvat şi are rezultate satisfăcătoare.

Reconstrucţia peretelui posterior al CAE este dificilă, dar rămâne metoda de elecţie. Restaurarea CAE necesită material durabil de reparaţie a peretelui şi revascularizarea pielii CAE pentru vitalitate pe termen lung.

Indicaţiile pentru reconstrucţia peretelui posterior al CAE şi obliterarea cavităţii deschise sunt: (1) evitarea cavităţii deschise (chirurgia primară), otoree cronică, colesteatom recurent după procedurile CWD; (2) drenarea dificilă a cavităţii mastoidiene cu colectarea resturilor şi dependenţa de chirurg pentru curăţare regulată; (3) surditate; (4) vertije; (5) necesitatea îmbunătăţirii utilizării unui aparat auditiv; (6) restabilirea capacităţii de înot; (7) aspect inestetic din

cauza meatoplastiei largi, timpanoplastia sau reconstrucția urechii medii în prezența cavității mastoidiene.

Contraindicațiile pentru reconstrucție și obliterare sunt: colesteatom intratabil, îndepărtarea incompletă a infecției cronice, afecțiuni maligne, complicații intracraniene, pacient noncompliant, auz de la o singură ureche, pacient extenuat.

Canal wall-reconstruction. Tehnicile de reconstrucție repară defectul peretelui CAE pentru a-l restabili. Acestea pot sau nu pot fi combinate cu procedurile de obliterare. Tehnicile de reconstrucție includ:

1. Reconstrucții cu os (autografe, homografe, alografe).
2. Reconstrucții cu cartilaj (autografe, homografe).
3. Reconstrucții sintetice (Proplast, Plastipore, Ceravital – sticlă ceramică, HA, ciment ionomeric, plasă de titan).
4. Lambouri specializate (vascularizate) pentru peretele CAE.
5. Tehnici de re-aerație (necesită funcție bună a TA).

Materialele utilizate pentru reconstrucția mastoidiană și procedurile de obliterare sunt multiple și pot fi clasificate în două categorii principale: (a) grefe libere, subdivizate în biologice (pastă de os cortical, așchii de os alogen/autogen, ciment osos autogen, cartilaj, țesut adipos, fascie) și nonbiologice (cristale de HA, granule ceramice de fosfat de calciu, sticlă ceramică bioactivă (ceravital), ciment ionomeric de sticlă); (b) lambouri locale (Palva, arterei temporale medii, temporoparietal fascial, fascial temporal superficial pediculat, postauricular-periostal-pericranian, muscular temporal, fascioperiostal bazat inferior, miocutanat postauricular, pediculat din fascia temporalis și periostul cortexului mastoidian exterior inferior, rotat și bazat inferior sau *Singapore Swing*). Aplicarea unor proteze pentru peretele posterior al CAE îmbunătățește rezultatele anatomice și funcționale.

Țesuturile proprii ale pacientului sunt materiale de elecție în reconstrucție. Recent, au fost raportate incidențe diferite referitor la ratele de eșec ale substituenților de os în CWR. Weit și colaboratorii au raportat o rată de eșec de 36% pentru protezele de HA, Grote – de 25% pentru protezele de HA, Geyer și colaboratorii – de 31% pentru cimentul ionomeric. Dezavantajele și motivele eșecului raportat de acești autori au fost creșterea timpului operator și expunerea postoperatorie a implantului.

Reconstrucția peretelui posterior al CAE la etapa a doua, cu aplicarea autografei modelate din os cortical autolog acoperit cu piele și lambou periostal postauricular (astfel încât peretele posterior reconstruit a fost format din 3 straturi: piele, os cortical și periost), a avut o rată de succes de 91%. MT a fost recon-

struită cu fascia temporalis, iar lanțul osicular a fost reconstruit cu os cortical. În acest studiu s-au constatat resorbția și pierderea masei grefei osoase, deoarece a fost acoperită din ambele părți cu piele și periost.

Osul autolog, utilizat la crearea osului nou, reduce riscul de infecție, resorbție și degradare ulterioară, contribuind astfel la supraviețuirea grefei din os. Totodată, unii autori consideră că grefele osoase autogene pot pierde până la 30% din volumul lor. Reconstrucția extensivă cu os nativ este supusă inevitabil unei resorbții semnificative. Cartilajul este supus resorbției în ureche mai puțin, dar poate duce la aderențe fibroase extinse, care complică, în cele din urmă, reconstrucția auditivă ulterioară.

Folosirea osului cortical autolog pentru reconstrucția peretelui posterior al CAE are avantaje: este autolog, disponibil imediat, econom și nu dezvoltă reacție inflamatorie la contactul cu corpul străin. Cartilajul este o grefă de țesut mezenchimal, similar cu fascia. Cu toate acestea, este un material mai rigid, foarte rezistent la infecție și retracție, fiind în același timp bine tolerat în urechea medie. Cartilajul concal autolog a fost folosit și în alte studii, cu obținerea unui perete intact, rigid și epitelizat în 100% din cazuri după 8 săptămâni de la reconstrucție, iar eșecul grefei a avut loc în doar 3,2% din cazuri. În unele rapoarte, reconstrucția cu cartilaj a suferit resorbție și pierderea masei.

Restabilirea peretelui posterior al CAE după mastoidectomie îmbunătățește calitatea vieții pacienților în privința reapariției colesteatomului, otoreei și vertijului în peste 95% din cazuri și stabilizează pierderea auzului până la 30 dB la mai mult de 2/3 dintre pacienti.

Așadar, intervenția chirurgicală de revizuire cu reconstrucția peretelui posterior al CAE și urechii medii la a doua etapă oferă rezultate bune și stabile, inclusiv îmbunătățirea auzului. Proprietățile unei grefe osoase otologice ideale de înlocuire sunt: (1) compatibilitatea cu gazda; (2) rigiditatea pentru transmiterea optimă a vibrațiilor; (3) disponibilitatea unei varietăți de forme mici.

Într-un efort de a evita dezavantajele ambelor tehnici – CWU și CWD – a fost sugerată o procedură inovatoare, în care peretele posterior osos al CAE este temporar îndepărtat și apoi reconstruit cu utilizarea grefelor din material autolog (os, cartilaj) sau aloplastic (ciment de HA, ciment ionomeric de sticlă, plăci de titan).

În tehnica CWR, care combină anumite caracteristici ale mastoidectomiei cu CWU și cu CWD, peretele posterior este eliminat, facilitând îndepărtarea completă a bolii. Avantajele procedurii au fost subliniate de mai mulți autori și includ expunere intraoperatorie mai bună (similară cu tehnica CWD), îndepărtarea și obliterarea epiteliului mastoidian cu pastă de os și reconstrucția perete-

lui posterior al CAE, păstrând forma naturală a canalului urechii. Din păcate, această parte a CAE este adesea parțial distrusă de infecție sau de colesteatom și trebuie eliminată, pentru a asigura un control adecvat al regiunii atice sau patologiei mastoidiene. Procedura a fost elaborată cu scopul de a reduce rata recurenței și a preveni dezvoltarea buzunarelor de retracție prin obliterarea cavității mastoidiene și izolarea timpanului de la recesul epitimpanic (atic) și mastoidian, folosind pastă de os sau așchii de os. Dezavantajele includ creșterea complexității și timpului operator și o rată mai înaltă a infecției plăgii postoperatorii. Complicațiile CWR sunt infecția, perforația și otoreea.

Tehnicile CWR demonstrează avantaje, inclusiv pe termen lung, comparativ cu alte proceduri CWD: în 90-96% din cazuri a fost realizată cu succes reconstrucția, din punct de vedere anatomic și funcțional, atât la copii, cât și la adulți – peretele CAE este bine plasat la loc, stabil și fără dehiscențe, în 77,8% din cazuri, urechile erau impermeabile, în 89,8% au avut MT intactă și în 82,4-85,7% aveau cavitatea timpanică aerată. Rezultatele auditive postoperatorii au constatat o diferență aer–os ≤10 dB în 38% din cazuri și ≤20 dB în 71% din cazuri. Pe termen lung, diferență aer–os ≤10 dB prezentau 19% din pacienți și ≤20 dB – 56% din pacienți. Rata recurenței colesteatomului după tehnicile CWR a constituit 2-25%, în funcție de materialul folosit pentru obstrucția mastoidiană, deși necesitatea etapei a doua planificate rămâne. În unele cazuri, rata relativ mare de colesteatom recurent (14%) și/sau rezidual (25%) în CWR poate fi, probabil, legată de vindecarea defectă a peretelui posterior repoziționat și de lipsa obliterării mastoidiene, care împiedică dezvoltarea noilor buzunare de retracție.

Timpanomastoidectomia prin CWR cu obliterarea mastoidiană cu pastă de os este o tehnică care prevede îmbunătățirea controlului colesteatomului recurent, comparativ cu tehnica CWU. Păstrarea anatomiei aproape normală și prevenirea reapariției colesteatomului sunt posibile aproape la toți pacienții. Izolarea recesului epitimpanic (atic) și a mastoidului de timpan cu o barieră osoasă solidă sau cu cartilaj tragal și pericondru și obliterarea mastoidiană cu pastă de os previne re-retracția MT în atic și mastoidă.

Urmărirea pe termen lung (48-52 de luni) a constatat că 98,5% din urechi rămân în siguranță, fără dovezi de recurență. Eșecul a fost constatat doar în 1,5-2,6% și a necesitat conversie la mastoidectomie prin CWD sau petrosectomie subtotală pentru colesteatom recurent. Rata globală a infecției postoperatorii severe constituie 5,6%. Mai mult, obliterarea mastoidiană în chirurgia de revizuire a CWD diminuează semnificativ vertijul postoperator. Prin urmare, timpanomastoidectomia cu CWR este o procedură sigură și eficientă, cu o rată scăzută de recurență, de-a lungul timpului, și de complicații. Metoda oferă expunere

excelentă intraoperatorie a urechii medii şi mastoidei, menţine aproape normală anatomia urechii medii, cu reducerea incidenţei bolii recurente şi fără dezavantaje tardive. Procedura CWR într-o singură şedinţă continuă să fie prima linie de tratament pentru pacienţii cu colesteatom dobândit de toate vârstele, inclusiv pentru copii.

5.2.3. Obliterarea mastoidiană

Pentru obliterarea mastoidiană au fost şi sunt utilizate numeroase tehnici chirurgicale şi materiale: ţesuturi moi (metode de granulaţie, grefe libere de ţesuturi moi), cartilaj (autolog, homografe), os (autografe, homografe şi heterografe), biomateriale sintetice nonresorbabile şi biocompatibile (ciment, HA, silicon, proplast, fosfat de calciu, sticlă ceramică bioactivă – ceravital).

În 1911, Mosher a fost primul care a folosit lamboul din ţesuturi moi şi a descris utilizarea lamboului musculoperiostal pediculat superior, dezvoltat ulterior de Kisch în 1932 (lamboul muscular temporalis pediculat anterior), de Popper în 1935 (lamboul muscular temporalis cu includerea periostului şi pediculului larg), de Guilford în 1958 (aplicarea cartilajului uman şi bovin, aşchiilor de os autogen şi pastei de os bovin), de Wullstein în 1962 (utilizarea implanturilor osoase), de Palva în 1963 (lamboul musculoperiostal, care include toate ţesuturile subcutanate de la zona retroauriculară până la os, cu conservarea ramurilor intacte ale nervului facial în interiorul pediculului meatal larg) şi în 1979 (utilizarea aşchiilor şi pastei de os în combinaţie cu un lambou musculoperiostal). Mai târziu, pentru obliterarea mastoidiană au fost descrise grefe din ţesut adipos, cartilaj, fascie, aşchii de os şi materiale ceramice.

În ultimii ani, utilizarea materialelor aloplastice are rezultate promiţătoare şi un nivel înalt de formare a oaselor în materialul de implant. De un interes specific este utilizarea materialelor ceramice poroase, care au câştigat o popularitate imensă nu doar în obliterarea mastoidiană. Pentru a spori epitelizarea rapidă a cavităţii mastoidiene obliterate cu materiale aloplastice, se recomandă acoperirea completă a acestora cu ţesut vascularizat.

Selectarea lamboului din ţesut moale, folosit pentru a acoperi materialul aloplastic, a variat în funcţie de calitatea ţesutului local, adiacent cavităţii mastoidiene. Grefa din fascia temporalis este utilizată pentru substituirea MT. În cazul reconstrucţiei simultane şi a peretelui CAE s-a folosit cartilaj concal sau tragal.

Aşadar, pentru a depăşi problema cavităţii mastoidiene supradimensionate, se efectuează obliterarea mastoidiană imediată sau la intervenţia de revizuire. Mai multe materiale autologe (cartilaj, pastă de os, lambouri locale pediculate

ale ţesuturilor moi) sau sintetice biocompatibile (ciment osos, granule de HA, sticlă bioactivă) au fost utilizate pentru a reduce dimensiunea cavităţii. Obliterarea mastoidiană după procedura CWD trebuie efectuată ori de câte ori este posibil, deoarece îmbunătăţeşte calitatea vieţii pacienţilor cu rată de colesteatom rezidual/recurent similară procedurii clasice de CWD.

De multe ori însă, în speranţa de a eradica cavitatea problematică, pacienţii sunt supuşi mai multor proceduri chirurgicale, dar toate încercările, inclusiv reconstrucţia peretelui posterior al CAE, obliterarea primară sau secundară a cavităţii mastoidiene, suferă eşec. Grefele libere din ţesuturi moi şi lambourile vascularizate sunt, de obicei, afectate de resorbţie, rezultând în formarea unei cavităţi mastoidiene în CAE. Utilizarea cartilajului autolog şi aşchiilor de os este limitată de insuficienţa materialelor, morbiditatea locului de prelevare, dimensiune şi resorbţia variabilă. Homografele din aşchii de os de asemenea nu se potrivesc, din cauza dimensiunii necorespunzătoare şi resorbţiei variabile. Materialele sintetice (grefele din ceramică şi preparatele de HA) sunt limitate prin necesitatea de acoperire cu lambouri vascularizate, infecţie, osteointegrare incompletă şi extrudare tardivă. Grefele cartilaginoase au un avantaj de stabilitate mecanică mai mare, în special în cazurile de disfuncţie cronică a TA, procese adezive sau defecte totale ale MT, spre deosebire de fascie şi pericondru, care oferă, probabil, o calitate acustică mai bună, datorită stabilităţii lor mecanice mai mari faţă de modificările presiunii negative în urechea medie. Deşi o grefă de cartilaj tinde să-şi reducă consistenţa şi duritatea cu timpul, aceasta îşi păstrează forma, spre deosebire de os, care tinde spre resorbţie. Cu toate acestea, grefele de cartilaj şi os nu sunt pe deplin satisfăcătoare, deoarece sunt reabsorbite treptat, ceea ce duce, după 3-5 ani, la reamenajarea cavităţi. Şi totuşi, conform opiniei unor savanţi, bazată pe un studiu prospectiv pe termen lung cu o perioada medie de urmărire de 12 ani, probabilitatea de resorbţie a grefei de cartilaj este foarte limitată.

Minatogawa şi colaboratorii au comparat materialele biologice cu cele nonbiologice folosite în obliterarea mastoidiană şi au ajuns la concluzia că materialul nonbiologic are rate mai mari de extrudare. Aşadar, reconstrucţia eficientă a cavităţii după mastoidectomie cere asigurarea unei surse vasculare eficiente a peretelui posterior – pentru susţinerea epiteliului scuamos, protecţia şi vitalitatea stratului de suport. Mai des sunt utilizate următoarele 3 lambouri vascularizate din ţesuturi moi: temporal mediu, temporal mediu de canal şi în formă de fluture. Aplicarea acestor lambouri reduce rata dehiscenţei de la 15% la 5% şi rata miringitei de la 15% la 4%.

Un studiu recent, comparând diferite materiale pentru obliterarea mastoi-

diană, a constatat că grefa de HA a avut cea mai înaltă rată de eşec (20%), atât în chirurgia prin CWU, cât şi în chirurgia prin CWD. La grefele de os autogen (cortexul mastoidian), acest indicator a fost de 0,8%, iar la cele de os alogen – de 3,1%. Autorii concluzionează că în cazul în care osul autogen nu este suficient sau disponibil pentru obliterarea mastoidiană, ca materiale de substituţie sigure pot fi folosite oasele alogene.

Mai mulţi autori au demonstrat utilitatea tehnicii de obliterare mastoidiană şi o consideră metodă sigură pentru diminuarea cavităţii chirurgicale în intervenţiile CWD. Au fost descrise multe tehnici şi materiale de grefare în obliterarea mastoidiană, însă niciuna dintre acestea nu s-a dovedit a fi ideală. Unele rezultate sugerează că materialele aloplastice sunt o alternativă rezonabilă pentru repararea defectelor osoase ale CAE, obliterarea mastoidiană şi osiculoplastie în timpul intervenţiei chirurgicale otologice. Totodată, studii experimentale şi clinice pentru perfecţionarea materialelor existente şi pentru elaborarea potenţialelor materiale de grefare se fac în continuare, în scopul reducerii reacţiilor inflamatorii prelungite, inducerii mai active a osteoneogenezei şi resorbţiei mai precoce.

Utilizarea matricei osoase demineralizate umane (implanturi Grafton) ca material de grefă pentru obliterarea cavităţii mastoidiene şi reconstrucţia peretelui CAE pe un model animal a demonstrat un nivel înalt de promovare a osteogenezei. Autorii concluzionează că acest material este o resursă adecvată şi promiţătoare pentru utilizarea în obliterarea mastoidiană, cu un nivel ridicat de formare a osului nou, de vindecare bună a rănilor, de răspuns inflamator minim şi lipsa resorbţiei pe termen scurt. Însă, utilizarea materialului pentru reconstrucţia peretelui CAE va necesita, probabil, un preparat mai trainic şi mai rezistent, în scopul prevenirii prăbuşirii în cavitatea mastoidiană.

Există mai multe metode de reconstrucţie şi obliterare mastoidiană. Examinările aprofundate nu au constatat o metodă ideală de obliterare mastoidiană şi de reconstrucţie a peretelui posterior al CAE. Majoritatea metodelor au un anumit grad de succes. Tendinţele actuale favorizează o combinaţie de metode – combinaţia dintre obliterarea mastoidiană şi tehnicile reconstructive cu materiale biologice (lambouri musculare şi aşchii de os), aşezate peste materiale nonbiologice (cristale de HA şi ceramică). Cu toate acestea, sunt utilizate mai multe tipuri de lambou biologic – fascie, muşchi şi periost. Tehnica selectată trebuie să fie una care se potriveşte structurii anatomice a pacientului şi constatărilor intraoperatorii. Adesea, în scopul atingerii celui mai favorabil rezultat, este utilizată o combinaţie de diferite tehnici.

Ratele de succes şi dificultăţile tehnice chirurgicale ale studiilor de elimi-

nare mastoidiană sunt destul de variabile. Concomitent cu tehnicile utilizate, diferențele în severitatea preoperatorie a afecțiunii și diferențele climaterice (umiditatea) pot influența mult rezultatele. Au fost raportate rezultate diferite în obținerea unei urechi uscate prin diverse metode de reconstrucție a peretelui posterior și eliminare a cavității mastoidiene. Rezultate bune au fost obținute în 83% din cazuri – cu aplicarea pentru reconstrucție a autogrefei de cartilaj, în 87% din cazuri – cu aplicarea lamboului musculoperiostal bazat anterior, lamboului din pielea peretelui posterior și fascia temporalis, în 90% din cazuri – cu aplicarea metodei de reconstrucție și obliterare a cavității radicale vechi cu grefă musculară sau combinată (mușchi, cartilaj tragal și cartilaj septal omolog), în 93% din cazuri – cu aplicarea lamboului Palva, lambou pediculat care include pielea și toate țesuturile moi subcutanate cu periost, pentru obliterare mastoidiană, în 93% – cu aprecierea chirurgiei reconstructive totale a urechii medii, în 93,1% din cazuri – cu aplicarea cartilajului tragal și lamboului pericondral pediculat pentru reconstrucția imediată a peretelui posterior al CAE pe termen lung, în 96,6% din cazuri – cu aplicarea lamboului temporo-parietal fascial pentru obliterarea mastoidiană, în 86,7% din cazuri – pe termen lung, cu aplicarea chirurgiei obliterante la prima intervenție chirurgicală, în 50% din cazuri – printre urechile cu otoree și în 71% din cazuri – printre urechile fără otoree pe termen scurt, folosind chirurgia de obliterare, și în 45% din cazuri – pe termen lung, cu aplicarea chirurgiei obliterante pentru cavitatea mastoidiană deschisă veche.

Prin urmare, chirurgia de obliterare mastoidiană, cu sau fără reconstrucția sau restaurarea CAE, este o tendință modernă în chirurgia otitei medii cu colesteatom, care permite eradicarea afecțiunii, epitelizarea CAE nou construit, prevenirea formării buzunarelor de retracție, profilaxia colesteatomului recurent și facilitarea reconstrucției osiculare. Această metodă poate fi aplicată și în cazurile cavităților mastoidiene deschise vechi cu otoree cronică, care nu răspund la tratamentul conservator. Obliterarea cavității mastoidiene cu reconstrucția osoasă a CAE recreează anatomia normală și evită astfel morbiditatea. Principalele avantaje ale obliterării cavității mastoidiene sunt: (1) reducerea mucoasei în cavitatea mastoidiană (ea absoarbe azot), fapt ce previne reapariția retracției colesteatomului la pacienții cu disfuncția TA; (2) eliminarea cavității mastoidiene, care previne acumularea epiteliului scuamos și a infecției în cavitate.

5.2.4. Miringoplastia și timpanoplastia

Miringoplastia este o procedură chirurgicală folosită pentru reconstrucția MT, fără a fi nevoie de examinarea sau intervenția la urechea medie, deoarece ea nu necesită reconstrucție osiculară. Închiderea perforației MT restabilește zona

vibratoare a membranei şi oferă protecţie ferestrei rotunde, îmbunătăţeşte auzul şi ameliorează tinnitusul.

Fascia este materialul de grefă de elecţie, deşi pericondrul obţinut de la tragus are aceeaşi rată de succes. Xenografele, alografele şi homografele au fost utilizate în reparaţia perforaţiilor MT, dar au fost repede abandonate din cauza ratelor foarte mari de eşec. Actualmente, există două tehnici de grefare a MT de bază – tehnica de suprapunere (*overlay* sau laterală) şi aplicarea grefei sub perforaţie (*underlay* sau medială, sau de substrat). În tehnica medială, grefa este plasată în întregime medial la MT rămasă şi fanta inelară. Această tehnică este utilizată, de obicei, în perforaţiile posterioare şi în lanţul osicular intact, fiind cea mai uşoară. În tehnica de suprapunere, grefa este plasată lateral de inel şi orice strat fibros rămas este eliminat cu atenţie.

În tehnica medio-laterală, grefa din fascie este plasată medial la jumătatea posterioară a perforaţiei MT şi lateral la jumătatea anterioară a perforaţiei MT. Această metodă este un hibrid de grefare al tehnicilor medială şi laterală, care profită de ambele metode şi este utilizată pentru reconstrucţia perforaţiilor anterioare mari sau subtotale ale MT. Timpanoplastia anterioară transcanală este o tehnică nouă, care permite reparaţia perforaţiilor anterioare ale MT cu o dimensiune de până la 40%.

Ca o alternativă sigură, este descrisă şi timpanoplastia supra-sub perforaţie, care se realizează prin plasarea grefei peste ciocan, dar sub MT şi inelul rezidual. Avantajele acestei metode sunt: (1) este ideală pentru perforaţiile de toate mărimile şi în toate cadranele MT; (2) există o expunere excelentă a urechii medii anterioare; (3) nu există nicio estompare; (4) există o rată înaltă de succes; (5) este o tehnică relativ simplă şi uşoară; (6) nu există nicio reducere a spaţiului urechii medii.

Miringoplastia se aplică doar în următoarele cazuri: (1) perforaţie centrală şi relativ mică a MT (<50% din întreaga suprafaţă a MT); (2) MT translucentă; (3) lipsa maladiei sau suspectarea afecţiunii urechii medii (OMCS activă cu sau fără colesteatom); (4) auz în limitele normei. Prezenţa colesteatomului este o contraindicaţie absolută pentru miringoplastie. OMC activă cu otoree, refractară la tratamentul medical conservator, indică prezenţa unui focar infecţios, care trebuie abordat chirurgical înainte de reparaţia MT. Contraindicaţia medicală absolută pentru miringoplastie este vârsta avansată a pacientului. Disfuncţia TA creşte şansa de eşec a miringoplastiei.

Pentru miringoplastie sunt utilizate diferite grefe: lambou timpanomeatal, vene, fascia muşchiului temporal, pericondrul şi cartilajul tragal, ţesutul adipos al lobului urechii, homografă şi alografă a MT. Până în prezent, fascia tempo-

ralis şi pericondrul rămân cele mai utilizate materiale pentru închiderea perforaţiilor şi reconstrucţia cu succes a MT.

Grefa din fascia muşchiului temporal este cea mai populară şi a devenit un standard cu care sunt comparate toate celelalte materiale. Fascia muşchiului temporal este cea mai bună alegere, pentru că este uşor accesibilă, uşor de recoltat şi pregătit, biologic acceptabilă şi are o rată de succes de 91-97%; nu depinde de datele demografice, de prezenţa sau lipsa otoreei şi a altor boli.

Diferenţa aer–os preoperatorie şi statutul mânerului ciocanului au avut un efect semnificativ asupra diferenţei aer–os postoperatorii. Însă, acest material, fiind mai puţin rigid, poate favoriza formarea buzunarelor de retracţie, cu acumularea detritusurilor scuamoase, atelectaziei şi reperforaţiei. Suportul necorespunzător al grefei poate duce la lateralizare, tocire, chist epitelial sau colesteatom. Recurenţa perforării grefei din fascia temporalis după timpanoplastie se poate datora vârstei şi coexistenţei sinuzitei cronice. Din aceste motive, a fost susţinută utilizarea materialelor mai rigide, cum ar fi cartilajul, îndeosebi pentru reconstrucţia MT în cazurile unei patologii avansate a urechii medii şi disfuncţiei TA.

Utilizarea cartilajului ca material de grefare a fost aprobată în cazurile cu risc înalt de eşec al timpanoplastiei, cum ar fi perforaţiile subtotale (>50% din MT) sau totale, procesele adezive, timpanoscleroza şi defectele reziduale după timpanoplastia primară. Utilizarea ţesutului cartilaginos a fost criticată din cauza preocupărilor privind rezultatele auditive. Două motive principale pentru care mulţi otologi preferă fascia, şi nu cartilajul, sunt complianţa în operaţie şi îmbunătăţirea postoperatorie a auzului. Grosimea grefei de cartilaj cu siguranţă va afecta rezultatul auditiv. Cu toate acestea, plăci mari de cartilaj, cu grosimea nu mai mare de 0,5 mm, au fost sugerate ca grefe acceptabile şi excelente pentru închiderea MT şi îmbunătăţirea auzului. Perforaţiile subtotale sau totale cu risc înalt de eşec al grefei de cartilaj pot fi tratate eficient: închiderea în 91-100% din cazuri pe termen scurt, cu reducerea ratei de succes pe termen lung până la 83,3%, obţinând o reconstrucţie durabilă şi rezistentă a MT cu auz rezonabil; îmbunătăţirea auzului (decalaj aer–os ≤20 dB) în 51,0-95,2% din cazuri.

Timpanoplastia este o procedură de eradicare a bolii urechii medii şi de reconstrucţie a mecanismului auditiv. Această operaţie poate fi combinată cu mastoidectomia cu CWU, CWD sau CWR pentru eradicarea afecţiunii din zona mastoidiană.

Timpanoplastia este un termen care descrie tehnicile chirurgicale pentru reconstrucţia mecanismului auditiv al urechii medii, afectat sau distrus de procese inflamatorii. Metoda rezolvă trei sarcini de tratament chirurgical al OMC: (1)

eliminarea modificărilor patologice; (2) corijarea defectelor MT (miringoplastia) şi ale pereţilor meatali; (3) repararea lanţului osicular defect.

Contraindicaţiile pentru timpanoplastie sunt: lipsa unei funcţii cohleare reziduale utile, cu excepţia cazului în care pacientul doreşte să participe în activităţi acvatice; neoplasmele maligne ale urechii externe sau medii în care eradicarea tumorii are prioritate; infecţiile invazive cu *Pseudomonas* ale urechii externe sau medii la diabetici, care pun viaţa în pericol; complicaţiile intracraniene ale maladiei urechii. Contraindicaţiile relative pentru timpanoplastie includ: exacerbarea acută a OMC, care trebuie iniţial controlată prin tratament cu antibiotice; otoreea mucoidă cronică asociată cu rinosinuzită alergică şi/sau TA nonfuncţională; urechea unică sau urechea care aude semnificativ mai bine, pentru a evita riscul de pierdere ireversibilă a auzului neurosenzorial; pacienţii cu tuse cronica – fumătorii şi cei cu afecţiune pulmonară cronică obstructivă.

În prezent, cea mai utilizată clasificare a tipurilor de timpanoplastie este modificarea schemei clasice Wullstein de către Nadol şi Schuknecht, în care tipurile de timpanoplastie diferă în funcţie de metoda de reconstrucţie osiculară (*fig. 23*):

Tipul 1 – miringoplastie simplă: urechea medie şi auzul sunt normale.

Tipul 2 – grefa MT sau MT se află în contact cu nicovala şi scăriţa, implică repararea MT şi a urechii medii, datorită micilor defecte ale osişoarelor urechii medii, care conduc la o hipoacuzie minimă (restabileşte funcţia mecanismului de pârghie prin plasarea unei grefe între procesul lung al nicovalei şi capul scăriţei).

Tipul 3 – miringostapediopexie: grefa MT sau MT se află în contact direct cu suprastructura scăriţei (efect de columelă); este divizat în trei subtipuri de reconstrucţie: (a) „scăriţa columelă", în care grefa MT este plasată pe capul intact al scăriţei; (b) „columela minoră", în care propteaua este plasată între grefa MT şi capul scăriţei; (c) „columela majoră", în care propteaua este plasată între grefa MT şi baza scăriţei (*fig. 24*).

Tipul 4 – cavum minor: lanţul osicular lipseşte şi MT, fiind în contact cu talpa mobilă a scăriţei, implică abordul CWD şi o grefă care acoperă numai fereastra rotundă a nişei şi deschiderea TA.

Tipul 5 – fenestraţie. Este o procedură de etapa a doua, după eşecul tipului 3 sau 4, în care baza scăriţei este îndepărtată, o grefă a timpanului acoperă hipotimpanul şi se formează chirurgical o fereastră în canalul semicircular orizontal.

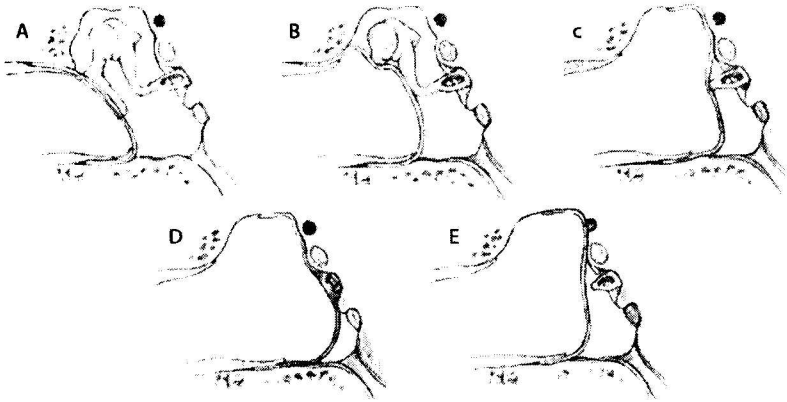

Fig. 23. Tipurile de timpanoplastie conform schemei Wullstein: A – tipul 1: restaurarea urechii medii normale; B – tipul 2: lanțul osicular parțial distrus, dar prezervat și restaurat; C – tipul 3: miringostapediopexia produce o ureche medie superficială și un efect de columelă; D – tipul 4: fereastra rotundă este protejată de urechea medie mică și talpa mobilă expusă în stânga; E – tipul 5: închiderea urechii medii cu protecția ferestrei rotunde [Glasscock M.E. et al., 2003].

Tipurile 1, 2 și 3 sunt tehnici de timpanoplastie cu reconstrucția MT și reconstrucția sau menținerea lanțului osicular, iar tipurile 4 și 5 – tehnici de timpanoplastie când lanțul osicular lipsește. Așadar, timpanoplastia nu implică utilizarea materialului osiculoplastic. Timpanoplastia de tipul 3 este efectuată, de obicei, în prezența scăriței intacte și mobile. Fascia temporalis este plasată direct deasupra suprastructurii scăriței – sub MT anterioară restantă și peste peretele canalului inferior extins. Grefa sau o mică parte de cartilaj este plasată direct pe suprastuctura scăriței. Tendonul timpanic este atent prezervat, posibil pentru a-i oferi un suport structural important mânerului ciocanului și MT.

Cele 23 de metode cunoscute de timpanoplastie cu cartilaj pentru reconstrucția MT sunt clasificate în șase grupuri principale: grupul A – timpanoplastie cu cartilaj în palisade, dungi și felii (sau piese) cu pericondrul atașat pe partea CAE; grupul B – timpanoplastie cu cartilaj în folii, plăci subțiri, plăci groase, care nu sunt acoperite cu pericondru; grupul C – timpanoplastie cu grefe insulare compozite cartilaj-pericondru; lamboul din pericondru suspendă sau atașează cartilajul; grupul D – timpanoplastie cu grefe compozite cartilaj-pericondru speciale totale *pars tensa* pentru perforații totale; grupul E – timpanoplastie cu grefe insulare compozite cartilaj-pericondru pentru perforații anterioare, inferioare și subtotale; grupul F – metodă specială de timpanoplastie cu cartilaj: discul de cartilaj este plasat sub perforație, iar pericondrul – pe resturile timpanului dezgolit.

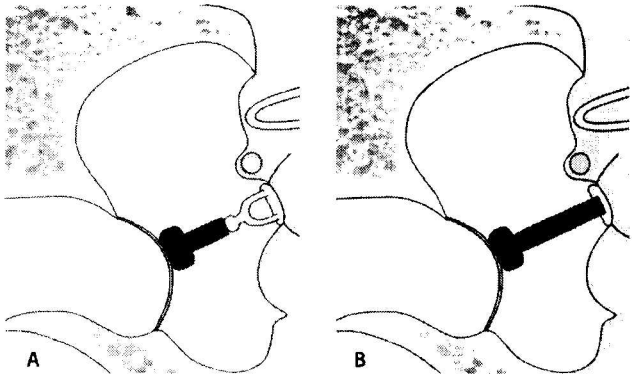

Fig. 24. Imagine coronală. A – PROP; B – PROT [Noujaim D. et al., 2014].

O meta-analiză recentă a constatat că timpanoplastia cu cartilaj, cu sau fără pericondru, sau cu grefe din fascia temporalis are rezultate funcționale (îmbunătățirea auzului) similare și comparabile. Rezultatele morfologice (MT intactă) sunt mai bune în timpanoplastia cu cartilaj. Cel mai mare avantaj al cartilajului este rata metabolică redusă, concomitent cu creșterea stabilității și rezistenței la presiunea negativă în urechea medie. Alimentația cartilajului are loc prin difuzie, cu ajutorul pericondrului. Prin urmare, pentru viabilitatea cartilajului, pericondrul, pe cel puțin o parte, trebuie să fie intact. Chiar și dacă cartilajul devine nonviabil, acesta rămâne funcțional. Cartilajul are o capacitate puternică de rezistență la infecție și previne formarea buzunarelor de retracție. Suprafața netedă a cartilajului facilitează o reepitelizare rapidă din pielea CAE, care se finalizează după aproximativ 6 săptămâni. Numai epiteliul intact își va relua natura migratoare spre intrarea în CAE al urechii. Acest lucru duce la urechi curate și uscate.

Așadar, studiile experimentale și clinice, anterioare și recente, au arătat, în general, că cartilajul este eficient atât la copii, cât și la adulți, reduce semnificativ incidența buzunarelor de retracție, este bine tolerat în urechea medie pe termen lung. Totuși, utilizarea plăcilor de cartilaj pentru reconstrucția MT rămâne controversată, deoarece influența acestora asupra auzului este, în mare parte, necunoscută, comparativ cu fascia sau pericondrul.

Conform datelor selectate din literatura de specialitate (26 de publicații), ratele de succes pentru repararea perforațiilor MT au fost de la 73,2% până la 100,0% pentru timpanoplastie cu mastoidectomie și de la 75,0% până la 100,0% pentru timpanoplastie fără mastoidectomie. În plus, chirurgia de revizuire, com-

parativ cu intervenţia primară, a fost asociată cu rezultate semnificativ mai slabe. Nu au fost constatate diferenţe în rezultatele funcţionale auditive după timpanoplastie cu sau fără mastoidectomie, însă în toate grupele de pacienţi s-a îmbunătăţit net auzul. Cu toate acestea, rezultatele auditive sunt dependente de otoree în bolile urechii medii şi de restaurarea unei MT intacte. Starea osişoarelor şi necesitatea reconstrucţiei lanţului osicular, de asemenea, au un rol important, indiferent de mastoidă.

Osiculoplastia este o intervenţie ce se efectuează cu scopul de a restabili integritatea lanţului osicular şi capacităţile de conducere a sunetului. Dacă în trecut principalul tratament chirurgical al OMC era considerată eradicarea maladiei, apoi, odată cu dezvoltarea tehnicilor de timpanoplastie, o atenţie similară i se acordă reconstrucţiei lanţului osicular pentru transmiterea eficientă a sunetului prin urechea medie. Osiculoplastia este necesară în 40-90% din toate cazurile de timpanoplastii.

Clasificarea osiculară Austin-Kartush: clasa 0 – lanţ osicular normal (M+I+S+), clasa A – nicovală absentă (M+S+), clasa B – nicovală şi scăriţă absente (M+S-), clasa C – ciocan şi nicovală absente (M-S+), clasa D – osişoarele absente (M-S-), clasa E – fixarea capului osicular, clasa F – fixarea scăriţei (*fig. 25*).

Conform datelor literaturii de specialitate, frecvenţa defectelor lanţului osicular în funcţie de clasificarea osiculară Austin-Kartush este următoarea: M+S+I- – 55-59,2%, M-S+I- –7,8-15%, M+S-I- – 17-23,2%, M-S-I- – 8,2-13%.

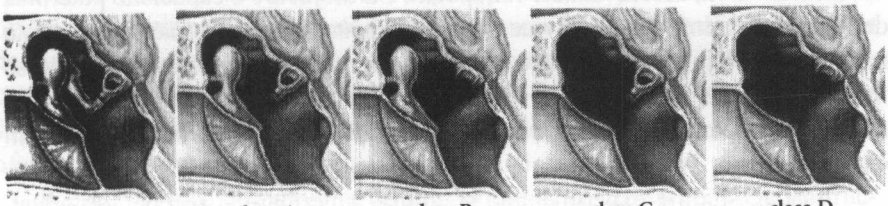

clasa 0 clasa A clasa B clasa C clasa D

Fig. 25. Clasificarea osiculară Austin-Kartush [Kartush J. et al., 2002].

Principalele cauze ale prejudiciilor osiculare sunt colesteatomul şi OMCS. La pacienţii cu OMCS şi colesteatom, lanţul osicular este erodat în 82-100% din cazuri. Ciocanul este erodat sau lipseşte în 20-54%, nicovala – în 78-87%, suprastructura scăriţei – în 29-41% din cazuri. Implicare multiplă s-a constatat în 45-54% din cazuri.

În experienţa practică, managementul defectelor osiculare şi reconstrucţia lanţului osicular includ câteva principii de bază: (1) eradicarea completă a lezi-

unilor urechii şi realizarea intervenţiei pe urechi complet uscate; (2) ancorarea fermă atât pe talpa scăriţei, cât şi pe partea interioară a MT, concomitent cu libertatea deplină de mişcare a noului lanţ osicular, adică lipsa aderenţelor între lanţul osicular şi pereţii imobili ai cavităţii timpanice; (3) funcţionarea bună a TA, care garantează libertatea lanţului osicular; (4) prezervarea componentelor restante ale lanţului osicular; (5) evitarea protezelor, care formează, în majoritatea cazurilor, corpuri străine. Atât în reconstrucţia MT, cât şi în reconstrucţia lanţului osicular sunt utilizate diferite tipuri de adezive tisulare.

Chirurgia reconstructivă eficientă a urechii medii necesită îndeplinirea a 4 condiţii fiziologice: (1) MT vibratoare; (2) efect columelar produs de lanţul osicular reconstruit; (3) două ferestre care vibrează pe fiecare parte a membranei bazilare; (4) aerisire prin TA.

În cazul unor defecte parţiale în lanţul osicular, există diferite tipuri de timpanoosiculoplastie cu protezare parţială sau totală. Dacă nu există osişoarele, este necesară o proteză totală. Un alt tip de proteză este utilizat pentru a îmbunătăţi auzul după timpanoosiculoplastie. PROP şi PROT sunt indicate pentru pacienţii cu OMC şi lanţ osicular deteriorat. PROT este utilizat, în prezent, în timpanoosiculoplastie ca ultimă instanţă, pentru a păstra abilităţile auditive.

În funcţie de reconstrucţia dorită, este propusă următoarea clasificare: (1) protezarea nicovalei când ciocanul şi scăriţa sunt prezente; (2) protezarea nicovalei şi scăriţei când talpa scăriţei este prezentă cu ciocanul intact; (3) PROP când mânerul ciocanului este scurt sau lipseşte şi suprastructura scăriţei este intactă; (4) PROT când mânerul ciocanului este scurt sau lipseşte, suprastructura scăriţei lipseşte şi este disponibilă numai talpa scăriţei.

A fost calculat gradul de pierdere a auzului:

- 0-25 dB – auz normal;
- 26-40 dB – pierdere uşoară a auzului;
- 41-55 dB – pierdere moderată a auzului;
- 56-70 dB – pierdere moderat-severă a auzului;
- 71-90 dB – pierdere severă a auzului;
- >90 dB – pierdere profundă a auzului.

De obicei, sunt studiate tonul pur mediu (PTA) de conducere a aerului şi diferenţa aer–os la frecvenţe recomandate de AAO-HNS (0,5, 1, 2, 3 kHz).

În scopul evaluării rezultatelor auditive, au fost aprobate următoarele recomandări pentru închiderea diferenţei aer–os: 0-10 dB – excelent, 11-20 dB – bun, 21-30 dB – echitabil şi >30 dB – slab. Reconstrucţia cu succes a lanţului osicular este definită ca obţinerea diferenţei medii aer–os ≤20 dB după PROP şi ≤30 dB după PROT. Osiculoplastia este considerată de succes dacă deficitul

conductor rezidual este ≤15 dB pentru PROP şi ≤25 dB pentru PROT, câştigul conducţiei aeriene este ≥10 dB, iar valoarea medie a tonului pur este ≤30 dB.

Rezultatele funcţionale satisfăcătoare ale reconstrucţiei lanţului osicular după o intervenţie chirurgicală în maladia urechii cronice depind de conexiunea stabilă dintre MT şi scăriţă, care este, la rândul său, dependentă de o serie de factori, inclusiv de tipul intervenţiei chirurgicale (CWU, CWD, CWR), tehnica operativă, starea mucoasei şi a MT, funcţia TA pentru ventilaţia urechii medii, disponibilitatea mânerului ciocanului, cicatrizare, reacţiile intolerante la proteză şi suprafaţa timpanică, materialul şi dimensiunea protezei utilizate în reconstrucţie, biodegradarea şi starea lanţului osicular restant (defect osicular limitat sau masiv), recurenţa bolii. Datorită acestor multipli factori, rezultatele funcţionale auditive au o gamă largă. Succesul osiculoplastiei este semnificativ corelat cu statutul fiziopatologic al urechii medii şi nu depinde de tipul materialului implantului. Evaluarea factorilor de risc ai maladiei urechii medii le-ar putea permite medicilor să prezică rata de succes privind rezultatele audiologice.

Limitările osiculoplastiei sunt bine cunoscute, cea mai dureroasă fiind deteriorarea pe termen lung. Această deteriorare poate fi cauzată de afecţiunea recurentă, modificările MT, cicatrice în urechea medie, eroziunea osişoarelor sau implantului şi deplasarea protezei. Extrudarea este raportată cu fiecare implant, deşi ţesuturile autogene şi homogrefele sunt mai puţin susceptibile.

Procedurile de osiculoplastie pot fi efectuate primar în aceeaşi şedinţă cu mastoidectomia prin CWD sau CWR sau ca o procedură secundară de revizuire a cavităţii mastoidiene cu otoree cronică şi auz slab. În general, osiculoplastia după CWD a fost realizată în 39,7-42,0% din cazuri şi osiculoplastia în cadrul CWR – în 78,5% din cazuri.

Pentru a avea succes în reconstrucţia auzului, implantul urechii medii trebuie să posede mai multe particularităţi. În primul rând, trebuie să stabilească o conexiune sigură, dar mobilă între MT şi fluidele urechii interioare. Acest lucru necesită un material relativ rigid, care poate fi plasat, sub tensiune, în contact cu MT, dar care nu va extruda. Materialul nu trebuie aplicat la nivelul osului CAE sau ferestrei ovale, el trebuie să fie bine tolerat în urechea medie, astfel încât să existe o stabilitate pe termen lung.

Pentru a restabili funcţia de transfer a urechii medii, au fost folosite diferite proteze osiculare. Cel mai des au fost folosite protezele din autografe de oase şi cartilaje, protezele din homografe şi implanturile osiculare biocompatibile. Proteza ideală trebuie să fie biocompatibilă, biostabilă, inertă, stabilă dimensional, simplă, versatilă, fiabilă, rigidă, sterilă, cost-eficientă, uşor de utilizat, rezistentă la formarea aderenţelor, la resorbţie sau fixare, cu un nivel scăzut de extrudare,

să permită creşterea în profunzime a ţesutului, să corespundă majorităţii sau tuturor defectelor osiculare, să se cupleze bine în lanţul osicular restant, rezultând în transmisie optimală de sunet, stabilizarea şi îmbunătăţirea auzului pe termen lung.

În ultimele 2-3 decenii, pentru tehnicile de osiculoplastie au devenit tot mai populare materialele aloplastice. Însă, în ciuda primelor rezultate încurajatoare, ele îşi pierd popularitatea, din cauza ratelor mari de extrudare şi a lipsei rezultatelor pe termen lung. O excepţie este doar HA, care are din ce în ce mai mult succes în ceea ce priveşte funcţia auditivă. Soarta acestor materiale sintetice utilizate în osiculoplastie trebuie studiată. Osişoarele autologe sau grefele osoase corticale îşi menţin conturul morfologic, dimensiunea, forma şi integritatea fizică pe o perioadă lungă (peste 25 de ani), fapt ce contribuie la selectarea acestora în prezent. Alegerea tehnicii va depinde şi în continuare de patologia cauzativă, disponibilitatea grefei, experienţa chirurgului.

Observaţiile histopatologice susţin utilizarea autogrefelor osiculare şi grefelor osoase corticale în reconstrucţia urechii medii. Grefele din cartilaj sunt supuse condromalaciei cu pierderea rigidităţii şi tendinţa de calcifiere sau resorbţie a cartilajului. Conform opiniei unor autori, acestea sunt suboptimale pentru reconstrucţia sistemului de transport al sunetului, deşi sunt, probabil, satisfăcătoare ca amortizor între o proteză sintetică şi grefa MT, sau pentru reconstrucţia defectelor chirurgicale. Interpunerea cartilajului între implant şi MT stabilizează proteza lateral şi reduce semnificativ rata de extrudare – de la 39% până la 7-9%, iar conform altor autori – până la 0,89-4%. Protezele sintetice din plastic poros (Plastipore, Polycel) prezintă răspuns inflamator şi cu celule gigante ale gazdei la corp străin, cu diverse grade de biodegradare a implanturilor. Protezele din HA şi biosticlă, acoperite cu ţesut epitelial şi conjunctiv cu biodegradare microscopică, pe un termen scurt prezintă o reacţie inflamatorie marcată, care scade treptat.

Aşadar, principalele opţiuni pentru reconstrucţia lanţului osicular sunt clasificate în patru grupe: proteze din autogrefe (os sau cartilaj), proteze din homogrefe (MT, os sau cartilaj), proteze din metale (aur, titan, platină) şi proteze din alogrefe sintetice şi biocompatibile (silicon, polietilenă de înaltă densitate – Plastipore®, Polycel®), ceramică (oxid de aluminiu, ciment ionomeric de sticlă, ceramica de sticlă – Ceravital®) şi HA. Ultimele au devenit standard şi sunt utilizate foarte des în reconstrucţia osiculară.

Cu toate acestea, reconstrucţia osiculară rămâne o problemă chirurgicală importantă în căutarea de noi şi mai bune materiale, design protetic şi tehnici chirurgicale.

Studiile experimentale şi clinice de ultimă oră indică faptul că titanul are particularităţi acustico-mecanice excepţionale, cu o capacitate excelentă de transport acustic, este nontoxic, nonmagnetic, noneroziv, chimic stabil, uşor şi rigid, cu randament pe frecvenţe înalte, poate fi manipulat cu uşurinţă, are proprietăţi înalte de biocompatibilitate şi biostabilitate. Designul protezei (cap cu fenestraţie) permite o manipulare intraoperatorie bună, inclusiv o vizibilitate mai bună a capului sau tălpii scăriţei în timpul implantării, asigură o tensiune corespunzătoare între MT şi scăriţă, combină rata de complicaţii şi rata de extrudare foarte scăzute cu rezultatele funcţionale auditive excelente. Implanturile de titan au devenit foarte recomandate pentru reconstrucţia lanţului osicular al urechii medii.

Deşi în ultimele decenii utilizarea acestora în reconstrucţia lanţului osicular nu era răspândită, în prezent aplicarea protezelor de titan în timpul intervenţiei chirurgicale la urechea medie a crescut. Diverse studii au raportat rata de succes (diferenţa aer–os ≤20 dB) a protezelor de titan între 52 şi 81,4%, cu o rată de extrudare de 0-5,2% şi un câştig auditiv mai mult de 10 dB până la 92,7% din cazuri. Unele studii recente au constatat o rată de succes a protezelor de titan de 66-86,5% în cazul PROP şi de 40-75% în cazul PROT, comparativ cu 48% şi 21%, respectiv, pentru protezele din alte materiale. Alte studii recente cu aplicarea protezelor de titan pentru osiculoplastie au constatat o închidere a diferenţei aer–os ≤20 dB de 89% şi o închidere a diferenţei aer–os ≤10 dB de 61%, o închidere a diferenţei aer–os ≤10 dB de 61,7-64,6% pentru PROP şi de 34,6-40,6% pentru PROT, o închidere a diferenţei aer–os ≤20 dB pentru PROP de 84% în cazurile intervenţiei chirurgicale primare şi de 50% în cazurile chirurgiei de revizuire ($p<0,01$). Unele studii au constatat similaritatea tipurilor de proteze din HA şi titan, care au prezentat rezultate funcţionale bune şi stabilitate, cu rate de extrudare mici (4-7% pentru protezele din HA), fără diferenţe statistice semnificative.

Rezultatele oricărei proteze osiculare trebuie să fie examinate pe un termen scurt (<1 an) şi pe un termen lung (>1 an). Rezultatele pe termen scurt reflectă tehnica chirurgicală şi calităţile protezei utilizate. Rezultatele pe termen lung depind nu doar de tehnica chirurgicală şi dispozitivul implantat, ci şi de funcţia TA şi starea ulterioară a urechii medii.

Materialul autolog nu necesită costuri suplimentare. Cartilajul autolog, în primul rând, cartilajul tragal, este materialul de grefare de elecţie în condiţii patologice mai avansate; este disponibil şi uşor accesibil la locul intervenţiei, fără sau cu o creştere minimă a morbidităţii şi cu defect cosmetic mic; este de dimensiuni adecvate pentru repararea defectelor, chiar majore sau totale ale MT

sau peretelui CAE; nu necesită aprovizionare directă cu sânge, dar primeşte hrana prin fluidele tisulare; este bine tolerat şi rezistent la presiunile negative ale urechii medii, stabil, elastic, bine tolerat în urechea medie, rezistent la resorbţie, nontoxic şi rămâne viabil după transplantare.

Prin urmare, factorii-cheie în revizuirea cu succes a reconstrucţiei lanţului osicular sunt: (1) evaluarea pacientului; (2) funcţionarea corectă a TA cu crearea şi menţinerea aerării în spaţiul urechii medii; (3) tratamentul adecvat al urechii medii şi al afecţiunilor urechii medii şi apofizei (mucoasa hipertrofică, ţesutul de granulaţie, resturile descuamării epiteliale, timpanoscleroza, aderenţele, fibroza şi colesteatomul); (4) integritatea MT; (5) lanţul osicular restant; (6) tipul protezei aplicate; (7) stadializarea tratamentului chirurgical al bolilor urechii în două faze distincte; (8) alegerea tehnicii chirurgicale adecvate.

5.3. Calitatea vieţii pacienţilor după tratamentul chirurgical al maladiei urechii operate

Otita medie este una dintre cele mai frecvente boli infecţioase la copii, adolescenţi şi adulţi. Afecţiunea favorizează dezvoltarea multor complicaţii cu impact negativ asupra activităţii zilnice şi calităţii vieţii pacientului şi familiei sale. Calitatea vieţii legată de sănătate, definită ca discrepanţă între experienţa de boală şi speranţa de sănătate, are o importanţă tot mai mare în tratamentul OMC.

OMCS se caracterizează prin următoarele simptome clinice: hipoacuzie, otoree, senzaţia de plenitudine în ureche, otalgie, cefalee şi, de multe ori, acufene. În plus, există, de obicei, o restricţie privind capacitatea de a comunica, din cauza pierderii auzului. Aceste simptome provoacă, de multe ori, depresie, anxietate şi retragere din societate, cu reducerea calităţii vieţii de diverse dimensiuni (fizice, funcţionale, sociale, mentale, psihologice, familiale).

În ultimii 20 de ani, calitatea vieţii pentru adulţi, copii şi adolescenţi a devenit o problemă pentru domeniul medical, inclusiv evaluarea rezultatelor intervenţiilor chirurgicale la ureche, deşi sunt relativ puţine studii care au evaluat în mod special calitatea vieţii la pacienţii cu OMC. Până nu demult, studiile calităţii vieţii privind OMC s-au axat mai mult pe copii.

Calitatea vieţii la pacienţii cu OMCS la etapa preoperatorie, după intervenţia chirurgicală primară şi după intervenţia chirurgicală de revizuire a fost evaluată cu utilizarea mai multor chestionare generale şi specifice OMC: SF-36, COMOT-15, GBI (Glascow Benefit Inventory), OM-6, OMO-22 (*Otitis Media Outcome*-22), COM-5, TAPQOL, CIQ (*Caregiver Impact Questionnaire*), COMQ-12 (*Chronic Otitis Media Questionnaire*-12) şi altele (evaluarea calităţii

vieţii la sugari). Gradul de satisfacţie pentru rezultatele intervenţiei chirurgicale otologice a fost evaluat cu ajutorul scalei vizuale analogice.

Însă, aceste instrumente nu sunt specifice şi au limitări, deoarece se bazează pe rezultatele auzului şi starea generală de sănătate. Comparativ cu aceste anchete, evaluarea bolii cronice a urechii cu utilizarea scalei Likert-CES, introdusă de Nadol şi colaboratorii, este un instrument sensibil şi specific pentru aprecierea calităţii vieţii, aprobată în mai multe rapoarte. Studiile uniforme cu utilizarea CES pot oferi informaţii mai fiabile despre rezultatele subiective ale OMC. Totodată, cele mai multe studii care folosesc CES s-au concentrat asupra factorilor legaţi direct de OMC. Câteva studii au investigat factorii personali, cum ar fi statutul social-economic şi comorbiditatea. Mai mult decât atât, rata mare de pierdere pe parcursul urmăririi şi dimensiunile mici ale populaţiilor de studiu ulterior au făcut dificilă analiza tuturor factorilor disponibili.

Un studiu observaţional retrospectiv, utilizând chestionarul GBI, a determinat dacă obliterarea mastoidiană cu grefă osoasă craniană autologă (aşchii recoltate de la cortexul sănătos al osului mastoidian înainte de mastoidectomie) îmbunătăţeşte calitatea vieţii. Scorurile GBI, în ansamblu, au fost îmbunătăţite, scorul mediu era de 22. Valoarea medie a scorului subscalei generale alcătuia 23, scorul subscalei de sănătate fizică – 25, scorul subscalei de sănătate socială – 22. Respectiv, pentru grupul de obliterare primară acest indicator reprezenta 19, 20, 21 şi 22, iar pentru grupul de obliterare secundară – 31, 34, 39 şi 25. Autorii au concluzionat că mastoidectomia cu obliterare cu grefă osoasă craniană autologă oferă un beneficiu semnificativ pentru calitatea vieţii, iar pacienţii cu obliterare secundară după revizuirea mastoidectomiei aveau scoruri mult mai mari decât pacienţii cu obliterare primară. Acesta este primul şi cel mai mare studiu care compară schimbarea calităţii vieţii la pacienţii cu obliterare mastoidiană primară şi secundară cu grefă osoasă craniană autologă.

Un studiu recent, care a comparat starea de sănătate între grupurile de mastoidectomie primară şi de revizuire, a raportat o îmbunătăţire a calităţii vieţii în ambele grupuri după 1 an de la intervenţia chirurgicală. Pacienţii au avut o combinaţie de mastoidectomie CWU sau mastoidectomie CWD fără obliterare mastoidiană. Autorii au raportat o îmbunătăţire a calităţii vieţii mai mare în grupul de pacienţi după chirurgie primară, comparativ cu grupul de pacienţi după revizuirea mastoidectomiei. Posibil, numărul mai mic de pacienţi în grupul de tratament secundar ar fi motivul pentru acest rezultat.

Tratamentul chirurgical al colesteatomului oferă restricţii postoperatorii acceptabile moderate privind calitatea vieţii, evaluată cu ajutorul chestionarului COMOT-15. Pacienţii care au suferit CWD cu obliterare au prezentat limitări

echivalente privind calitatea vieții, legate de sănătate, comparativ cu tehnicile închise (transcanal și combinată – transcanal+transmastoidian).

Calitatea globală a vieții pacienților cu otită medie de peste 5 ani este cu mult mai inferioară decât a celor sănătoși de aceeași vârstă. Suferințele fizice și problemele medicale (pierderea auzului, afectarea comunicării, limitări de activitate, stres emoțional) sunt asociate cu frecvența acutizărilor otitei medii și durata otoreei. Scorul calității vieții, conform chestionarului OM-6, validat pentru copiii de la 6 luni până la 12 ani cu otită medie și otoree (≥3 luni) sau otită medie acută recurentă (≥3 episoade în ultimele 12 luni), este mai mare (mai nesatisfăcător) la pacienții cu istoric mai lung de otită medie, cu mai multe episoade de infecție sau cu durată mai lungă de otoree.

Evaluarea pacienților adulți cu aplicarea chestionarului GBI după o intervenție chirurgicală de revizuire la 3-13 ani după intervenția primară de obliterare mastoidiană și restaurare a spațiului urechii medii prin reconstrucția MT cu cartilaj a constatat îmbunătățirea calității vieții în marea majoritate a cazurilor (83%). Obliterarea cavității mastoidiene a redus efectul vertijului, iar avantajele în calitatea vieții, asociate cu o astfel de intervenție chirurgicală, sunt imense. Peste 83% din pacienți au raportat o îmbunătățire percepută a auzului, 74% – o îmbunătățire a drenajului, iar peste 91% ar recomanda procedura unui membru al familiei.

Studiul urechii cronice este un instrument pentru a măsura impactul și tratamentul OMC. Scala Likert, formată din 13 elemente, a fost introdusă pentru a evalua subiectiv calitatea vieții la pacienții după o intervenție chirurgicală pentru maladia urechii cronice. Sondajul oferă informații privind sănătatea urechii, subscorurile restricției activității, simptomele și utilizarea resurselor medicale atribuite OMC. Scala constă din 3 categorii: subscala restricției de activitate examinează impactul OMC asupra vieții cotidiene a pacientului, subscala simptomelor evaluează tabloul clinic cu prezența simptomelor, subscala utilizării resurselor medicale determină gradul utilizării antibioticelor și serviciilor medicale. Scala a fost validată în mai multe rapoarte și în prezent ea este unica anchetă care evaluează calitatea vieții specifică afecțiunii pentru maladia cronică a urechii. Punctajul studiului urechii cronice a fost normalizat la o scală de la 0 la 100, scorul 100 fiind cel mai bun. Aplicarea acestui sondaj contribuie la îmbunătățirea calității de îngrijire prin furnizarea unor măsurări exacte, fiabile și valide ale OMC și tratamentului acesteia.

Majoritatea pacienților (92-98%) sunt mulțumiți de rezultatele reconstrucției urechii medii. Punctul de vedere al pacienților și datele clinice postoperatorii indică faptul că reconstrucția totală a urechii medii este o procedură excelentă

pentru corectarea cavității mastoidiene problematice în urma MR sau MRM. Scala de satisfacție privind auzul este un instrument util pentru evaluarea satisfacției pacienților după această procedură chirurgicală. Peste 81% dintre pacienți ar recomanda intervenția chirurgicală la ureche unui prieten sau unui membru al familiei cu pierderea auzului.

Evaluarea calității vieții conform chestionarului CES a demonstrat că CWD cu obliterare mastoidiană a îmbunătățit mai mult calitatea vieții decât cea după CWU. Apariția complicațiilor, prezența diabetului zaharat, nivelul de educație și pragul postoperatoriu de conducere a aerului au fost factori independenți care au influențat negativ scorul CES.

Studiile anterioare asupra factorilor social-economici care influențează calitatea vieții în otologie au fost axate, în majoritatea cazurilor, pe problemele afectării auzului. Mici cercetări au fost întreprinse privitor la problemele managementului eficient al bolilor inflamatorii. Mai mult, gradul de severitate al afectării auzului este asociat cu o reducere a calității vieții, cu dificultăți de comunicare în 59% din cazuri la persoanele cu hipoacuzie ușoară și în 80% din cazuri la persoanele cu hipoacuzie moderat-severă, cu activități zilnice depreciate în 14,9% din cazuri la persoanele cu hipoacuzie ușoară și în 27,9% la persoanele cu hipoacuzie moderat-severă, cu scoruri mai slabe în domeniile fizic și psihic.

Studiile mai recente au arătat o îmbunătățire slabă a subscorului restricțiilor de activitate pentru pacienții cu OMC cu colesteatom, comparativ cu pacienții cu OMC fără colesteatom. Cu toate acestea, îmbunătățirea scorului total CES a fost aceeași la pacienții cu OMC cu și fără colesteatom. O îmbunătățire semnificativă s-a observat doar în subscala utilizării resurselor medicale. A fost relevată o asociere semnificativă între nivelul de educație și îmbunătățirea scorului total CES.

Douăzeci și unu de pacienți au fost incluși în grupul de chirurgie primară, iar douăzeci de pacienți – în grupul de chirurgie de revizuire. Îmbunătățiri semnificative în scorul total și fiecare scor al subscalei (restricții în activitate, simptome, utilizarea resurselor medicale) au fost observate în grupul de pacienți după chirurgia primară și în grupul de pacienți după chirurgia de revizuire după 1 an postoperatoriu. O ameliorare mai bună a scorului total și scorurilor subscalei simptomelor a fost înregistrată la pacienții după chirurgia primară, comparativ cu pacienții după chirurgia de revizuire ($p<0,05$). Indicele conductibilității aerului și problemele clinice postoperatorii au fost corelate cu scorul total și scorul subscalelor în grupul de chirurgie primară, dar nu și în grupul de chirurgie de revizuire. Rezultate obiective comparabile au fost obținute după operația primară și de revizuire pentru corijarea urechii cronice, dar ameliora-

rea calității vieții, corelată semnificativ cu rezultatele clinice obiective, este mai mare în grupul pacienților după chirurgia primară.

Așadar, chestionarul CES este valabil, fiabil și sensibil la schimbările clinice, este un progres semnificativ și distinct în capacitatea de a evalua rezultatele calității vieții la pacienții cu OMCS. Intervenția chirurgicală produce o îmbunătățire semnificativă a calității vieții pe termen scurt pentru majoritatea pacienților. Cele mai bune rezultate sunt obținute la pacienții fără otoree sau cu otoree minimă postoperator.

Concluzie: mastoidectomia prin metodele CWU și CWD reprezintă două abordări chirurgicale concurente pentru tratamentul infecției cronice a urechii medii (OMCS, colesteatom) cu avantaje și dezavantaje percepute. Abordul CWU este aplicat la 9-68,5% din pacienții cu colesteatom. În ultimii ani, această tehnică este utilizată și la copii – până la 82-84% din cazuri, iar abordul CWD – la 31,5-80%.

Cauzele principale ale eșecului timpanomastoidectomiei prin CWD sunt meatoplastia inadecvată (59-70%), masiv facial înalt sau insuficient nivelat (48-70%), CAE și/sau meat stenotic (60-67%), persistența resturilor de celule mastoidiene neasanate (42,9-57,1%), prezența excrescențelor osoase în CAE (20-29%).

Cavitatea mastoidiană problematică rareori pune viața în pericol, dar rezultatele adverse social-economice și deteriorarea calității vieții pot fi semnificative. Hipoacuzia și otoreea fetidă pot duce la inhibare socială și profesională, la restricții importante ale stilului de viață, având și un impact negativ social-economic. Sarcina financiară poate fi semnificativă, cu necesitatea vizitelor frecvente la medic pentru toaleta regulată a cavității de evidare, administrarea repetată a medicamentelor, local și potențial, pentru mai multe proceduri chirurgicale.

Managementul chirurgical în revizuirea cavităților mastoidiene după timpanomastoidectomie prin CWD este axat, în primul rând, pe eliminarea leziunii recurente sau reziduale și a defecțiunilor tehnice, urmată, la necesitate, de obliterarea mastoidiană, reconstrucția peretelui posterior al CAE, reconstrucția MT și reconstrucția lanțului osicular, cu îmbunătățirea semnificativă a calității vieții pentru majoritatea pacienților.

Procedurile de obliterare mastoidiană, reconstrucție a peretelui posterior al CAE și osiculoplastie pot fi efectuate primar în aceeași ședință cu mastoidectomia prin CWD sau ca o procedură secundară de revizuire a cavității mastoidiene cu otoree cronică și hipoacuzie.

Multe tehnici și materiale pentru grefare (autologe, alogene, heterologe sau

sintetice biocompatibile) au fost descrise pentru a fi utilizate în reconstrucția peretelui posterior al CAE și obliterarea mastoidiană, însă niciuna dintre acestea nu s-a dovedit a fi ideală pentru obliterare. Țesuturile proprii ale pacientului sunt materiale de elecție în reconstrucția urechii medii. Materialele aloplastice sunt considerate o alternativă rezonabilă pentru repararea defectelor osoase ale CAE, obliterarea mastoidiană și osiculoplastie. Tendințele actuale favorizează o combinație a obliterării mastoidiene și tehnicilor reconstructive cu materiale biologice (lambouri musculare și aschii de os) peste materiale nonbiologice (cristale de HA și ceramică). Protezele din alogrefe sintetice și biocompatibile au devenit standard și sunt utilizate cu succes pentru reconstrucția osiculară.

6. ARGUMENTAREA EXPERIMENTALĂ A POSIBILITĂŢII UTILIZĂRII GREFELOR OSOASE AUTOGENE CU PROPRIETĂŢI OSTEOINDUCTIVE DE AOMF ÎN CHIRURGIA RECONSTRUCTIVĂ

Rezultatele sunt expuse în ansamblu, şi nu sub formă de procese-verbale, totodată menţionându-se abaterile observate. La toate animalele plaga s-a cicatrizat din prima încercare. Edemul postoperator a dispărut la finele primei săptămâni după intervenţia de replantare.

Rezultatele examenului macroscopic. După 1 lună de la operaţie, locul plastiei devine mai întunecat şi înălţat. Periostul este hipertrofiat şi puternic vascularizat din ţesuturile adiacente. După 3 luni, locul plastiei rămâne întunecat şi hipertrofiat, dar mai mic în volum, comparativ cu rezultatele de după 1 lună. După 6 luni, osul compact pe suprafaţa parietală nu are niciun semn de intervenţie.

Rezultatele examenului microscopic. După 1 lună de la operaţie, periostul deasupra grefei este îngroşat. Sub periost se determină ţesut conjunctiv lax, multe vase sangvine, focare de osteogeneză şi trabeculi osteoizi. Marginea grefei este înconjurată de ţesut conjunctiv lax cu multe vase sangvine care pătrund în spaţiile intertrabeculare (*fig. 26*).

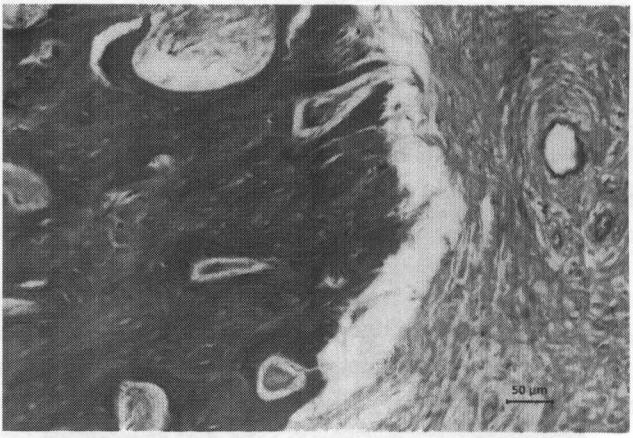

Fig. 26. Secţiune histologică la 1 lună după operaţie. Ţesut conjunctiv lax la marginea grefei. Hematoxilină-eozină, ob. 40.

Osteoblastele cu activitate sporită, cu nuclee mari şi întunecate, aşezate în palisadă, se văd pe trabecule la marginea defectului. Focare noi de osteogeneză se determină pe toată suprafaţa grefei. Grefa are o coloraţie palidă, căsuţele osteocitelor sunt

deşarte, iar marginea – dezmembrată. Suprafaţa inferioară a grefei repetă structura spongioasă a substanţei diploice, iar trabeculele nou formate pătrund între trabeculele neviabile ale grefei, care sunt înconjurate de limfocite, au o coloraţie mai palidă, dar nu sunt demarcate de ţesuturile recipientului. Sub periost abundent creşte ţesut osos neregulat, trabeculele şi osteocitele sunt intens colorate (*fig. 27*).

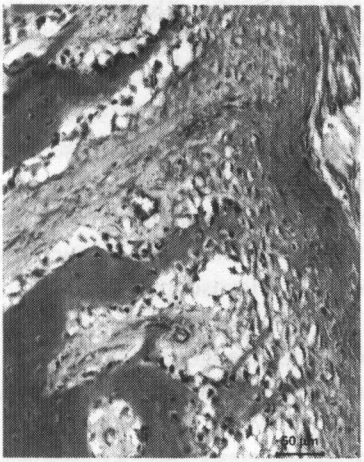

Fig. 27. Secţiune histologică la 1 lună după operaţie. Trabecule nou formate sub periost. Hematoxilină-eozină, ob. 40.

După 3 luni, grefa este mult mai dezmembrată. În grefă pătrunde ţesut conjunctiv, cu fibre neregulat orientate, cu multe vase sangvine şi trabecule osoase tinere, aşezate mai compact la marginea defectului (*fig. 28*).

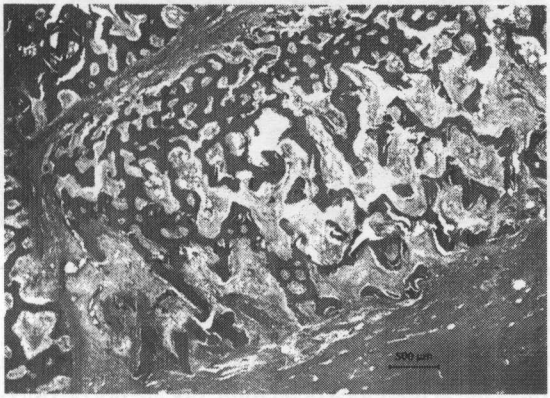

Fig. 28. Secţiune histologică la 3 luni după operaţie. Grefă dezmembrată în loja recipientului. Hematoxilină-eozină, ob. 10.

Aproape în întregime, grefa este substituită de ţesut osos reticulofibros, în care se văd şi focare de formare a osteoanelor cu lamele aşezate regulat circular. Ele constituie partea componentă a procesului de regenerare a ţesutului osos, fiind încadrate în ţesutul conjunctiv sau în travee osoase nou formate. În tot câmpul de vedere se găsesc osteoblaste mononucleare şi osteoclaste multinucleare cu citoplasma bazofilă intens colorată şi nucleele contrastate întunecate. Particulele de grefă sunt colorate mai palid, dar în consecinţă, sunt puţin schimbate, comparativ cu termenul precedent, şi nu par a fi rejectate sau încapsulate (*fig. 29*).

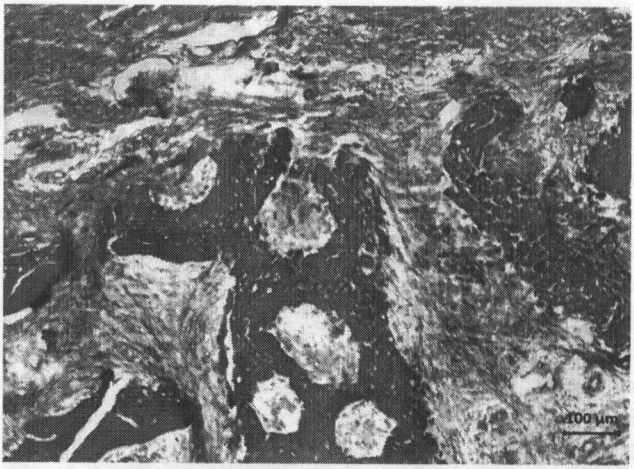

Fig. 29. Secţiune histologică la 3 luni după operaţie. Particule de grefă între ţesutul conjunctiv şi trabeculele osoase nou formate. Hematoxilină-eozină, ob. 20.

După 6 luni, limitele dintre grefă şi loja ei pot fi determinate doar aproximativ. Defectul este ocupat de către ţesutul osos reticulofibros orientat neregulat, în care se găsesc fragmente de grefă, osteoclaste singulare sau în grupuri a câte 3-5 şi osteoblaste, de obicei, aşezate în palisadă pe marginea trabeculelor osoase în creştere (*fig. 30*).

La acest termen este şi ţesut osos lamelar, cu tendinţă evidentă de formare a osteoanelor noi. Ţesutul osos nou format se deosebeşte de cel vechi prin coloraţie mai deschisă, osteocite cu nuclee mari şi restructurarea osului reticulofibros în os lamelar (*fig. 31*).

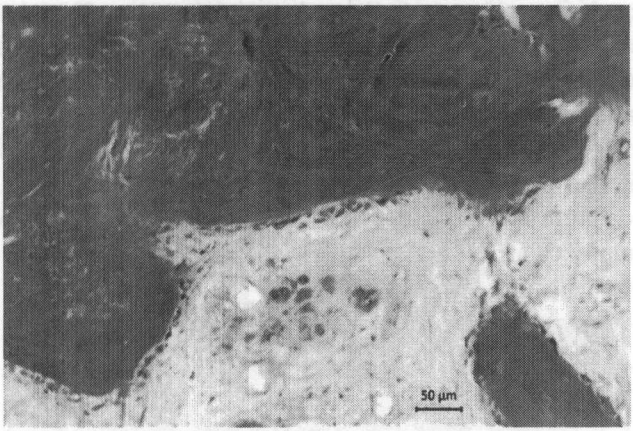

Fig. 30. Secţiune histologică la 6 luni după operaţie. Osteoblaste aşezate în palisadă pe marginea trabeculelor osoase. Hematoxilină-eozină, ob. 40.

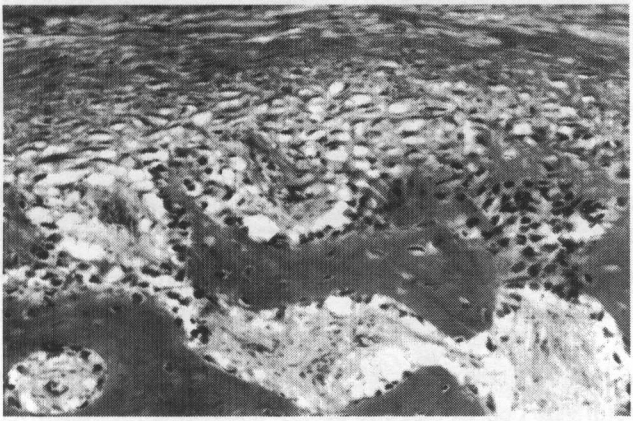

Fig. 31. Secţiune histologică la 6 luni după operaţie. Ţesut osos reticulofibros cu tendinţe de restructurare în ţesut osos lamelar. Hematoxilină-eozină, ob. 40.

Discutarea rezultatelor obţinute. Dezvoltarea vertiginoasă a transplantologiei clinice a înscris adevărate pagini de succes în evoluţia şi progresul chirurgiei plastice. Cu toate acestea, în caz de necesitate, se va efectua plastia defectelor osoase sau augmentarea ţesutului osos. Astfel, apare problema folosirii materialelor osteoplastice. Soluţionarea acestei probleme iese din limitele clinicii şi se referă la mecanismele morfogenezei, procesele de regenerare repa-

ratorie şi, în fine, la rezolvarea problemelor aplicative ale chirurgiei plastice şi reconstructive.

Elaborarea şi crearea materialelor bioplastice noi, care au capacitatea de a stimula procesul de regenerare reparatorie şi, prin urmare, de a majora eficacitatea intervenţiilor chirurgicale reconstructive, constituie o direcţie de cea mai mare perspectivă în chirurgia contemporană. În acest aspect, cercetările orientate spre descoperirea mecanismelor morfogenezei şi regenerării se bucură de un real succes. Deja se ştie că în matricea intercelulară a ţesuturilor există proteine inductoare care iniţiază regenerarea reparatorie. Graţie efortului câtorva generaţii de cercetători, astăzi, principiile de bază ale procesului de reparare a ţesuturilor afectate sunt studiate. Este elaborată legislaţia generală privind regenerarea, care afirmă că schimbarea capacităţilor reparatorii depinde de condiţiile mediului local din loja recipientului. Sunt formulate principiile de bază ale procesului de reparare: se deşfăşoară în stadii, este organospecific şi depinde de ereditate. Sunt demonstrate metodele sau mecanismele de regenerare: morfolaxisul – reconstrucţia, dediferenţierea şi reorganizarea celulelor şi ţesuturilor; epimorfoza – proliferarea celulelor şi creşterea ţesutului din plagă; hipertrofia regenerativă – hiperplazia şi hipertrofia porţiunii restante a organului; regenerarea prin inducţie, la baza căreia se află mecanismul de excitare a procesului de regenerare reparatorie cu factori specifici sau nespecifici.

În aspect aplicativ, mecanismul de inducţie prezintă interes, deoarece permite activarea regenerării reparatorii în cazul când ea este dereglată sau stopată. În acest caz, atrag atenţia materialele plastice de origine biologică, şi anume din ţesut osos. Fiind de structură fibroasă colagenoasă, având o arhitectonică de carcasă naturală, aceste materiale, în primul rând, sunt conductoare ideale pentru pătrunderea regeneratului în direcţia programată, iar în al doilea rând, ele îşi păstrează capacitatea nativă de osteoinducţie. Referitor la ţesutul osos, se ştie că matricea osoasă conţine un set de proteine morfogenetice specific osteoinductive, care, la necesitate, se includ imediat în procesul de restabilire a osului prin iniţierea diferenţierii şi proliferării celulelor-stem preosteogene. Totodată, rămâne nesoluţionată problema: care dintr-o mulţime de materiale cunoscute sunt mai potrivite pentru utilizarea în repararea defectelor osoase şi augmentarea ţesutului osos.

Dispunând de multe tipuri de biomateriale plastice şi în pofida descrierii detaliate a diverselor forme ale procesului de regenerare şi identificare a factorilor de creştere, o teorie unică de reglare a restabilirii ţesuturilor afectate încă nu există. Cercetătorii sunt în impas din cauza întrebărilor: Care substanţe sau care factori iniţiază procesul de regenerare? Ce semnalizează necesitatea finalizării

acestui proces pentru a nu evolua în tumori? Care sunt relaţiile reciproce dintre substanţele de stimulare şi inhibiţie şi celulele lojei de reparaţie? Un lucru este cert: descoperirea mecanismelor şi surselor de regenerare reparatorie constituie o problemă nu doar a medicinei teoretice. Astăzi, cercetările ştiinţifice fundamentale continuă cu investigaţii practice aplicative, inclusiv cu cele de testare directă, aşa-numite probe biologice pe animale de laborator, utilizând modele experimentale care permit extrapolarea rezultatelor la necesităţile clinicilor medicale.

Secvenţele relatate sunt şi o argumentare teoretică a experimentelor chirurgicale care par a fi pur empirice. Experimentele efectuate constituie o probă biologică, nu mecanică, şi sunt bazate pe date fundamentale din domeniul medicinei şi biologiei.

În acest capitol este analizat un biomaterial plastic: grefa autogenă prelucrată, dar nu proaspătă şi nu păstrată congelată timp îndelungat.

Grefă autogenă se produce din os compact, matricea intercelulară a căruia este mult mai bogată în proteine osteoinductive decât a osului spongios. Procedeul principal de prelucrare este demineralizarea ţesutului osos cu acid clorhidric şi fixarea proteinelor cu formaldehidă. În urma prelucrării, materialul devine steril şi obţine capacităţi osteoconductive şi osteoinductive. Având în vedere că matricea osoasă conţine partea organică a osului, se presupune că poate provoca o reacţie antigenică de rejectare şi că pot fi transmise şi unele boli infecţioase, cauzate de virusuri sau bacterii. Dar este bine cunoscut faptul că prelucrarea cu acid clorhidric şi aldehide inactivează microorganismele. Totodată, experienţa Băncii de Ţesuturi şi Celule Umane din Republica Moldova de peste 50 de ani şi datele bibliografice confirmă că infectarea recipientului din cauza biomaterialului plastic demineralizat sau formalinizat nu are loc.

Secţiunile histologice confirmă că grefa autogenă este biocompatibilă şi are o citotoxicitate joasă. Grefa este integrată în ţesutul conjunctiv sau ţesutul osos nou format şi provoacă o cascadă de evenimente celulare din partea lojei recipientului. După modelarea cheagului de sânge, grefa autogenă este înconjurată de ţesut conjunctiv lax bogat în capilare sangvine, care înaintează printre fibrele colagene. Fibrocitele se înmulţesc şi se diferenţiază în osteoblaste şi osteoclaste. Limfocitele apar în toate câmpurile de vedere, dar nu se adună în mai multe rânduri, ceea ce ne permite să concludem că nu are loc reacţia patogenică. Putem considera că are loc osteogeneza desmală, trecând prin toate etapele de modificare a ţesuturilor pentru a obţine forma definitivă. Pe parcursul modificărilor tisulare, grefa rămâne integrată în regeneratul nou format, dar se supune resorbţiei cu participarea osteoclastelor şi se substituie cu ţesut osteoid

neordonat. Apoi, apar primele sisteme osteonice, care au o viaţă tranzitorie, fiind lizate de către osteoclaste şi înlocuite de sisteme osteonice maturizate şi cu o arhitectonică de lamele osoase, aşezate deja nu haotic, ci paralel circular cu un canal haversian clasic în centru. În urma restructurărilor respective de maturizare a regeneratului osos, pe suprafaţa osului parietal, în regiunea defectului, se formează o placă de os compact.

Capacităţile osteoinductive ale grefei autogene prelucrate pot fi explicate prin păstrarea în componenţa matricei osoase a unei familii întregi de proteine morfogenetice osteoinductive. Prima proteină osteoinductivă a fost descoperită de Urist M. în 1965. În ultimii ani, s-a dovedit că există mai multe proteine cu astfel de proprietăţi. Unele dintre ele nu sunt morfogenetice, ci doar promovează activitatea proteinelor osteoinductive. Toate aceste proteine, după componenţa lor chimică, sunt glicozaminoglicani sulfataţi, produşi de osteoblaste şi osteocite. De componenţa lor calitativă şi cantitativă depind direcţia diferenţierii celulelor preosteogene şi modificarea ţesutului osos nou format.

În concluzie, putem constata că osteogeneza reparatorie în teritoriul defectului produs experimental pe suprafaţa osului parietal este reglată de mecanismele genetice şi, totodată, este promovată de proteinele osteoinductive care se eliberează din grefa autogenă pe parcursul absorbţiei. Fiind de origine organică şi autogenă, grefa se prezintă, la fel, ca o carcasă osteoconductivă pentru formarea regeneratului osos, dar, totodată, se atestă şi capacităţi osteoinductive, stimulând mai activ procesul de osteogeneză.

Grefa autogenă „Osteomatrix forte" este un material biocompatibil, care manifestă capacităţi osteoconductive şi osteoinductive, se supune resorbţiei moderate, prin care ghidează şi stimulează regenerarea ţesuturilor până la substituirea completă cu ţesut osos maturizat organospecific.

Grefa autogenă parţial demineralizată devine elastică şi în timpul operaţiei reconstructive este convenabilă pentru modelare în conformitate cu conturul lojei recipientului.

7. CARACTERISTICA ŞI EFICIENŢA INTERVENŢIILOR RECONSTRUCTIVE PRIMARE ŞI INTERVENŢIILOR DE REVIZUIRE

7.1. Intervenţiile de revizuire la pacienţii cu maladia urechii operate cu reconstrucţie prin metoda cunoscută şi cu reconstrucţie cu utilizarea autografelor osoase cu proprietăţi osteoinductive de AOMF

• Sublotul de pacienţi cu revizie chirurgicală a cavităţii de evidare şi reconstrucţie prin metoda cunoscută (meatotimpanoplastia cu lambou musculocutanat pediculat şi fascie temporală)

EXAMENUL PREOPERATOR

Date generale. Sublotul de pacienţi cu revizie chirurgicală a cavităţii de evidare şi reconstrucţie prin metoda cunoscută (sublotul 2) a fost constituit din 55 de pacienţi: 26 (47,3%) de femei şi 29 (52,7%) de bărbaţi, cu vârsta medie de 39,07±1,5 ani (de la 19 până la 63 de ani).

În funcţie de profesie, pacienţii au fost repartizaţi în modul următor: agricultori – 13 (23,6%), oameni de afaceri – 10 (18,2%), muncitori – 11 (20,0%), intelectuali – 4 (7,3%), studenţi/elevi – 3 (5,5%), persoane care nu activau în câmpul muncii – 14 (25,5%).

Din mediul urban proveneau 17 (30,9%) pacienţi şi din mediul rural – 38 (69,1%) de pacienţi.

Factorii de risc. Tabagismul a fost confirmat la 27 (49,1%) de pacienţi, consumul de alcool – la 29 (52,7%) de pacienţi, iar consumul de droguri nu a fost menţionat.

Maladii concomitente. În sublotul 2 de pacienţi au fost constatate următoarele maladii concomitente: neurologice/neurochirurgicale – în 23 (41,8%) de cazuri, oftalmologice – în 3 (5,5%) cazuri, bronhopulmonare – în 47 (85,5%) de cazuri, cardiovasculare – în 43 (78,2%) de cazuri, digestive – în 48 (87,3%) de cazuri, urogenitale – în 6 (10,9%) cazuri, osteoarticulare – în 1 (1,8%) caz. Afecţiuni endocrine, oncologice, infecţioase şi hematologice nu au fost consemnate (*fig. 32*).

Acuze. La examenul preoperator, cefalee acuzau 25 (45,5%) de pacienţi, otalgie – 24 (43,6%) de pacienţi, hipoacuzie pronunţată – toţi 55 (100,0%) de pacienţi, acufene de tonalitate joasă – toţi 55 (100,0%) de pacienţi, greaţă – 37 (67,3%) de pacienţi, vertij – 38 (69,1%) de pacienţi, slăbiciune generală – 39 (70,9%) de pacienţi, otoree – toţi 55 (100,0%) de pacienţi: cu miros fetid al secreţiilor – 47 (85,5%) de pacienţi şi fără miros fetid al secreţiilor – 8 (14,5%)

pacienţi, o cantitate abundentă a secreţiilor – 22 (40,0%) de pacienţi şi o cantitate moderată a secreţiilor – 33 (60,0%) de pacient (*fig. 33*).

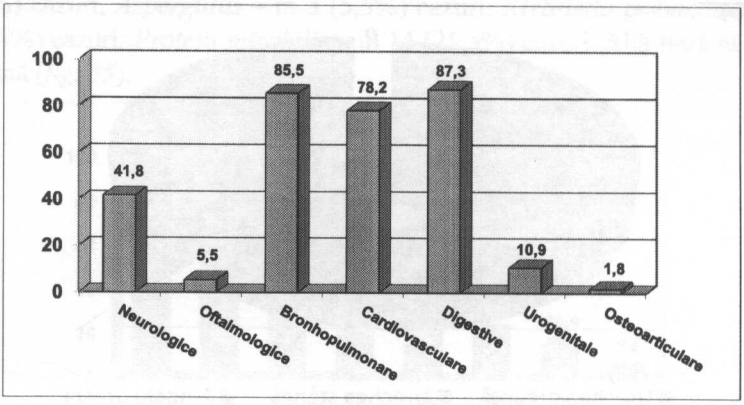

Fig. 32. Frecvenţa maladiilor concomitente (%) la pacienţii cu revizie chirurgicală a cavităţii de evidare şi reconstrucţie prin metoda cunoscută la examenul preoperator.

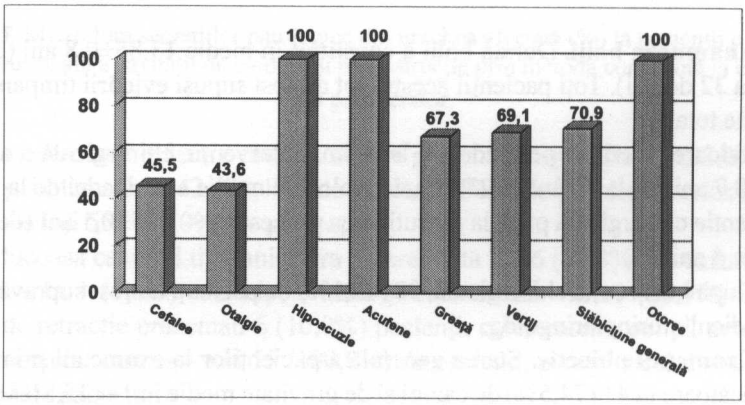

Fig. 33. Frecvenţa acuzelor (%) la pacienţii cu revizie chirurgicală a cavităţii de evidare şi reconstrucţie prin metoda cunoscută la examenul preoperator.

În 21 (38,2%) de cazuri era afectată urechea dreaptă şi în 34 (61,8%) de cazuri – urechea stângă. Ambele urechi nu au fost afectate nici la un pacient (*fig. 34*).

Aşadar, pacienţii din sublotul 2 acuză otoree (100,0%), hipoacuzie (100,0%), acufene (100,0%), greaţă (67,3%), vertij (69,1%), slăbiciune generală (70,9%), cefalee (45,5%) şi otalgie (43,6%). Cele mai frecvente maladii

concomitente diagnosticate erau afecțiunile digestive (87,3%), bronhopulmonare (85,5%), cardiovasculare (78,2%) și neurologice/neurochirurgicale (41,8%).

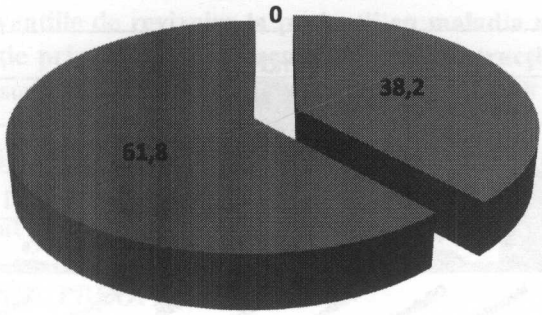

Fig. 34. Repartizarea pacienților (%) cu revizie chirurgicală a cavității de evidare și reconstrucție prin metoda cunoscută în funcție de urechea afectată la examenul preoperator.

Anamneza bolii. Durata bolii a constituit în medie 13,85±0,8 ani (de la 5 până la 32 de ani). Toți pacienții acestui lot au fost supuși evidării timpanomastoidiene totale.

Valoarea medie a perioadei de la ultima intervenție chirurgicală a alcătuit 7,25±0,7 ani (de la 2 până la 27 ani), iar valoarea medie a perioadei de la ultima intervenție chirurgicală până la reacutizarea procesului – 1,45±0,1 ani (de la 0,3 până la 4 ani).

După intervenția chirurgicală, 38 (69,1%) de pacienți au fost supravegheați de medicul otorinolaringolog.

Examenul obiectiv. Starea generală a pacienților la examenul primar era satisfăcătoare în 41 (74,5%) de cazuri și de gravitate medie în 14 (25,5%) cazuri.

Examenul otoscopic. CAE îngust era prezent la 7 (12,7%) pacienți. Toți pacienții prezentau eliminări patologice (otoree): în 40 (72,7%) de cazuri – în cantitate moderată și în 15 (27,3%) cazuri – în cantitate abundentă, în 47 (85,5%) de cazuri – cu caracter mucopurulent și în 8 (14,5%) cazuri – cu caracter purulent, în 23 (41,8%) de cazuri – cu miros fetid și în 32 (58,2%) de cazuri – fără miros fetid. Secreții cu aspect sangvinolent prezentau 18 (32,7%) pacienți.

Examenul bacteriologic a depistat microfloră polimorfă la toți pacienții din acest sublot. În funcție de numărul examinărilor efectuate, *Streptococcus viridans* a fost determinat în 12 (21,8%) cazuri, *Haemophilus influenzae* – în

43 (78,2%) de cazuri, *Pseudomonas aeruginosa* – în 36 (65,5%) de cazuri, *Staphylococcus aureus* – în 29 (52,7%) de cazuri, *Candida albicans* – în 15 (27,3%) cazuri, *Aspergillus* – în 3 (5,5%) cazuri, *Klebsiella pneumoniae* – în 9 (16,4%) cazuri, *Proteus mirabilis* – în 14 (25,5%) cazuri. Altă floră nu a fost depistată (*fig. 35*).

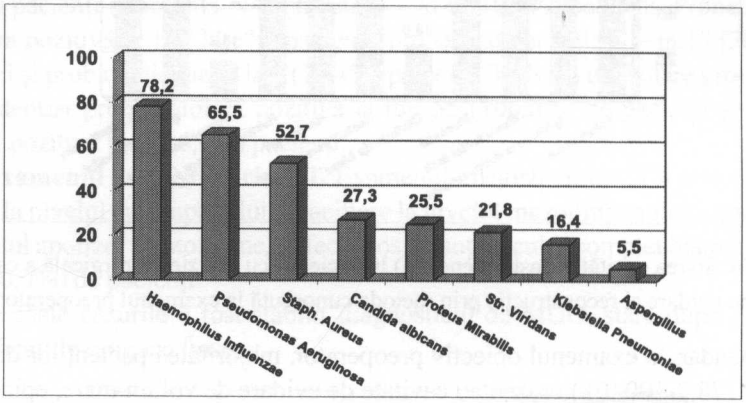

Fig. 35. Microflora secreţiilor patologice din urechea afectată (%) la pacienţii cu revizie chirurgicală a cavităţii de evidare şi reconstrucţie prin metoda cunoscută la examenul preoperator.

La examenul obiectiv pielea CAE se prezenta normală la 13 (23,6%) pacienţi şi inflamată la 42 (76,4%) de pacienţi. Peretele posterosuperior şi MT lipseau la toţi 55 (100,0%) de pacienţi.

Mucoasa cavităţii timpanice era hiperemiată în 36 (64,3%) de cazuri, edemaţiată – în 1 (1,8%) caz, hiperemiată şi edemaţiată – în 19 (33,9%) cazuri. Pungi de retracţie prezentau 6 (10,9%) pacienţi, colesteatom, polipi, granulaţii şi lanţ osicular distrus – toţi 55 (100,0%) de pacienţi, perete atical distrus – 53 (96,4%) de pacienţi.

Starea cavităţii de evidare. Cavitate de evidare de volum mare prezentau 44 (80,0%) de pacienţi, cavitate de volum mic – 11 (20,0%) pacienţi şi cavitate de tip bisac – 13 (23,6%) pacienţi. Epidermita descuamantă a fost depistată la toţi 55 (100,0%) de pacienţi. Masiv facial înalt prezentau 44 (80,0%) de pacienţi, resturi ale peretelui atical – 46 (83,6%) de pacienţi, resturi ale MT – 46 (83,6%) de pacienţi, resturi ale osişoarelor auditive – 43 (78,2%) de pacienţi, mucozită – 43 (78,2%) de pacienţi, microchisturi – 18 (32,7%) pacienţi, granulaţii şi polipi – 50 (90,9%) de pacienţi, colesteatom – 47 (85,5%) de pacienţi, aderenţe şi buzunare de retracţie – 45 (81,8%) de pacienţi (*fig. 36*).

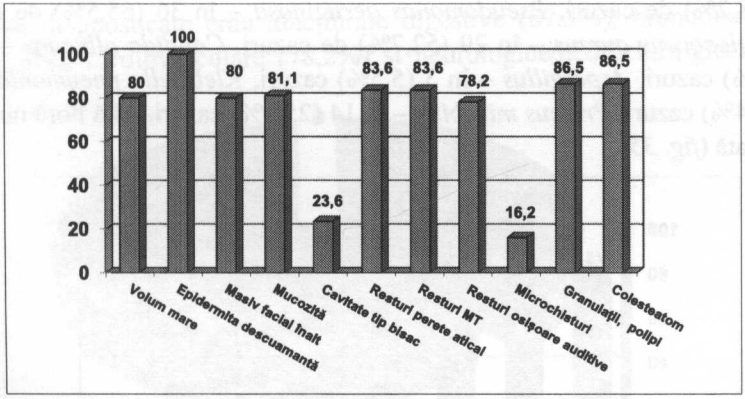

Fig. 36. Starea cavităţii mastoidiene (%) la pacienţii cu revizie chirurgicală a cavităţii de evidare şi reconstrucţie prin metoda cunoscută la examenul preoperator.

Aşadar, la examenul obiectiv preoperator, majoritatea pacienţilor din sublotul 2 (78,2-100,0%) prezentau cavitate de evidare de volum mare, epidermită descuamantă, masiv facial înalt, resturi ale peretelui atical, resturi ale MT, resturi ale osişoarelor auditive, mucozită, granulaţii şi polipi, colesteatom, aderenţe şi buzunare.

Examenul permeabilităţii tubului auditiv. Examenul permeabilităţii tubului auditiv a constatat impermeabilitate la 17 (45,9%) pacienţi, permeabilitate de gradul III – la 13 (35,1%) pacienţi, permeabilitate de gradul II – la 5 (13,5%) pacienţi şi permeabilitate de gradul I – la 2 (5,4%) pacienţi.

Examenul funcţiei auditive. Acumetria fonică a relevat percepţia vocii în şoaptă la 2,66±0,09 m (de la 1,5 m până la 5,0 m) şi percepţia vocii conversate – la 5,48±0,1 m (de la 3,0 m până la 6,0 m). Audiometria tonală preliminară a evidenţiat scăderea conductibilităţii aeriene până la 42,91±1,2 dB (de la 20 dB până la 70 dB). Hipoacuzie de tip mixt prezentau 50 (90,9%) de pacienţi şi hipoacuzie de transmisie – 5 (9,1%) pacienţi.

Audiometria tonală a constatat o durată de conductibilitate aeriană de 41,91±1,6% (de la 20% până la 60%) şi o durată de conductibilitate osoasă de 73,64±1,9% (de la 50% până la 90%).

Probele cu diapazoane sau acumetria instrumentală au relevat la toţi pacienţii hipoacuzie de transmisie: proba Weber – lateralizare la urechea bolnavă, proba Schwabach – durată prelungită a conductibilităţii osoase, proba Rinne – negativă. Impedansmetria sau imitanţa acustică nu a constatat răspuns în toate cazurile.

Prin urmare, examenul funcţiei auditive prin acumetrie fonică, audiometrie tonală şi probele cu diapazoane a constatat la marea majoritate a pacienţilor din sublotul 2 hipoacuzie de tip mixt.

Examenul aparatului vestibular. Probele vestibulare spontane au relevat nistagmus de gradul I la 44 (80,0%) de pacienţi, nistagmus de gradul II – la 5 (9,1%) pacienţi şi absenţa nistagmusului – la 6 (10,9%) pacienţi. Proba Romberg era pozitivă la 19 (34,5%) pacienţi, proba braţelor întinse – la 17 (30,9%) pacienţi şi proba indicaţiei – la 9 (16,4%) pacienţi. Testele vestibulare provocate au evidenţiat proba calorică pozitivă la toţi 55 (100,0%) de pacienţi şi proba fistulei pozitivă la 9 (16,4%) pacienţi.

Examenul imagistic prin CT. Examenul imagistic prin CT a relevat opacifiere la nivelul epitimpanului, opacifiere la nivelul mezotimpanului, opacifiere la nivelul apofizei mastoidiene, defect osos şi lanţ osicular complet distrus la toţi 55 (100,0%) de pacienţi.

În toate cazurile a fost stabilit diagnosticul de MUO, stare după ETMT. Complicaţiile otogene lipseau.

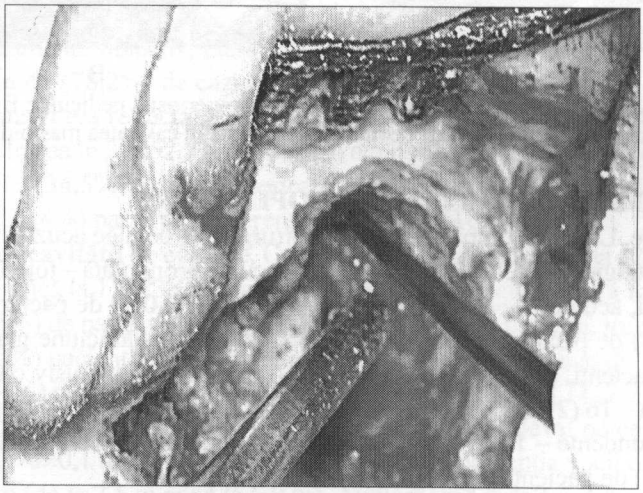

Fig. 37. Revizia cavităţii de evidare.

Protocolul chirurgical. În toate cazurile de ETMT cu reconstrucţie în antecedente a fost practicată revizia cavităţii de evidare cu reconstrucţia urechii medii prin meatotimpanoplastie cu lambou musculo-cutanat pediculat şi fascie temporală. După realizarea etapei de asanare (la bolnavii cu otită medie cronică supurativă) sau după revizia cavităţii postoperatorii (la pacienţii cu ETMT)

(*fig. 37*) se produce obliterarea cavității postoperatorii cu utilizarea lamboului cutano-musculo-periostal pediculat.

Metodologia prelevării lamboului este expusă în figura 38A. Înainte de introducerea lamboului, în cavitate se introduce un tub de dren perforat din policlorvinil cu diametrul de 5 mm. Lamboul se fixează cu suprafața cutanată spre conductul auditiv extern și cu periostul pe peretele cavității postoperatorii (*fig. 38B*). Deasupra lamboului se plasează fragmentul Mirocel sau meșe de tifon cu unguent antibacterian. Plaga se suturează strat cu strat.

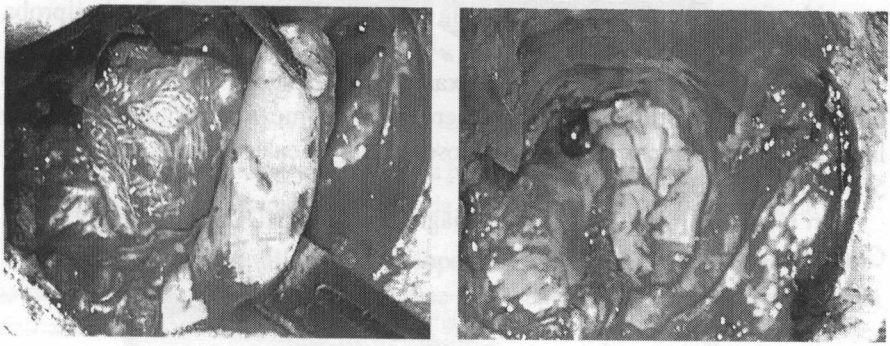

A B

Fig. 38. A – prepararea lamboului cutano-musculo-periostal pediculat; B – lamboul cutano- musculo-periostal pediculat este plasat în cavitatea mastoidiană.

EXAMENUL LA 1 LUNĂ POSTOPERATOR

Acuze. La 1 lună după intervenția chirurgicală, cefalee acuzau 18 (32,7%) pacienți, otalgie – 17 (30,9%) pacienți, hipoacuzie pronunțată – toți 55 (100,0%) de pacienți, acufene de tonalitate joasă – toți 55 (100,0%) de pacienți, greață – 20 (36,4%) de pacienți, vertij – 14 (25,5%) pacienți, slăbiciune generală – 17 (30,9%) pacienți, otoree – toți 55 (100,0%) de pacienți, inclusiv cu secreții cu miros fetid – 16 (29,1%) pacienți și fără miros fetid – 39 (70,9%) de pacienți, cu secreții abundente – 16 (29,1%) pacienți și în cantitate moderată a secrețiilor – 39 (70,9%) de pacienți (*fig. 39*).

Examenul obiectiv. Starea generală a pacienților la 1 lună postoperator era satisfăcătoare în 45 (81,8%) de cazuri și de gravitate medie în 10 (18,2%) cazuri.

Examenul otoscopic. După intervenția chirurgicală, îngustarea CAE era prezentă la 5 (9,1%) pacienți. Toți pacienții prezentau eliminări patologice (otoree): în 41 (74,5%) de cazuri – în cantitate moderată și în 14 (25,5%) cazuri – în cantitate abundentă, în 13 (23,6%) cazuri – cu caracter mucopurulent, în 15 (27,3%) cazuri – cu caracter purulent, în 27 (49,1%) de cazuri – cu caracter

seros, în 17 (30,9%) cazuri – cu miros fetid și în 38 (69,1%) de cazuri – fără miros fetid. Secreții cu aspect sangvinolent prezentau 16 (29,1%) pacienți.

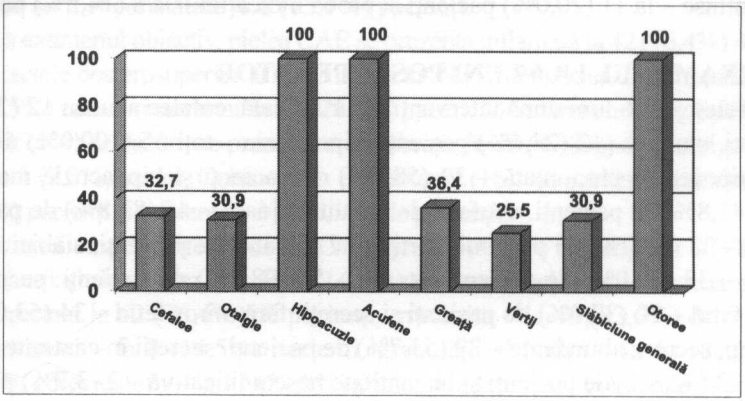

Fig. 39. Frecvența acuzelor (%) la pacienții cu revizie chirurgicală a cavității de evidare și reconstrucție prin metoda cunoscută la 1 lună postoperator.

La examenul obiectiv, pielea CAE se prezenta inflamată la 42 (76,4%) de pacienți. În 43 (78,2%) de cazuri, peretele posterosuperior al CAE lipsea, în 8 (14,5%) cazuri era retractat și în 4 (7,3%) cazuri era prolabat, membrana neotimpanică lipsea în 29 (52,7%) de cazuri, era perforată în 7 (12,7%) cazuri și era intactă în 19 (34,5%) cazuri. Colesteatom prezentau 9 (16,1%) pacienți, granulații – 17 (30,4%) pacienți și aderențe – 37 (66,1%) de pacienți.

Starea cavității de evidare. Cavitatea de evidare era largă la 42 (76,4%) de pacienți și mică la 13 (23,6%) pacienți. Epidermita descuamantă a fost depistată la 30 (54,5%) de pacienți, mucozita – la 26 (47,3%) de pacienți, microchisturi – la 10 (18,2%) pacienți, granulații și polipi – la 12 (21,8%) pacienți, colesteatom – la 9 (16,4%) pacienți, aderențe și buzunare de retracție – la 7 (12,7%) pacienți.

Examenul funcției auditive. Acumetria fonică a relevat percepția vocii în șoaptă la 2,70±0,1 m (de la 1,0 m până la 4,0 m) și percepția vocii conversate la 4,89±0,1 m (de la 2,5 m până la 6,0 m). Audiometria tonală a constatat o durată de conductibilitate aeriană de 46,0±1,7% (de la 20% până la 70%) și o durată de conductibilitate osoasă de 78,18±1,6% (de la 50% până la 90%).

Acumetria instrumentală a relevat la toți pacienții hipoacuzie mixtă: proba Weber – lateralizare la urechea bolnavă, proba Schwabach – durată prelungită a conductibilității osoase, proba Rinne – negativă.

Examenul aparatului vestibular. Probele vestibulare spontane au relevat

nistagmus de gradul I la 43 (78,2%) de pacienţi şi lipsa nistagmusului la 12 (21,8%) pacienţi. Proba Romberg era pozitivă la 11 (20,0%) pacienţi, proba braţelor întinse – la 11 (20,0%) pacienţi şi proba indicaţiei – la 8 (14,5%) pacienţi.

EXAMENUL LA 6 LUNI POSTOPERATOR

Acuze. La 6 luni după intervenţia chirurgicală, cefalee acuzau 12 (21,8%) pacienţi, otalgie – 13 (23,6%) pacienţi, hipoacuzie – toţi 55 (100,0%) de pacienţi: hipoacuzie pronunţată – 32 (58,2%) de pacienţi şi hipoacuzie moderată – 23 (41,8%) de pacienţi, acufene de tonalitate joasă – 45 (81,8%) de pacienţi, greaţă – 33 (60,0%) de pacienţi, vertij – 37 (67,3%) de pacienţi, slăbiciune generală – 33 (60,0%) de pacienţi, otoree – 54 (98,2%) de pacienţi: secreţii cu miros fetid – 20 (37,0%) de pacienţi şi secreţii fără miros fetid – 34 (63,0%) de pacienţi, secreţii abundente – 29 (53,7%) de pacienţi, secreţii în cantitate moderată – 23 (42,6%) de pacienţi şi în cantitate nesemnificativă – 2 (3,7%) pacienţi (*fig. 40*).

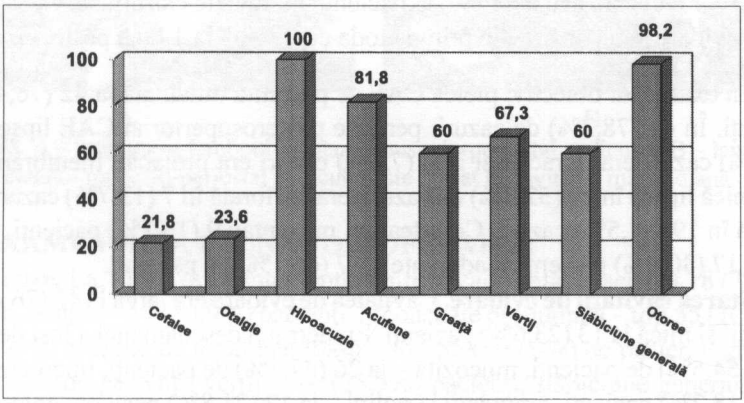

Fig. 40. Frecvenţa acuzelor (%) la pacienţii cu revizie chirurgicală a cavităţii de evidare şi reconstrucţie prin metoda cunoscută la 6 luni postoperator.

Examenul obiectiv. Starea generală a pacienţilor la 6 luni postoperator era satisfăcătoare în 44 (80,0%) de cazuri şi de gravitate medie în 11 (20,0%) cazuri.

Examenul otoscopic. După intervenţia chirurgicală, îngustare a CAE prezentau 10 (18,2%) pacienţi, eliminări patologice (otoree) – 53 (96,4%) de pacienţi: cu miros fetid – 12 (22,6%) pacienţi. Secreţiile patologice se eliminau în cantitate moderată la 28 (52,8%) de pacienţi şi în cantitate abundentă la 25 (47,2%) de pacienţi. În funcţie de caracter, secreţii patologice seroase prezentau

8 (15,1%) pacienţi, mucoase – 5 (9,4%) pacienţi, purulente – 4 (7,5%) pacienţi şi mucopurulente – 36 (67,9%) de pacienţi. Secreţii patologice cu aspect sangvinolent au fost constatate la 8 (15,1%) pacienţi.

La examenul obiectiv, pielea CAE se prezenta inflamată la 42 (76,4%) de pacienţi. Peretele posterosuperior al CAE lipsea în 29 (52,7%) de cazuri, era prolabat în 14 (25,5%) cazuri şi retractat în 12 (21,8%) cazuri. Membrana neotimpanică lipsea în 25 (45,4%) de cazuri, se prezenta cu perforaţie în 26 (47,3%) de cazuri şi era intactă în 4 (7,3%) cazuri. Colesteatom prezentau 9 (16,1%) pacienţi, granulaţii – 17 (30,4%) pacienţi şi aderenţe – 37 (66,1%) de pacienţi.

Starea cavităţii de evidare. Cavitatea de evidare era largă la 47 (85,5%) de pacienţi şi de volum mic la 8 (14,5%) pacienţi. Epidermita descuamantă a fost depistată la 42 (76,4%) de pacienţi, mucozita – la 46 (83,6%) de pacienţi, microchisturi – la 8 (14,5%) pacienţi, granulaţii şi polipi – la 44 (80,0%) de pacienţi, colesteatom – la 12 (21,8%) pacienţi, aderenţe şi buzunare de retracţie – la 13 (23,6%) pacienţi (*fig. 41*).

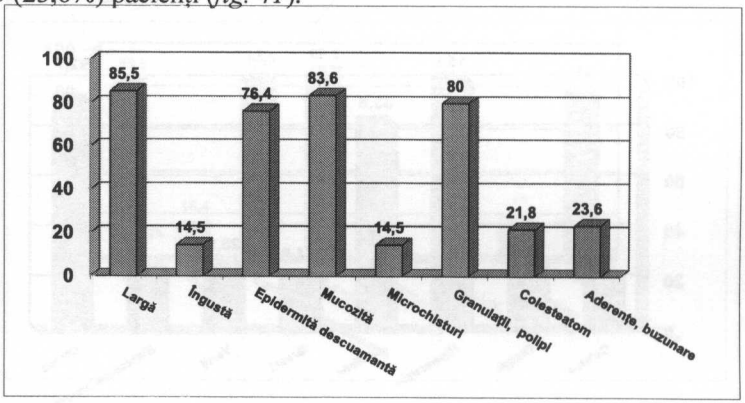

Fig. 41. Starea cavităţii mastoidiene (%) la pacienţii cu revizie chirurgicală a cavităţii de evidare şi reconstrucţie prin metoda cunoscută la 6 luni postoperator.

Examenul funcţiei auditive. Acumetria fonică a relevat percepţia vocii în şoaptă la 2,8±0,1 m (de la 1,5 m până la 4,0 m) şi percepţia vocii conversate la 5,37±0,1 m (de la 2,5 m până la 6,0 m). Audiometria tonală a constatat o durată de conductibilitate aeriană de 44,0±1,3% (de la 20% până la 60%) şi o durată de conductibilitate osoasă de 81,27±1,7% (de la 50% până la 90%).

Probele cu diapazoane au relevat la toţi pacienţii hipoacuzie mixtă: proba Weber – lateralizare la urechea bolnavă, proba Schwabach – durată prelungită a conductibilităţii osoase, proba Rinne – negativă.

Examenul aparatului vestibular. Probele vestibulare spontane au relevat nistagmus de gradul I la 37 (67,3%) de pacienţi şi lipsa nistagmusului la 18 (32,7%) pacienţi. Proba Romberg era pozitivă la 12 (21,8%) pacienţi, proba braţelor întinse – la 10 (18,2%) pacienţi şi proba indicaţiei – la 4 (7,3%) pacienţi.

EXAMENUL LA 12 LUNI POSTOPERATOR

Acuze. La 12 luni după intervenţia chirurgicală, cefalee acuzau 12 (21,8%) pacienţi, otalgie – 14 (25,5%) pacienţi, hipoacuzie – toţi 55 (100,0%) de pacienţi: hipoacuzie pronunţată – 44 (80,0%) de pacienţi şi hipoacuzie moderată – 11 (20,0%) pacienţi, acufene – 46 (83,6%) de pacienţi: de tonalitate joasă – 43 (93,5%) de pacienţi şi de tonalitate înaltă – 3 (6,5%) pacienţi, greaţă – 12 (21,8%) pacienţi, vertij – 14 (25,5%) pacienţi, slăbiciune generală – 14 (25,5%) pacienţi, otoree – 51 (92,7%) de pacienţi: secreţii cu miros fetid – 36 (70,6%) de pacienţi şi secreţii fără miros fetid – 15 (29,4%) pacienţi, secreţii abundente – 39 (76,5%) de pacienţi şi secreţii în cantitate moderată – 12 (23,5%) pacienţi (*fig. 42*).

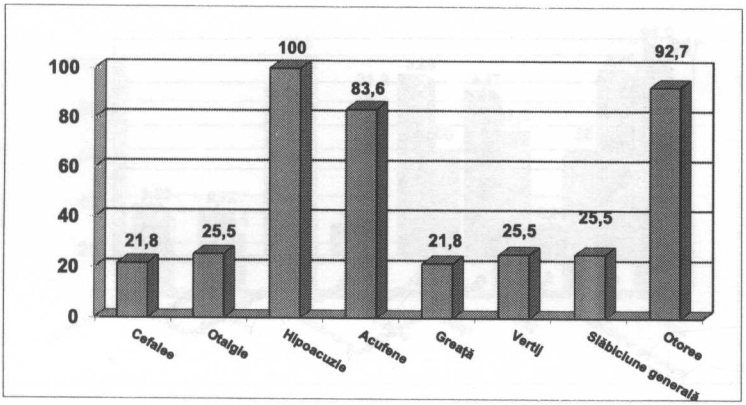

Fig. 42. Frecvenţa acuzelor (%) la pacienţii cu revizie chirurgicală a cavităţii de evidare şi reconstrucţie prin metoda cunoscută la 12 luni postoperator.

Examenul obiectiv. Starea generală a pacienţilor la 12 luni postoperator era satisfăcătoare în 52 (94,5%) de cazuri şi de gravitate medie în 3 (5,5%) cazuri.

Examenul otoscopic. După intervenţia chirurgicală, îngustare a CAE prezentau 9 (16,4%) pacienţi, eliminări patologice (otoree) – 46 (83,6%) de pacienţi: abundente – 26 (56,5%) de pacienţi, moderate – 17 (37,0%) pacienţi şi nesemnificative – 3 (6,5%) pacienţi, cu miros fetid – 27 (58,7%) de pacienţi şi fără miros fetid – 19 (41,3%) pacienţi. În funcţie de caracter, secreţiile patologice aveau as-

pect sangvinolent în 26 (56,5%) de cazuri, erau seroase – în 12 (26,1%) cazuri, mucoase – în 5 (10,9%) cazuri și mucopurulente – în 29 (63,0%) de cazuri.

La examenul obiectiv, pielea CAE se prezenta inflamată la 42 (76,4%) de pacienți. Peretele posterosuperior al CAE lipsea în 38 (69,1%) de cazuri, era prolabat în 7 (12,7%) cazuri și retractat în 10 (18,2%) cazuri. Membrana neotimpanică lipsea în 42 (76,4%) de cazuri, se prezenta cu perforație în 8 (14,5%) cazuri și era intactă în 5 (9,1%) cazuri. Colesteatom prezentau 9 (16,1%) pacienți, granulații – 17 (30,4%) pacienți și aderențe – 37 (66,1%) de pacienți.

Starea cavității de evidare. Cavitatea de evidare era largă la 45 (81,8%) de pacienți și mică la 10 (18,2%) pacienți. Epidermita descuamantă a fost depistată la 47 (85,5%) de pacienți, mucozita – la 49 (89,1%) de pacienți, microchisturi – la 5 (9,1%) pacienți, granulații și polipi – la 40 (72,7%) de pacienți, colesteatom – la 11 (20,0%) pacienți, aderențe și buzunare de retracție – la 44 (80,0%) de pacienți (*fig. 43*).

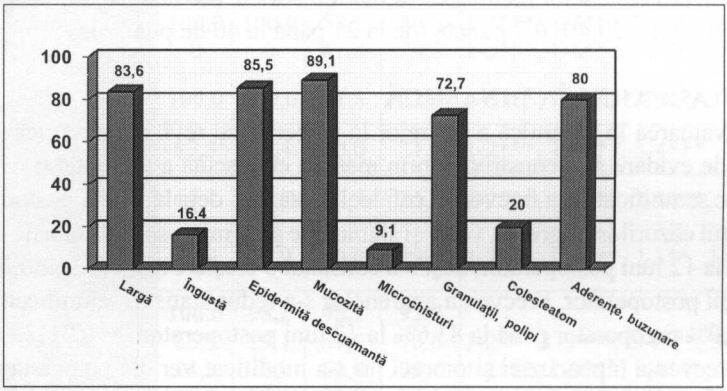

Fig. 43. Starea cavității mastoidiene (%) la pacienții cu revizie chirurgicală a cavității de evidare și reconstrucție prin metoda cunoscută la 12 luni postoperator.

Examenul funcției auditive. Acumetria fonică a relevat percepția vocii în șoaptă la 2,78±0,09 m (de la 1,5 m până la 5,0 m) și percepția vocii conversate la 5,44±0,1 m (de la 3,0 m până la 6,0 m). Audiometria tonală a constatat o durată de conductibilitate aeriană de 44,36±1,4% (de la 20% până la 70%) și o durată de conductibilitate osoasă de 80,73±1,7% (de la 50% până la 90%).

Acumetria instrumentală a relevat la toți pacienții hipoacuzie mixtă: proba Weber – lateralizare la urechea bolnavă în 54 (98,2%) de cazuri, proba Schwabach – durată prelungită a conductibilității osoase în 54 (98,2%) de cazuri, proba Rinne – negativă în toate 55 (100,0%) de cazuri.

Examenul aparatului vestibular. Probele vestibulare spontane au relevat nistagmus de gradul I la 8 (14,5%) pacienți și lipsa nistagmusului la 47 (85,5%) de pacienți. Proba Romberg – pozitivă la 6 (10,9%) pacienți, proba brațelor întinse – pozitivă la 3 (5,5%) pacienți și proba indicației – pozitivă la 1 (1,8%) pacient.

Evaluarea subiectivă a calității vieții. În lotul de pacienți cu revizie chirurgicală a cavității de evidare și reconstrucție prin metoda cunoscută am obținut următoarele valori medii ale scorurilor scalei Likert-CES la etapa preoperatorie: subscala de limitare/restricționare a activităților – 4,02±0,1 puncte (de la 3 până la 5 puncte), subscala de simptome – 10,84±0,3 puncte (de la 7 până la 14 puncte), subscala utilizării resurselor medicale – 4,04±0,1 puncte (de la 3 până la 5 puncte) și scorul total – 18,89±0,3 puncte (de la 14 până la 22 de puncte).

După intervenția chirurgicală, acești parametri au crescut: subscala de limitare/restricționare a activităților – 6,07±0,1 puncte (de la 3 până la 8 puncte), subscala de simptome – 15,25±0,4 puncte (de la 10 până la 22 de puncte), subscala utilizării resurselor medicale – 8,05±0,3 puncte (de la 4 până la 12 puncte) și scorul total – 29,40±0,7 puncte (de la 21 până la 40 de puncte).

EVALUAREA ÎN DINAMICĂ

Evaluarea în dinamică a acuzelor la pacienții cu revizie chirurgicală a cavității de evidare și reconstrucție prin metoda cunoscută a constatat o reducere statistic semnificativă a frecvenței cefaleei și otalgiei deja la 1 lună postoperator. Numărul cazurilor de greață, vertij și slăbiciune generală a scăzut statistic semnificativ la 12 luni postoperator, deși s-a constatat o creștere statistic semnificativă la 6 luni postoperator. Frecvența acufenelor s-a redus statistic semnificativ – de la 100,0% preoperator până la 83,6% la 12 luni postoperator ($p<0,01$) (*tab. 1*).

Frecvența hipoacuziei și otoreei nu s-a modificat veridic pe parcursul perioadei de evaluare, deși la 12 luni postoperator a scăzut statistic semnificativ frecvența hipoacuziei pronunțate – de la 100,0% preoperator până la 80,0% la 12 luni postoperator ($p<0,001$) și a otoreei moderate – de la 60,0% preoperator până la 23,5% la 12 luni postoperator ($p<0,001$), a crescut statistic semnificativ frecvența hipoacuziei moderate – de la 0% preoperator până la 20,0% la 12 luni postoperator ($p<0,001$) și a otoreei abundente – de la 40,0% preoperator până la 76,5% la 12 luni postoperator ($p<0,001$).

Tabelul 1

Evaluarea în dinamică a acuzelor (%) la pacienții cu revizie chirurgicală a cavității de evidare și reconstrucție prin metoda cunoscută

Acuzele	Perioada de evaluare				p
	Preoperator	La 1 lună postoperator	La 6 luni postoperator	La 12 luni postoperator	
Cefalee	45,5	32,7	21,8	21,8	1-2***, 1-3***, 1-4***
Otalgie	43,6	30,9	23,6	25,5	1-2***, 1-3***, 1-4***
Hipoacuzie:	**100,0**	**100,0**	**100,0**	**100,0**	
- pronunțată	100,0	100,0	58,2	80,0	1-3***, 1-4***,2-3***, 2-4***
- moderată	0	0	41,8	20,0	1-3***, 1-4***,2-3***, 2-4***
Acufene	100,0	100,0	81,8	83,6	1-3***, 1-4**, 2-3***, 2-4**
Greață	67,3	36,4	60,0	21,8	1-2***, 1-4***, 3-4***
Vertij	69,1	25,5	67,3	25,5	1-2***, 1-4***, 2-3***, 3-4***
Slăbiciune generală	70,9	30,9	60,0	25,5	1-2***, 1-4***, 2-3**, 3-4***
Otoree:	**100,0**	**98,2**	**98,2**	**92,7**	
- cu miros fetid	85,5	29,1	37,0	70,6	1-2***,1-3***, 2-4***, 3-4***
- fără miros fetid	14,5	70,9	63,0	29,4	1-2***, 1-3***, 2-4***, 3-4***
- abundentă	40,0	29,1	53,7	76,5	1-4***, 2-3**, 2-4***, 3-4*
- moderată	60,0	70,9	42,6	23,5	1-4***, 2-3**, 2-4***, 3-4*
- nesemnificativă	0	0	3,7	0	

Diferență statistic semnificativă: ** – p<0,01; *** – p<0,001.

Examenul obiectiv a confirmat ameliorarea stării generale de sănătate a pacienților: frecvența stării de gravitate medie a scăzut statistic semnificativ – de la 25,5% preoperator până la 5,5% la 12 luni postoperator (p<0,01), iar frecvența stării satisfăcătoare a pacienților a crescut statistic semnificativ – de la 74,5% preoperator până la 94,5% la 12 luni postoperator (p<0,01) (*fig. 44*).

Așadar, evaluarea în dinamică a acuzelor la pacienții cu revizie chirurgi-

cală a cavităţii de evidare şi reconstrucţie prin metoda cunoscută a constatat o reducere statistic semnificativă a acuzelor la 12 luni postoperator (cefalee, otalgie, acufene, greaţă, vertij şi slăbiciune generală). Deşi frecvenţa hipoacuziei şi otoreei nu s-a modificat veridic pe parcursul perioadei de evaluare, s-a constatat o scădere autentică a frecvenţei hipoacuziei pronunţate şi otoreei moderate şi o creştere veridică a frecvenţei hipoacuziei moderate şi otoreei abundente.

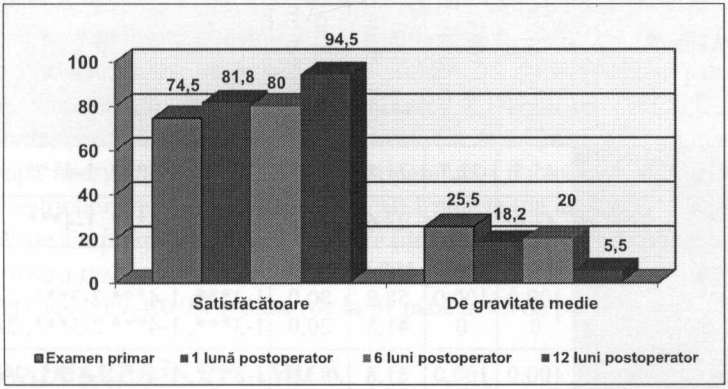

Fig. 44. Evaluarea în dinamică a stării generale a pacienţilor (%) cu revizie hirurgicală a cavităţii de evidare şi reconstrucţie prin metoda cunoscută.

Examenul otoscopic în sublotul 2 de pacienţi a relevat o creştere semnificativă a cazurilor de corijare a CAE îngust, lipsa peretelui posterosuperior, lipsa sau perforaţia totală a membranei neotimpanice.

Frecvenţa otoreei, în general, s-a redus statistic semnificativ – de la 100,0% preoperator până la 83,6% la 12 luni postoperator ($p<0,01$). În plus, s-a redus statistic semnificativ frecvenţa otoreei moderate – de la 72,7% preoperator până la 37,0% la 12 luni postoperator ($p<0,01$), otoreei mucopurulente – de la 85,5% preoperator până la 63,0% la 12 luni postoperator ($p<0,01$) şi otoreei purulente – de la 14,5% preoperator până la 0% la 12 luni postoperator ($p<0,01$), s-a majorat statistic semnificativ frecvenţa otoreei cu miros fetid – de la 41,8% preoperator până la 58,7% la 12 luni postoperator ($p<0,01$), otoreei abundente – de la 27,3% preoperator până la 56,5% la 12 luni postoperator ($p<0,01$) şi otoreei seroase – de la 0% preoperator până la 26,1% la 12 luni postoperator ($p<0,001$) (*tab. 2*).

A scăzut statistic semnificativ frecvenţa granulaţiilor – de la 100,0% preoperator până la 30,4% la 12 luni postoperator ($p<0,001$) şi a colesteatomului – de la 100,0% preoperator până la 16,1% la 12 luni postoperator ($p<0,001$).

Tabelul 2

Evaluarea în dinamică a rezultatelor examenului otoscopic (%) la pacienții cu revizie chirurgicală a cavității de evidare și reconstrucție prin metoda cunoscută

Examenul otoscopic	Perioada de evaluare				p
	Preoperator	La 1 lună postoperator	La 6 luni postoperator	La 12 luni postoperator	
Otoree:	100,0	100,0	96,4	83,6	1-4**, 2-4**
- cu miros fetid	41,8	30,9	22,6	58,7	1-4***, 2-4**, 3-4***
- fără miros fetid	58,2	69,1	77,4	41,3	2-4**, 3-4***
- abundentă	27,3	25,5	47,2	56,5	1-4**, 2-4***
- moderată	72,7	74,5	52,8	37,0	1-4**, 2-4***
- nesemnificativă	0	0	0	6,5	
- seroasă	0	49,1	15,1	26,1	1-2***, 1-3**, 1-4***, 2-3***
- mucoasă	0	0	9,4	10,9	
- mucopurulentă	85,5	23,6	67,9	63,0	1-2***, 1-4**, 2-3***, 2-4***
- purulentă	14,5	27,3	7,5	0	1-4**, 2-3**, 2-4***
- sangvinolentă	32,7	29,1	15,1	56,5	2-4**, 3-4***
Granulații	100,0	30,4	30,4	30,4	1-2***, 1-3***, 1-4***
Colesteatom	100,0	16,1	16,1	16,1	1-2***, 1-3***, 1-4***

Diferență statistic semnificativă: ** – p<0,01; *** – p<0,001.

Evaluarea în dinamică a stării cavității de evidare a constatat formarea, în 4/5 din cazuri, a unei cavități largi. A scăzut statistic semnificativ frecvența în dinamică a epidermitei descuamante – de la 100,0% preoperator până la 85,5% la 12 luni postoperator (p<0,01), a microchisturilor – de la 32,7% preoperator până la 9,1% la 12 luni postoperator (p<0,001) și a colesteatomului – de la 85,5% preoperator până la 20,0% la 12 luni postoperator (p<0,001) (*tab. 3*).

Frecvența membranei neotimpanice intacte a scăzut statistic semnificativ la 6 luni postoperator – de la 34,5% la 1 lună postoperator până la 7,3% (p<0,001) și la 12 luni postoperator – de la 34,5% la 1 lună postoperator până la 9,1% (p<0,001). Frecvența lipsei MT a crescut statistic semnificativ – de la 52,7% la 1 lună postoperator până la 76,4% la 12 luni postoperator (p<0,001).

Deci, evaluarea în dinamică a stării cavității de evidare a constatat formarea în 80,0% din cazuri a unei cavități largi, reducerea statistic semnificativă a frecvenței epidermitei descuamante, microchisturilor și colesteatomului.

Tabelul 3

Evaluarea în dinamică a stării cavității mastoidiene (%) la pacienții cu revizie chirurgicală a cavității de evidare și reconstrucție prin metoda cunoscută

Starea cavității de evidare	Perioada de evaluare				p
	Preoperator	La 1 lună postoperator	La 6 luni postoperator	La 12 luni postoperator	
Îngustă	20,0	23,6	14,5	18,2	
Largă	80,0	76,4	85,5	81,8	
Tip bisac	23,6	0	0	0	
Epidermită descuamantă	100,0	54,5	76,4	85,5	1-2***, 1-3***, 1-4**, 2-4***
Mucozită	78,2	47,3	83,6	89,1	1-2***, 2-3***, 2-4***
Microchisturi	32,7	18,2	14,5	9,1	1-3**, 1-4***
Granulații și polipi	90,9	21,8	80,0	72,7	1-2***, 2-3***, 2-4***
Colesteatom	85,5	16,4	21,8	20,0	1-2***, 1-3***, 1-4***
Aderențe și buzunare de retracție	81,8	12,7	23,6	80,0	1-2***, 1-3***, 2-4***, 3-4***
Membrană neotimpanică intactă	-	34,5	7,3	9,1	1-2***, 1-3***
Membrană neotimpanică perforată	-	12,7	47,3	14,5	1-2***, 2-3***
Lipsa membranei neotimpanice	-	52,7	45,5	76,4	1-3**, 2-3***

Diferență statistic semnificativă: ** – p<0,01; *** – p<0,001.

Tabelul 4

Evaluarea în dinamică a funcției auditive (X±ES), funcției aparatului vestibular (%) și a calității vieții (X±ES) la pacienții cu revizie chirurgicală a cavității de evidare și reconstrucție prin metoda cunoscută

Parametrii	Perioada de evaluare				p
	Preoperator	La 1 lună postoperator	La 6 luni postoperator	La 12 luni postoperator	
Examenul funcției auditive – audiometria fonică (m)					
Percepția vocii în șoaptă	2,66±0,09	2,70±0,1	2,8±0,1	2,78±0,09	
Percepția vocii conversate	5,48±0,1	4,89±0,1	5,37±0,1	5,44±0,1	1-2***
Examenul funcției auditive – audiometria tonală (%)					
Conductibilitatea aeriană	41,91±1,6	46,0±1,7	44,0±1,3	44,36±1,4	
Conductibilitatea osoasă	73,64±1,9	78,18±1,6	81,27±1,7	80,73±1,7	1-3**, 1-4**
Examenul aparatului vestibular (%)					
Nistagmus: - de gradul I - de gradul II - lipsește	89,1 80,0 9,1 10,9	78,2 78,2 0 21,8	67,3 67,3 0 32,7	14,5 14,5 0 85,5	1-3**, 1-4***, 2-4***, 3-4*** 1-4***, 2-4***, 3-4*** 1-3**, 1-4***, 2-4***, 3-4***
Proba Romberg pozitivă	34,5	20,0	21,8	10,9	1-4**
Proba brațelor întinse pozitivă	30,9	20,0	18,2	5,5	1-4***
Evaluarea subiectivă a calității vieții (puncte)					
Limitarea/restricționarea activităților	4,02±0,1	-	-	6,07±0,1	1-4***
Simptome	10,84±0,3	-	-	15,25±0,4	1-4***
Utilizarea resurselor medicale	4,04±0,1	-	-	8,05±0,3	1-4***
Scorul total	18,89±0,3	-	-	29,40±0,7	1-4***

Diferență statistic semnificativă: ** – p<0,01; *** – p<0,001.

Examenul audiometric nu a constatat în dinamică diferenţe statistic semnificative ale percepţiei vocii în şoaptă, percepţiei vocii conversate şi duratei de conductibilitate aeriană, însă durata de conductibilitate osoasă a crescut statistic semnificativ – de la 73,64±1,9 m preoperator până la 80,73±1,7 m la 12 luni postoperator (p<0,001) (*tab. 4*).

Probele cu diapazoane au relevat la toţi pacienţii, la toate etapele de evaluare, hipoacuzie mixtă: proba Weber – lateralizare la urechea bolnavă, proba Schwabach – durată prelungită a conductibilităţii osoase, proba Rinne – negativă.

Examenul aparatului vestibular a evidenţiat reducerea statistic semnificativă a frecvenţei nistagmusului – de la 89,1% preoperator până la 14,5% la 12 luni postoperator (p<0,001), inclusiv a nistagmusului de gradul I – de la 80,0% preoperator până la 14,5% la 12 luni postoperator (p<0,001), şi creşterea statistic semnificativă a numărului de pacienţi care nu prezentau nistagmus – de la 10,9% preoperator până la 85,5% la 12 luni postoperator (p<0,001). A scăzut statistic semnificativ frecvenţa probei Romberg pozitivă – de la 34,5% preoperator până la 10,9% la 12 luni postoperator (p<0,01) şi probei braţelor întinse pozitivă – de la 30,9% preoperator până la 5,5% la 12 luni postoperator (p<0,001).

După revizia chirurgicală a cavităţii de evidare şi reconstrucţia prin metoda cunoscută s-a ameliorat calitatea vieţii, evaluată subiectiv cu utilizarea scalei Likert-CES. Au crescut statistic semnificativ scorurile subscalei de limitare/restricţionare a activităţilor – de la 4,02±0,1 puncte preoperator până la 6,07±0,1 puncte la 12 luni postoperator (p<0,001), subscalei de simptome – de la 10,84±0,3 puncte preoperator până la 15,25±0,4 puncte la 12 luni postoperator (p<0,001), subscalei utilizării resurselor medicale – de la 4,04±0,1 puncte preoperator până la 8,05±0,3 puncte la 12 luni postoperator (p<0,001) şi scorul total – de la 18,89±0,3 puncte preoperator până la 29,40±0,7 puncte la 12 luni postoperator (p<0,001).

Aşadar, examenul funcţiei auditive la pacienţii cu revizie chirurgicală a cavităţii de evidare şi reconstrucţie prin metoda cunoscută la 12 luni postoperator a constatat persistenţa rezultatelor probelor audiometriei fonice şi audiometriei tonale, ameliorarea semnificativă a datelor estimării aparatului vestibular şi evaluării subiective a calităţii vieţii.

• **Sublotul de pacienţi cu revizie chirurgicală a cavităţii de evidare şi reconstrucţie prin metoda elaborată (meatotimpanoplastia cu utilizarea autogrefei de AOMF asociată cu fascie temporală şi obliterare mastoidiană cu lambou musculo-periostal pediculat)**

EXAMENUL PREOPERATOR

Date generale. Sublotul de pacienţi cu revizie chirurgicală a cavităţii de evidare şi reconstrucţie prin metoda elaborată (sublotul 3) a fost constituit din 59 de pacienţi: 30 (50,8%) de femei şi 29 (49,2%) de bărbaţi, cu vârsta medie de 40,44±1,3 ani (de la 18 până la 61 de ani).

În funcţie de profesie, pacienţii au fost repartizaţi în modul următor: agricultori – 20 (33,9%), oameni de afaceri – 11 (18,6%), muncitori – 16 (27,1%), intelectuali – 5 (8,5%), studenţi/elevi – 2 (3,4%), persoane care nu activau în câmpul muncii – 5 (8,5%).

Din mediul urban proveneau 28 (47,5%) de pacienţi şi din mediul rural – 31 (32,5%) de pacienţi.

Factorii de risc. Tabagismul a fost confirmat la 22 (37,3%) de pacienţi, consumul de alcool – la 17 (28,8%) pacienţi, iar consumul de droguri nu a fost menţionat.

Maladii concomitente. În sublotul 3 de pacienţi au fost constatate următoarele maladii concomitente: neurologice/neurochirurgicale – în 9 (15,3%) cazuri, oftalmologice – în 11 (8,6%) cazuri, bronhopulmonare – în 25 (42,4%) de cazuri, cardiovasculare – în 33 (55,9%) de cazuri, digestive – în 33 (55,9%) de cazuri, urogenitale – în 15 (25,4%) cazuri, endocrine – în 9 (15,3%) cazuri, osteoarticulare – în 8 (13,6%) cazuri. Afecţiuni oncologice, infecţioase şi hematologice nu au fost consemnate (*fig. 45*).

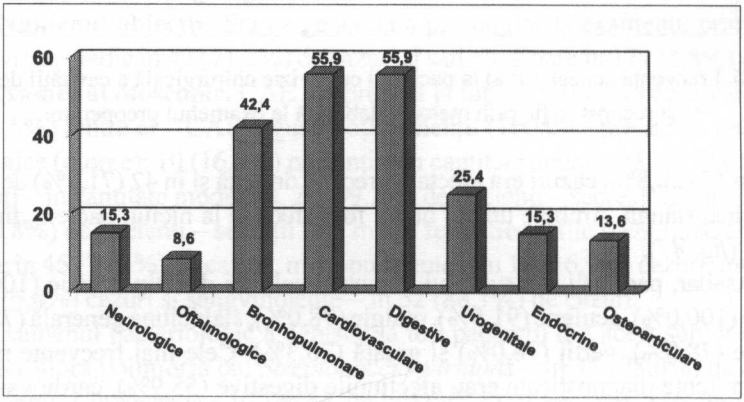

Fig. 45. Frecvenţa maladiilor concomitente (%) la pacienţii cu revizie chirurgicală a cavităţii de evidare şi reconstrucţie prin metoda elaborată la examenul preoperator.

Acuze. La examenul preoperator, 46 (78,0%) de pacienţi acuzau cefalee,

46 (78,0%) de pacienţi – otalgie, toţi 59 (100,0%) de pacienţi – hipoacuzie: 54 (91,5%) de pacienţi – hipoacuzie pronunţată şi 5 (8,5%) pacienţi – hipoacuzie moderată, 54 (91,5%) de pacienţi – acufene: 49 (90,7%) de pacienţi – de tonalitate joasă şi 5 (9,3%) pacienţi – de tonalitate înaltă, 45 (76,3%) de pacienţi – greaţă, 46 (78,0%) de pacienţi – vertij, 46 (78,0%) de pacienţi – slăbiciune generală, toţi 59 (100,0%) de pacienţi – otoree: 14 (23,7%) pacienţi – în cantitate abundentă şi 45 (76,3%) de pacienţi – în cantitate moderată, 55 (93,2%) de pacienţi – cu secreţii cu miros fetid şi 4 (6,8%) pacienţi – cu secreţii fără miros fetid (*fig. 46*).

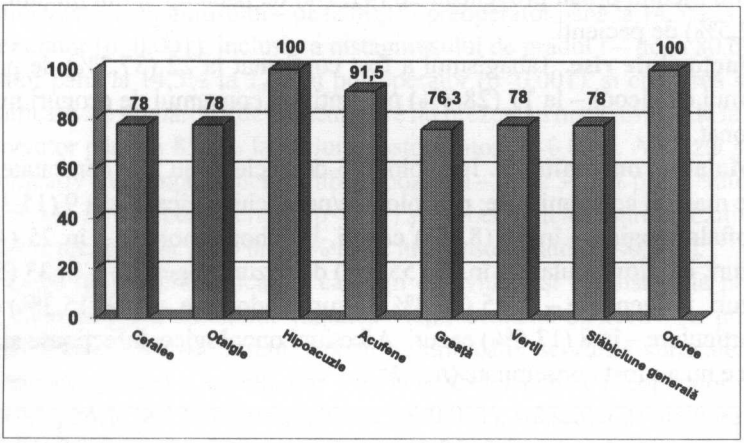

Fig. 46. Frecvenţa acuzelor (%) la pacienţii cu revizie chirurgicală a cavităţii de evidare şi reconstrucţie prin metoda elaborată la examenul preoperator.

În 17 (28,8%) cazuri era afectată urechea dreaptă şi în 42 (71,2%) de cazuri – urechea stângă. Ambele urechi nu au fost afectate la niciun pacient din acest sublot (*fig. 47*).

Aşadar, pacienţii din sublotul 3 acuzau cel mai des hipoacuzie (100,0%), otoree (100,0%), acufene (91,5%), otalgie (78,0%), slăbiciune generală (78,0%), cefalee (78,0%), vertij (78,0%) şi greaţă (76,3%). Cele mai frecvente maladii concomitente diagnosticate erau afecţiunile digestive (55,9%), cardiovasculare (55,9%) şi bronhopulmonare (42,4%).

Anamneza bolii. Durata bolii a constituit în medie 13,66±0,7 ani (de la 5 până la 35 de ani). Toţi cei 59 (100,0%) de pacienţi au fost supuşi în antecedente tratamentului chirurgical prin ETMT.

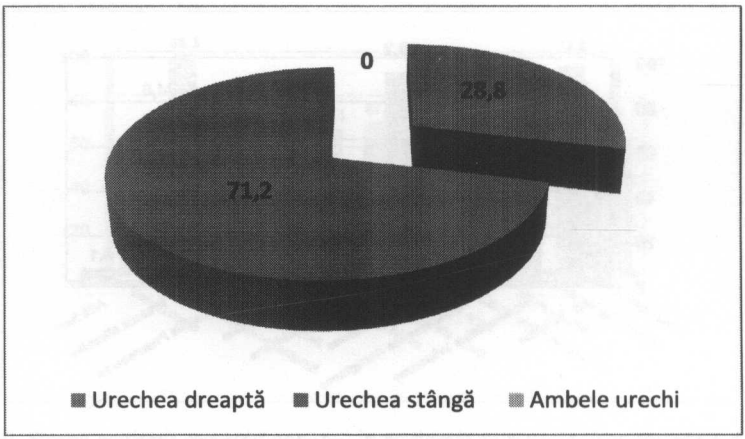

Fig. 47. Repartizarea pacienților (%) cu revizie chirurgicală a cavității de evidare și reconstrucție prin metoda elaborată în funcție de urechea afectată la examenul preoperator.

Valoarea medie a perioadei de la ultima intervenție chirurgicală a alcătuit 4,98±0,3 ani (de la 2 până la 12 ani), iar valoarea medie a perioadei de la ultima intervenție chirurgicală până la reacutizarea procesului – 1,7±0,1 ani (de la 0,5 până la 5 ani).

După intervenția chirurgicală, 44 (74,6%) de pacienți au fost supravegheați de medicul otorinolaringolog.

Examenul obiectiv. Starea generală a pacienților la examenul primar era de gravitate medie în 42 (71,2%) de cazuri și satisfăcătoare în 17 (28,8%) cazuri.

Examenul otoscopic. CAE era prezent la toți 59 (100,0%) de pacienți, iar la 5 (8,5%) dintre ei – CAE îngust. Toți pacienții (100,0%) prezentau eliminări patologice (otoree): 10 (16,9%) pacienți – în cantitate abundentă, 49 (83,1%) de pacienți – în cantitate moderată, 29 (49,2%) de pacienți – secreții cu miros fetid, 30 (50,8%) de pacienți – secreții fără miros fetid. Secrețiile patologice erau purulente în 45 (76,3%) de cazuri, mucopurulente – în 10 (16,9%) cazuri, mucoase – în 4 (6,8%) cazuri și sangvinolente – în 52 (88,1%) de cazuri.

Examenul bacteriologic a depistat la toți pacienții din acest sublot de studiu microfloră polimorfă cu: *Streptococcus viridans* – în 46 (78,0%) de cazuri, *Haemophilus influenzae* – în 14 (23,7%) cazuri, *Pseudomonas aeruginosa* – în 9 (15,3%) cazuri, *Staphylococcus aureus* – în 55 (93,2%) de cazuri, *Candida albicans* – în 12 (20,3%) cazuri, *Aspergillus* – în 5 (8,5%) cazuri, *Klebsiella pneumoniae* – în 6 (10,2%) cazuri, *Proteus mirabilis* – în 44 (74,6%) de cazuri și altă floră – în 3 (5,1%) cazuri (*fig. 48*).

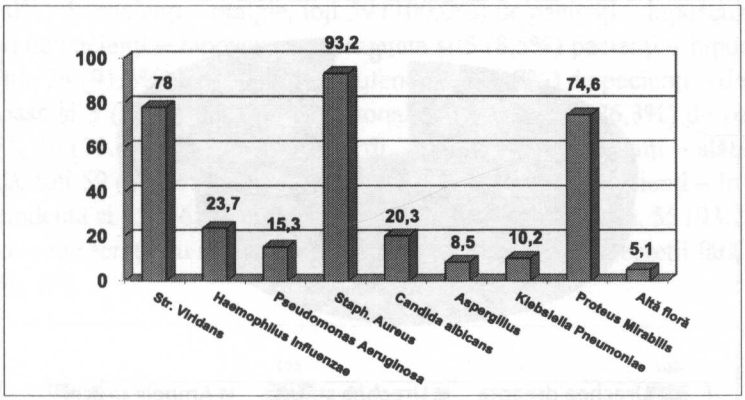

Fig. 48. Microflora secreţiilor patologice din urechea afectată (%) la pacienţii cu revizie chirurgicală a cavităţii de evidare şi reconstrucţie prin metoda elaborată la examenul preoperator.

La examenul obiectiv, pielea CAE era inflamată la 17 (28,8%) pacienţi şi normală la 42 (71,2%) de pacienţi. Peretele posterosuperior lipsea la toţi 59 (100,0%) de pacienţi. În toate cazurile, MT se prezenta cu perforaţie marginală, localizată la nivelul *pars tensa* şi *pars flacida*. La 42 (71,2%) de pacienţi, perforaţia era subtotală, la 17 (28,8%) pacienţi – totală.

Pungi de retracţie erau prezente în 2 (3,4%) cazuri, aderenţe în căsuţa timpanică – în 8 (13,6%) cazuri şi polipi – în 13 (22,0%) cazuri. Mucoasa cavităţii timpanice era hiperemiată şi edemaţiată la 54 (91,5%) de pacienţi şi edemaţiată la 5 (8,5%) pacienţi. Conţinutul patologic al cavităţii timpanice era purulent în 49 (83,1%) de cazuri şi mucopurulent în 10 (16,9%) cazuri. Granulaţii, distrucţia peretelui atical şi lanţului osicular prezentau toţi 59 (100,0%) de pacienţi, iar colesteatom – 23 (39,0%) de pacienţi. Lanţul osicular era parţial distrus la 32 (54,2%) de pacienţi şi complet distrus la 27 (45,8%) de pacienţi.

Starea cavităţii de evidare. Cavitatea de evidare era largă în 21 (35,6%) de cazuri, de volum mic în 38 (64,4%) de cazuri şi de tip bisac în 38 (64,4%) de cazuri. Masiv facial înalt prezentau 40 (67,8%) de pacienţi, resturi ale peretelui atical – 40 (67,8%) de pacienţi, resturi ale MT – 42 (71,2%) de pacienţi, resturi ale osişoarelor auditive – 49 (83,1%) de pacienţi.

Epidermita descuamantă a fost depistată la 58 (98,3%) de pacienţi, mucozită – la 48 (81,4%) de pacienţi, microchisturi – la 40 (67,8%) de pacienţi, granulaţii şi polipi – la 55 (93,2%) de pacienţi, colesteatom – la 30 (50,8%) de pacienţi, aderenţe şi buzunare de retracţie – la 35 (59,3%) de pacienţi (*fig. 49*).

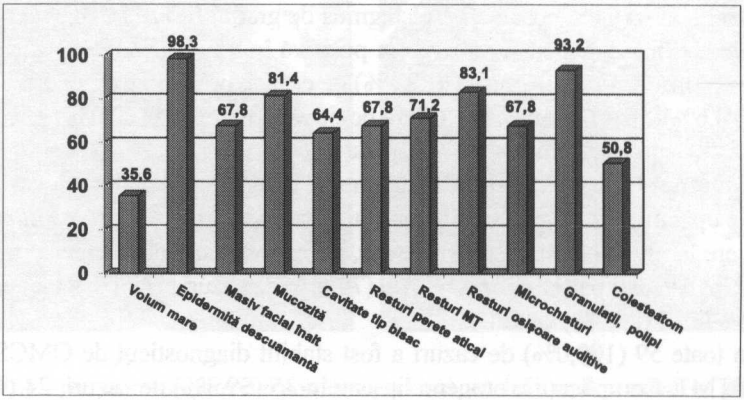

Fig. 49. Starea cavităţii mastoidiene (%) la pacienţii cu revizie chirurgicală a cavităţii de evidare şi reconstrucţie prin metoda elaborată la examenul preoperator.

Examenul permeabilităţii tubului auditiv. Examenul permeabilităţii tubului auditiv a constatat permeabilitate de gradul I la 6 (10,2%) pacienţi, permeabilitate de gradul II – la 8 (13,6%) pacienţi, permeabilitate de gradul III – la 34 (57,6%) de pacienţi, permeabilitate de gradul IV – la 8 (13,6%) pacienţi şi impermeabilitate – la 3 (5,1%) pacienţi.

Examenul funcţiei auditive. Acumetria fonică a relevat percepţia vocii în şoaptă la 1,95±0,08 m (de la 1 m până la 4 m) şi percepţia vocii conversate la 4,24±0,09 m (de la 3 m până la 6 m).

Audiometria tonală a constatat o durată de conductibilitate aeriană de 49,41±1,1% (de la 30% până la 70%) şi o durată de conductibilitate osoasă de 84,41±1,0% (de la 70% până la 100%).

Investigaţiile efectuate au relevat la 53 (89,8%) de pacienţi hipoacuzie mixtă, la 5 (8,5%) pacienţi – hipoacuzie de transmisie şi la 1 (1,7%) pacient – hipoacuzie de percepţie. Probele cu diapazoane au constatat următoarele: proba Weber – lateralizare la urechea bolnavă, proba Schwabach – durată prelungită a conductibilităţii osoase, proba Rinne a fost negativă, iar impedansmetria nu a constatat răspuns în toate cazurile.

Aşadar, examenul funcţiei auditive prin audiometrie fonică, audiometrie tonală, probele cu diapazoane şi impedansmetrie a constatat la 53 (89,8%) de pacienţi hipoacuzie mixtă, la 5 (8,5%) pacienţi – hipoacuzie de transmisie şi la 1 (1,7%) pacient – hipoacuzie de percepţie.

Examenul aparatului vestibular. Probele vestibulare spontane şi provocate au relevat la 44 (74,6%) de pacienţi din acest sublot de studiu nistagmus

de gradul I, la 4 (6,8%) pacienţi – nistagmus de gradul II, la 11 (18,6%) pacienţi nistagmusul lipsea. Proba Romberg era pozitivă în 42 (71,2%) de cazuri, proba braţelor întinse era pozitivă în 41 (69,5%) de cazuri, proba indicaţiei era pozitivă în 11 (18,6%) cazuri, proba calorică era pozitivă în toate 59 (100,0%) de cazuri şi proba fistulei era pozitivă în 29 (49,2%) de cazuri.

Examenul imagistic prin CT. Examenul imagistic prin CT a relevat în toate cazurile opacifiere la nivelul epitimpanului, opacifiere la nivelul mezotimpanului, opacifiere la nivelul apofizei mastoidiene, defect osos şi lanţ osicular distrus, inclusiv lanţ osicular parţial distrus – în 44 (74,6%) de cazuri şi lanţ osicular complet distrus – în 15 (25,4%) cazuri.

În toate 59 (100,0%) de cazuri a fost stabilit diagnosticul de OMCS, stare după ETMT. Complicaţiile otogene lipseau în 35 (59,3%) de cazuri, 24 (40,7%) de pacienţi prezentau fistulă labirintică.

Protocolul chirurgical. Toţi pacienţii din acest sublot de studiu au fost supuşi tratamentului chirurgical – revizia cavităţii de evidare cu reconstrucţia urechii medii prin metoda elaborată – meatotimpanoplastie cu utilizarea autografei de AOMF asociată cu fascia temporală şi obliterarea mastoidiană cu lambou musculo-periostal pediculat.

Până la revizia cavităţii de evidare, din stratul cortical se frizează fragmentul osos pentru pregătirea autotransplantului OMF. După revizie, cavitatea mastoidiană se tamponează cu Mirocel sau cu meşe din tifon îmbibate cu unguent antibacterian. Plaga rămâne deschisă timp de 3-5 zile (perioadă necesară pentru pregătirea autotransplantului Osteomatrix Forte). Zilnic, se fac pansamente cu revizia microscopică, asanarea şi înlăturarea secreţiilor patologice, tamponarea laxă cu Mirocel sau meşe cu unguent antibacterian a cavităţii postoperatorii. Etapa reconstructivă se efectuează în ziua a 4-a – a 6-a (în funcţie de pregătirea autotransplantului Osteomatrix Forte). Autotransplanturile pregătite dispun de elasticitate şi rezistenţă suficientă pentru a conferi forma şi poziţia necesară la modelarea peretelui posterior al CAE. În plus, oferă posibilitatea de fixare a grefei fasciale pentru reconstrucţia timpanului. Pe marginea transplantului Osteomatrix Forte se fac incizii longitudinale cu adâncimea de 1,5-2 mm. După fixarea grefei fasciale se reconstruieşte peretele posterosuperior al CAE. Fixarea transplantului Osteomatrix Forte se realizează cu utilizarea crestelor superioară şi inferioară pregătite în timpul etapei de asanare (*fig. 50A*). În cavitatea mastoidiană se introduce un tub de dren perforat din policlorvinil cu diametrul de 5 mm, cu obliterarea cavităţii mastoidiene prin plasarea lamboului musculo-periostal pediculat prelevat din regiunea retroauriculară (*fig. 50B*). CAE se tamponează cu Mirocel sau cu meşe de tifon cu unguent antibacterian. Plaga se suturează strat cu strat.

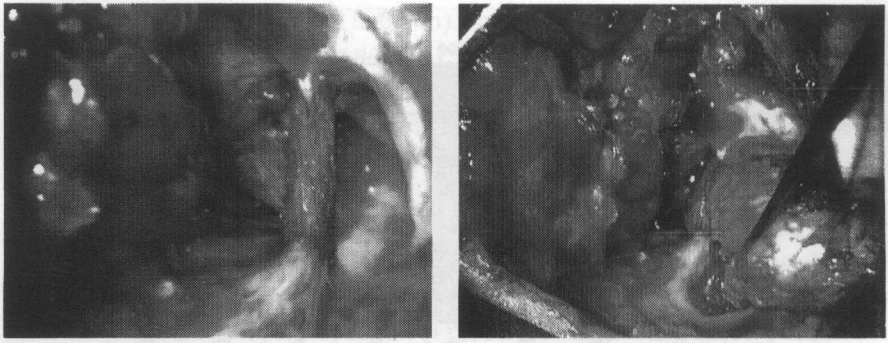

A B

Fig. 50. A – reconstrucţia peretelui posterosuperior al canalului auditiv extern cu grefă de Osteomatrix Forte; B – obliterarea mastoidiană cu lambou musculo-periostal pediculat.

EXAMENUL LA 1 LUNĂ POSTOPERATOR

Acuze. La 1 lună după intervenţia chirurgicală, 15 (25,4%) pacienţi acuzau cefalee, 22 (37,3%) de pacienţi – otalgie, toţi 59 (100,0%) de pacienţi – hipoacuzie: 51 (86,4%) de pacienţi – hipoacuzie pronunţată şi 8 (13,6%) pacienţi – hipoacuzie moderată, toţi 59 (100,0%) de pacienţi – acufene: 49 (83,1%) de pacienţi – de tonalitate joasă şi 10 (16,9%) pacienţi – de tonalitate înaltă, 13 (22,0%) pacienţi – greaţă, 15 (25,4%) pacienţi – vertij, 16 (27,1%) pacienţi – slăbiciune generală, toţi 59 (100,0%) de pacienţi – otoree: 5 (8,5%) pacienţi – în cantitate abundentă, 19 (32,2%) pacienţi – în cantitate moderată şi 35 (59,3%) de pacienţi – în cantitate nesemnificativă, 6 (10,2%) pacienţi – secreţii cu miros fetid şi 53 (89,8%) de pacienţi – secreţii fără miros fetid (*fig. 51*).

Examenul obiectiv. Starea generală a pacienţilor la 1 lună după intervenţia chirurgicală era de gravitate medie în 7 (11,9%) cazuri şi satisfăcătoare în 52 (88,1%) de cazuri.

Examenul otoscopic. CAE îngust prezentau 7 (11,9%) pacienţi. Toţi cei 59 de pacienţi (100,0%) prezentau eliminări patologice (otoree): 6 (10,2%) pacienţi – în cantitate abundentă, 13 (22,0%) pacienţi – în cantitate moderată şi 40 (67,8%) de pacienţi – în cantitate nesemnificativă, 6 (10,2%) pacienţi – secreţii cu miros fetid şi 53 (89,8%) de pacienţi – secreţii fără miros fetid. Secreţiile patologice erau mucopurulente în 2 (3,4%) cazuri, mucoase – în 10 (16,9%) cazuri, seroase – în 47 (79,7%) de cazuri şi sangvinolente – în 8 (13,6%) cazuri.

La examenul obiectiv, peretele posterosuperior era normal la 45 (76,3%) de pacienţi, retractat la 9 (15,3%) pacienţi şi prolabat la 5 (8,5%) pacienţi. MT era intactă în 51 (86,4%) de cazuri, perforată în 7 (11,9%) cazuri şi lipsea în 1 (1,7%) caz. Colesteatom, granulaţii şi aderenţe nu au fost constatate.

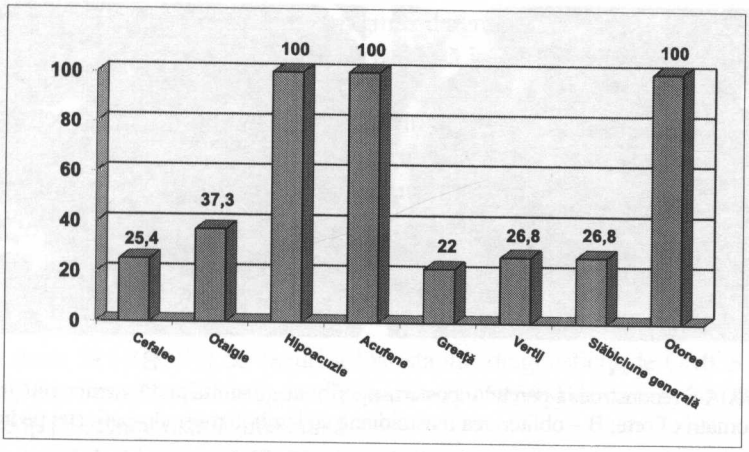

Fig. 51. Frecvența acuzelor (%) la pacienții cu revizie chirurgicală a cavității de evidare și reconstrucție prin metoda elaborată la 1 lună postoperator.

Starea cavității de evidare. Cavitatea de evidare era închisă în toate 59 (100,0%) de cazuri. Epidermita descuamantă a fost depistată la 1 (1,7%) pacient, mucozita – la 1 (1,7%) pacient, iar microchisturi, granulații și polipi, colesteatom, aderențe și buzunare de retracție nu au fost identificate (*fig. 52*).

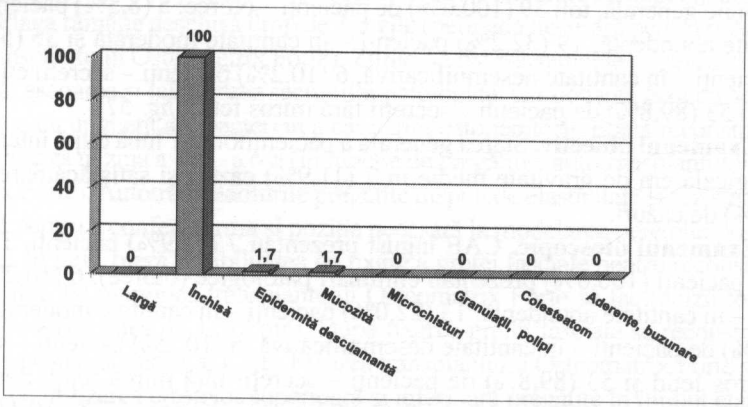

Fig. 52. Starea cavității mastoidiene (%) la pacienții cu revizie chirurgicală a cavității de evidare și reconstrucție prin metoda elaborată la 1 lună postoperator.

Examenul funcției auditive. Acumetria fonică a relevat percepția vocii în șoaptă la 1,96±0,09 m (de la 1,0 m până la 4,0 m) și percepția vocii conversate la

4,34±0,1 m (de la 3,0 m până la 6,0 m). Audiometria tonală a constatat o durată de conductibilitate aeriană de 44,58±1,7% (de la 10% până la 60%) şi o durată de conductibilitate osoasă de 77,29±1,5% (de la 50% până la 100%).

Acumetria instrumentală a relevat la toţi pacienţii: proba Weber – lateralizare la urechea bolnavă, proba Schwabach – durată prelungită a conductibilităţii osoase, proba Rinne – negativă.

Examenul aparatului vestibular. Probele vestibulare spontane au relevat nistagmus de gradul I la 13 (22,0%) pacienţi şi lipsa nistagmusului la 46 (78,0%) de pacienţi. Proba Romberg era pozitivă în 6 (10,2%) cazuri, proba braţelor întinse – în 4 (6,8%) cazuri şi proba indicaţiei – în 3 (5,1%) cazuri.

EXAMENUL LA 6 LUNI POSTOPERATOR

Acuze. La 6 luni după intervenţia chirurgicală, cefalee acuzau 5 (8,5%) pacienţi, otalgie – 4 (6,8%) pacienţi, hipoacuzie – 59 (100,0%) de pacienţi: hipoacuzie pronunţată – 6 (10,2%) pacienţi, hipoacuzie moderată – 30 (50,8%) de pacienţi şi hipoacuzie nesemnificativă – 23 (39,0%) de pacienţi, acufene de tonalitate joasă – 16 (27,1%) pacienţi, greaţă – 10 (16,9%) pacienţi, vertij – 10 (16,9%) pacienţi, slăbiciune generală – 10 (16,9%) pacienţi, otoree – 11 (18,6%) pacienţi: 2 (18,2%) pacienţi – în cantitate abundentă, 7 (63,6%) pacienţi – în cantitate moderată şi 2 (18,2%) pacienţi – în cantitate nesemnificativă, 2 (18,2%) pacienţi – secreţii cu miros fetid şi 9 (81,8%) pacienţi – secreţii fără miros fetid (*fig. 53*).

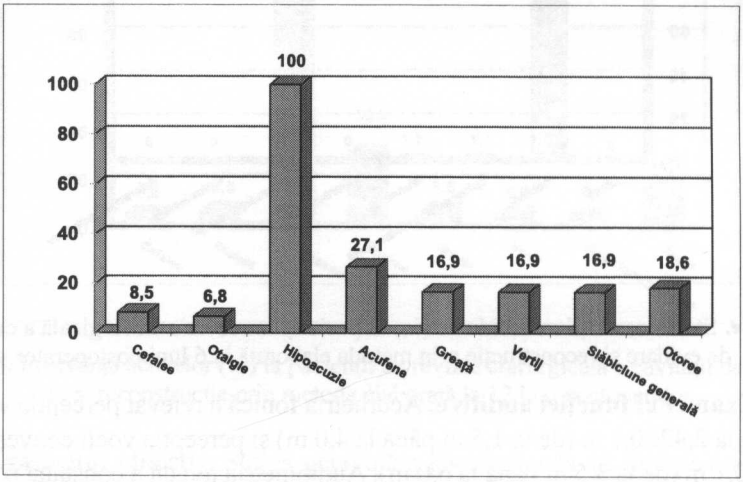

Fig. 53. Frecvenţa acuzelor (%) la pacienţii cu revizie chirurgicală a cavităţii de evidare şi reconstrucţie prin metoda elaborată la 6 luni postoperator.

Examenul obiectiv. Starea generală a pacienților la 6 luni postoperator era satisfăcătoare în 53 (89,8%) de cazuri și de gravitate medie în 6 (10,2%) cazuri.

Examenul otoscopic. După intervenția chirurgicală, îngustarea CAE lipsea în toate 59 (100,0%) de cazuri, eliminări patologice (otoree) prezentau 11 (18,6%) pacienți: 2 (18,2%) pacienți – în cantitate abundentă, 1 (9,1%) pacient – în cantitate moderată și 8 (72,7%) pacienți – în cantitate nesemnificativă, 2 (18,2%) pacienți – secreții cu miros fetid și 9 (81,8%) pacienți – secreții fără miros fetid. Secrețiile patologice erau mucoase în 5 (45,5%) cazuri, seroase în 6 (54,5%) cazuri și sangvinolente în 4 (36,4%) cazuri.

La examenul obiectiv, peretele posterosuperior era normal la 47 (79,7%) de pacienți, retractat la 11 (18,6%) pacienți și lipsea la 1 (1,7%) pacient. Membrana neotimpanică era intactă în 46 (78,0%) de cazuri, perforată în 11 (18,6%) cazuri și lipsea în 2 (3,4%) cazuri. Colesteatom, granulații și aderențe nu au fost constatate.

Starea cavității de evidare. Cavitatea de evidare era închisă la toți 59 (100,0%) de pacienți. Epidermita descuamantă a fost depistată la 1 (1,7%) pacient, mucozita – la 1 (1,7%) pacient, iar microchisturi, granulații și polipi, colesteatom, aderențe și buzunare de retracție nu au fost identificate (*fig. 54*).

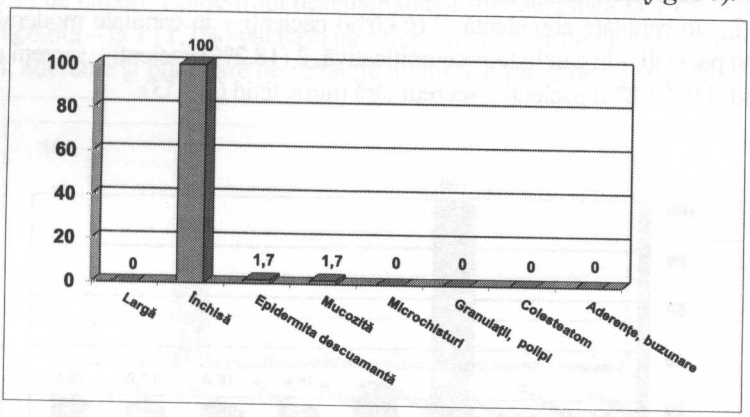

Fig. 54. Starea cavității mastoidiene (%) la pacienții cu revizie chirurgicală a cavității de evidare și reconstrucție prin metoda elaborată la 6 luni postoperator.

Examenul funcției auditive. Acumetria fonică a relevat percepția vocii în șoaptă la 2,42±0,1 m (de la 1,5 m până la 4,0 m) și percepția vocii conversate la 4,60±0,1 m (de la 3,5 m până la 6,0 m). Audiometria tonală a constatat o durată de conductibilitate aeriană de 58,47±0,6% (de la 40% până la 70%) și o durată de conductibilitate osoasă de 87,29±0,9% (de la 60% până la 100%).

Probele cu diapazoane au relevat la toţi pacienţii următoarele modificări: proba Weber – lateralizare la urechea bolnavă, proba Schwabach – durată prelungită a conductibilităţii osoase, proba Rinne – negativă.

Examenul aparatului vestibular. Probele vestibulare spontane au relevat nistagmus de gradul I la 1 (1,7%) pacient şi lipsa nistagmusului la 58 (98,3%) de pacienţi. Proba Romberg era pozitivă în 1 (1,7%) caz, iar proba braţelor întinse şi proba indicaţiei erau negative.

EXAMENUL LA 12 LUNI POSTOPERATOR

Acuze. La 12 luni după intervenţia chirurgicală, cefalee acuzau 4 (6,8%) pacienţi, otalgie – 5 (8,5%) pacienţi, hipoacuzie – toţi 59 (100,0%) de pacienţi: hipoacuzie pronunţată – 13 (22,0%) pacienţi, hipoacuzie moderată – 39 (66,1%) de pacienţi şi hipoacuzie nesemnificativă – 7 (11,9%) pacienţi, acufene – 19 (32,2%) pacienţi: de tonalitate joasă – 17 (89,5%) pacienţi şi de tonalitate înaltă – 2 (10,5%) pacienţi, greaţă – 5 (8,5%) pacienţi, vertij – 4 (6,8%) pacienţi şi slăbiciune generală – 4 (6,8%) pacienţi, otoree – 10 (16,9%) pacienţi: 4 (40,0%) pacienţi – în cantitate moderată şi 6 (60,0%) pacienţi – în cantitate nesemnificativă, 1 (10,0%) pacient – secreţii cu miros fetid şi 9 (90,0%) pacienţi – secreţii fără miros fetid (*fig. 55*).

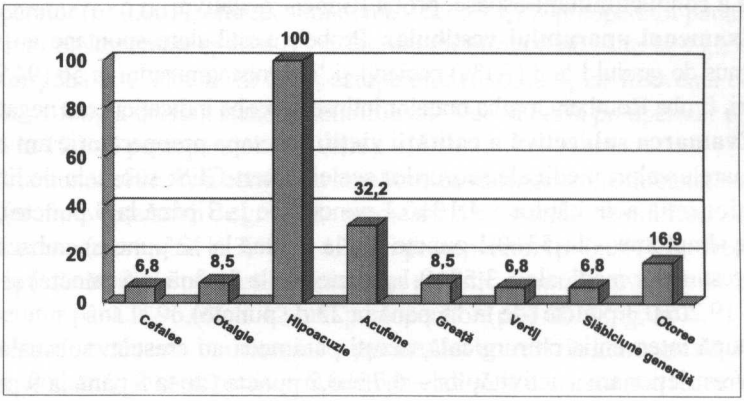

Fig. 55. Frecvenţa acuzelor (%) la pacienţii cu revizie chirurgicală a cavităţii de evidare şi reconstrucţie prin metoda elaborată la 12 luni postoperator.

Examenul obiectiv. Starea generală a pacienţilor la 12 luni postoperator era satisfăcătoare în 57 (96,6%) de cazuri şi de gravitate medie în 2 (3,4%) cazuri.

Examenul otoscopic. La examenul obiectiv, îngustarea CAE lipsea în toate 59 (100,0%) de cazuri, eliminări patologice (otoree) fără miros fetid şi fără secreţii sangvinolente prezentau 8 (13,6%) pacienţi: 3 (37,5%) pacienţi – în cantitate moderată şi 5 (62,5%) pacienţi – în cantitate nesemnificativă. Secreţiile patologice erau mucoase în 2 (25,0%) cazuri şi seroase în 6 (75,0%) cazuri.

Peretele posterosuperior era normal la 51 (86,4%) de pacienţi şi retractat la 8 (13,6%) pacienţi. Membrana neotimpanică era intactă în 45 (76,3%) de cazuri, perforată în 9 (15,3%) cazuri şi lipsea în 5 (8,5%) cazuri. Colesteatom, granulaţii şi aderenţe nu au fost constatate.

Starea cavităţii de evidare. Cavitatea de evidare era închisă la toţi 59 (100,0%) de pacienţi. Epidermită descuamantă, mucozită, microchisturi, granulaţii şi polipi, colesteatom, aderenţe şi buzunare de retracţie nu au fost identificate.

Examenul funcţiei auditive. Acumetria fonică a relevat percepţia vocii în şoaptă la 3,32±0,1 m (de la 1,0 m până la 5,0 m) şi percepţia vocii conversate la 6,24±0,4 m (de la 5,0 m până la 31,0 m). Audiometria tonală a constatat o durată de conductibilitate aeriană de 62,71±1,7% (de la 20% până la 80%) şi o durată de conductibilitate osoasă de 91,53±1,3% (de la 50% până la 100%).

Probele cu diapazoane au relevat la toţi pacienţii următoarele modificări: proba Weber – lateralizare la urechea bolnavă, proba Schwabach – durată prelungită a conductibilităţii osoase, proba Rinne – negativă.

Examenul aparatului vestibular. Probele vestibulare spontane au relevat nistagmus de gradul I la 3 (5,1%) pacienţi şi lipsa nistagmusului la 56 (94,9%) de pacienţi. Proba Romberg, proba braţelor întinse şi proba indicaţiei erau negative.

Evaluarea subiectivă a calităţii vieţii. La etapa preoperatorie am obţinut următoarele valori medii ale scorurilor scalei Likert-CES: subscala de limitare/restricţionare a activităţilor – 4,10±0,1 puncte (de la 3 până la 5 puncte), subscala de simptome – 11,53±0,1 puncte (de la 9 până la 12 puncte), subscala utilizării resurselor medicale – 3,58±0,1 puncte (de la 3 până la 5 puncte) şi scorul total – 19,20±0,3 puncte (de la 15 până la 22 de puncte).

După intervenţia chirurgicală, aceşti parametri au crescut: subscala de limitare/restricţionare a activităţilor – 6,75±0,2 puncte (de la 5 până la 9 puncte), subscala de simptome – 31,17±0,2 puncte (de la 29 până la 33 puncte), subscala utilizării resurselor medicale – 11,14±0,2 puncte (de la 10 până la 14 puncte) şi scorul total – 49,05±0,5 puncte (de la 44 până la 55 de puncte).

EVALUAREA ÎN DINAMICĂ

Evaluarea în dinamică a acuzelor la pacienţii cu revizie chirurgicală a cavităţii de evidare şi reconstrucţie prin metoda elaborată a constatat, deja la 1

lună postoperator, o reducere statistic semnificativă a frecvenţelor cefaleei – de la 78,0% preoperator până la 6,8% la 12 luni postoperator (p<0,001), otalgiei – de la 78,0% preoperator până la 8,5% la 12 luni postoperator (p<0,001), acufenelor – de la 91,5% preoperator până la 32,2% la 12 luni postoperator (p<0,001), greţei – de la 76,3% preoperator până la 8,5% la 12 luni postoperator (p<0,001), vertijului – de la 78,0% preoperator până la 6,8% la 12 luni postoperator (p<0,001) şi slăbiciunii generale – de la 78,0% preoperator până la 6,8% la 12 luni postoperator (p<0,001) (*tab. 5*).

Deşi pe parcursul studiului frecvenţa hipoacuziei nu s-a modificat, s-a relevat o creştere statistic semnificativă a frecvenţei hipoacuziei nesemnificative – de la 0% preoperator până la 11,9% la 12 luni postoperator (p<0,001), a hipoacuziei moderate – de la 8,5% preoperator până la 66,1% la 12 luni postoperator (p<0,001) şi, respectiv, o scădere statistic semnificativă a frecvenţei hipoacuziei pronunţate – de la 91,5% preoperator până la 22,0% la 12 luni postoperator (p<0,001).

Frecvenţa otoreei a scăzut statistic semnificativ la 6 luni postoperator – de la 100,0% preoperator până la 18,6% (p<0,001) şi la 12 luni postoperator – de la 100,0% preoperator până la 16,9% (p<0,001). A scăzut statistic semnificativ frecvenţa otoreei moderate – de la 76,3% preoperator până la 40,0% la 12 luni postoperator (p<0,001), otoreei abundente – de la 23,7% preoperator până la 0% la 12 luni postoperator (p<0,001) şi otoreei cu miros fetid – de la 93,2% preoperator până la 10,0% la 12 luni postoperator (p<0,001), iar frecvenţa otoreei fără miros fetid a crescut statistic semnificativ – de la 6,8% preoperator până la 90,0% la 12 luni postoperator (p<0,001).

Examenul obiectiv a confirmat ameliorarea stării generale de sănătate a pacienţilor: frecvenţa stării de gravitate medie a scăzut statistic semnificativ – de la 71,2% preoperator până la 3,4% la 12 luni postoperator (p<0,001), iar frecvenţa stării satisfăcătoare a pacienţilor a crescut statistic semnificativ – de la 28,8% preoperator până la 96,6% la 12 luni postoperator (p<0,001) (*fig. 56*).

Aşadar, evaluarea în dinamică a pacienţilor cu revizie chirurgicală a cavităţii de evidare şi reconstrucţie prin metoda elaborată a constatat o reducere veridică la 12 luni postoperator a acuzelor (cefalee, otalgie, acufene, greaţă, vertij, slăbiciune generală şi otoree). Deşi frecvenţa hipoacuziei nu s-a modificat pe parcursul studiului, s-a constatat o creştere statistic semnificativă a frecvenţei hipoacuziei nesemnificative şi hipoacuziei moderate şi o reducere statistic semnificativă a frecvenţei hipoacuziei pronunţate. Starea generală de sănătate de asemenea s-a ameliorat semnificativ la toţi pacienţii.

Tabelul 5

Evaluarea în dinamică a acuzelor (%) la pacienții cu revizie chirurgicală a cavității de evidare și reconstrucție prin metoda elaborată

Acuzele	Perioada de evaluare				p
	Preoperator	La 1 lună postoperator	La 6 luni postoperator	La 12 luni postoperator	
Cefalee	78,0	25,4	8,5	6,8	1-2***, 1-3***, 1-4***, 2-4**
Otalgie	78,0	37,3	6,8	8,5	1-2***, 1-3***, 1-4*** 2-3***, 2-4***
Hipoacuzie:	100,00	100,00	100,0	100,0	
- nesemnificativă	0	0	39,0	11,9	1-3***, 1-4**, 2-3***
- moderată	8,5	13,6	50,8	66,1	2-4**, 3-4***
- pronunțată	91,5	86,4	10,2	22,0	1-3***, 1-4***, 2-3***, 2-4***
- lipsește	0	0	0	0	1-3***, 1-4***, 2-3***, 2-4***
Acufene:	91,5	100,0	27,1	32,2	1-3***, 1-4***, 2-3***, 2-4***
- de tonalitate joasă	90,7	83,1	27,1	89,5	1-3***, 2-3***, 3-4***
- de tonalitate înaltă	9,3	16,9	0	10,5	2-3***, 3-4**
- lipsește	8,5	0	72,9	67,8	1-3***, 1-4***, 2-3***, 2-4***
Greață	76,3	22,0	16,9	8,5	1-2***, 1-3***, 1-4***, 2-4**
Vertij	78,0	25,4	16,9	6,8	1-2***, 1-3***, 1-4***, 2-4**
Slăbiciune generală	78,0	27,1	16,9	6,8	1-2***, 1-3***, 1-4***, 2-4**
Otoree:	100,0	100,0	18,6	16,9	1-3***, 1-4***, 2-3***, 2-4***
- cu miros fetid	93,2	10,2	18,2	10,0	1-2***, 1-3***, 1-4***
- fără miros fetid	6,8	89,8	81,8	90,0	1-2***, 1-3***, 1-4***
- abundentă	23,7	8,5	18,2	0	1-4***
- moderată	76,3	32,2	63,6	40,0	1-2***, 1-4***
- nesemnificativă	0	59,3	18,2	60,0	1-2***, 1-4***, 2-3***
- lipsește	0	0	81,4	83,1	1-3***, 1-4***, 2-3***, 2-4**

Diferență statistic semnificativă: ** – p<0,01; *** – p<0,001.

În sublotul 3 de pacienți, examenul otoscopic a relevat obținerea în toate cazurile a unui CAE îngust de la 6 luni postoperator – de la 8,5% preoperator până la 0% la 6 și 12 luni postoperator (p<0,001) (*tab. 6*).

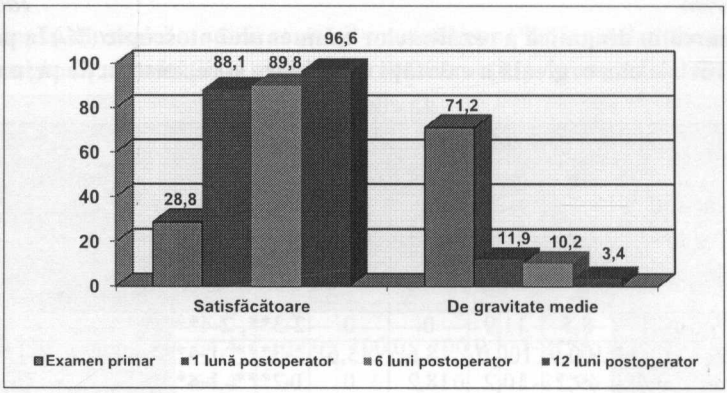

Fig. 56. Evaluarea în dinamică a stării generale a pacienților (%) cu revizie chirurgicală a cavității de evidare și reconstrucție prin metoda elaborată.

Frecvența otoreei, în general, s-a redus statistic semnificativ la 6 luni postoperator – de la 100,0% preoperator până la 18,6% (p<0,001) și la 12 luni postoperator – de la 100,0% preoperator până la 13,6% (p<0,001). S-a redus statistic semnificativ frecvența otoreei cu miros fetid – de la 49,2% preoperator până la 0% la 12 luni postoperator (p>0,001), otoreei abundente – de la 16,9% preoperator până la 0% la 12 luni postoperator (p<0,001), otoreei moderate – de la 83,1% preoperator până la 37,5% la 12 luni postoperator (p<0,001), otoreei mucopurulente – de la 16,9% preoperator până la 0% la 12 luni postoperator (p<0,001) și otoreei sangvinolente – de la 88,1% preoperator până la 0% la 12 luni postoperator (p<0,001), iar frecvența otoreei fără miros fetid a crescut semnificativ – de la 50,8% preoperator până la 100,0% la 12 luni postoperator (p>0,001) și a otoreei nesemnificative – de la 0% preoperator până la 62,5% la 12 luni postoperator (p<0,001).

A scăzut statistic semnificativ frecvența granulațiilor – de la 100,0% preoperator până la 0% la 12 luni postoperator (p<0,001), a aderențelor – de la 13,6% preoperator până la 0% la 12 luni postoperator (p<0,001) și a colesteatomului – de la 39,0% preoperator până la 0% la 12 luni postoperator (p<0,001).

Tabelul 6

Evaluarea în dinamică a rezultatelor examenului otoscopic (%) la pacienții cu revizie chirurgicală a cavității de evidare și reconstrucție prin metoda elaborată

Examenul otoscopic	Perioada de evaluare				p
	Preoperator	La 1 lună postoperator	La 6 luni postoperator	La 12 luni postoperator	
CAE îngust	8,5	11,9	0	0	2-3**, 2-4**
Otoree:	100,0	100,0	18,6	13,6	1-3***, 1-4***, 2-3***, 2-4***
- cu miros fetid	49,2	10,2	18,2	0	1-2***, 1-4***
- fără miros fetid	50,8	89,8	81,8	100,0	1-2***, 1-4***
- abundentă	16,9	10,2	18,2	0	1-4***
- moderată	83,1	22,0	9,1	37,5	1-2***, 1-3***
- nesemnificativă	0	67,8	72,7	62,5	1-2***, 1-3***, 1-4***
- seroasă	0	79,7	54,5	75,0	1-2***, 1-3***, 1-4***
- mucoasă	6,8	16,9	45,5	25,0	1-2***, 1-3***,
- purulentă	76,3	0	0	0	1-4***
- mucopurulentă	16,9	3,4	0	0	1-3***, 1-4***
- sangvinolentă	88,10	13,60	36,4	0	1-3**, 1-4***, 2-4**, 1-3***, 1-4***, 2-3***,
- lipsește	0	0	81,4	86,4	2-4***
Aderențe	13,6	0	0	0	1-2**, 1-3**, 1-4**
Granulații	100,0	0	0	0	1-2***, 1-3***, 1-4***
Colesteatom	39,0	0	0	0	1-2***, 1-3***, 1-4***

Diferență statistic semnificativă: ** – p<0,01; *** – p<0,001.

Evaluarea în dinamică a stării cavității de evidare a constatat formarea unei cavități mici și dispariția cavității de tip bisac în toate cazurile deja la 1 lună postoperator (*tab. 7*).

La 12 luni postoperator nu au fost identificate epidermita descuamantă, mucozita, microchisturile, granulațiile și polipii, colesteatomul, aderențele și buzunarele de retracție.

A crescut în dinamică statistic semnificativ frecvența membranei neotimpanice intacte – de la 0% preoperator până la 76,3% la 12 luni postoperator (p<0,001) și a membranei perforate – de la 0% preoperator până la 15,3% la 12 luni postoperator (p<0,01), iar frecvența lipsei MT în dinamică a scăzut statistic semnificativ – de la 100,0% preoperator până la 8,5% la 12 luni postoperator (p<0,001).

Tabelul 7

Evaluarea în dinamică a stării cavității mastoidiene (%) la pacienții cu revizie chirurgicală a cavității de evidare și reconstrucție prin metoda elaborată

Starea cavității de evidare	Perioada de evaluare				p
	Preoperator	La 1 lună postoperator	La 6 luni postoperator	La 12 luni postoperator	
Largă	35,6	0	0	0	1-2***, 1-3***, 1-4***
Închisă	64,4	100,0	100,0	100,0	1-2***, 1-3***, 1-4***
Bisac	64,4	0	0	0	1-2***, 1-3***, 1-4***
Epidermită descuamantă	98,3	1,7	1,7	0	1-2***, 1-3***, 1-4***
Mucozită	81,4	1,7	1,7	0	1-2***, 1-3***, 1-4***
Microchisturi	67,8	0	0	0	1-2***, 1-3***, 1-4***
Granulații și polipi	93,2	0	0	0	1-2***, 1-3***, 1-4***
Colesteatom	50,8	0	0	0	1-2***, 1-3***, 1-4***
Aderențe și buzunare de retracție	59,3	0	0	0	1-2***, 1-3***, 1-4***
MT intactă	0	86,4	78,0	76,3	1-2***, 1-3***, 1-4***
MT perforată	0	11,9	18,6	15,3	1-2**, 1-3***, 1-4**
Lipsa MT	100,0	1,7	3,4	8,5	1-2***, 1-3***, 1-4***

Diferență statistic semnificativă: ** – p<0,01; *** – p<0,001.

Acumetria fonică a constatat o creștere statistic semnificativă a percepției vocii în șoaptă – de la 1,95±0,08 m preoperator până la 3,32±0,1 m la 12 luni postoperator (p<0,001) și a percepției vocii conversate – de la 4,24±0,09 m preoperator până la 6,24±0,4 m la 12 luni postoperator (p<0,001) (*tab. 8*).

Audiometria tonală a determinat o tendință similară a duratei de conductibilitate aeriană – de la 49,41±1,1% preoperator până la 62,71±1,7% la 12 luni postoperator (p<0,001) și a duratei de conductibilitate osoasă – de la 84,41±1,0% preoperator până la 91,53±1,3% la 12 luni postoperator (p<0,001).

Probele cu diapazoane au relevat la toți pacienții și la toate etapele de evaluare hipoacuzie mixtă: proba Weber – lateralizare la urechea bolnavă, proba Schwabach – durată prelungită a conductibilității osoase, proba Rinne – negativă.

Tabelul 8

Evaluarea în dinamică a funcției auditive (X±ES), funcției aparatului vestibular (%) și a calității vieții (X±ES) la pacienții cu revizie chirurgicală a cavității de evidare și reconstrucție prin metoda elaborată

Parametrii	Perioada de evaluare				p
	Preoperator	La 1 lună postoperator	La 6 luni postoperator	La 12 luni postoperator	
Examenul funcției auditive – audiometria fonică (m)					
Percepția vocii în șoaptă	1,95±0,08	1,96±0,09	2,42±0,1	3,32±0,1	1-3***, 1-4***, 2-3***, 2-4***, 3-4***
Percepția vocii conversate	4,24±0,09	4,34±0,1	4,60±0,1	6,24±0,4	1-3**, 1-4***, 2-4***, 3-4***
Examenul funcției auditive – audiometria tonală (%)					
Conductibilitatea aeriană	49,41±1,1	44,58±1,7	58,47±0,6	62,71±1,7	1-3***, 1-4***, 2-3***, 2-4***
Conductibilitatea osoasă	84,41±1,0	77,29±1,5	87,29±0,9	91,53±1,3	1-2**, 1-4***, 2-3***, 2-4***, 3-4**
Examenul aparatului vestibular (%)					
Nistagmus:	81,4	22,0	1,7	5,1	1-2***, 1-3***, 1-4***, 2-3***, 2-4**
- de gradul I	74,6	22,0	1,7	5,1	1-2***, 1-3***, 1-4***, 2-3***, 2-4**
- de gradul II	6,8	0	0	0	1-2***, 1-3***, 1-4***, 2-3***, 2-4**
- lipsește	18,6	78,0	98,3	94,9	
Proba Romberg pozitivă	71,2	10,2	1,7	0	1-2***, 1-3***, 1-4***
Proba brațelor întinse pozitivă	69,5	6,8	0	0	1-2***, 1-3***, 1-4***
Evaluarea subiectivă a calității vieții (puncte)					
Limitarea/restricționarea activităților	4,10±0,1	-	-	6,75±0,2	1-4***
Simptome	11,53±0,1	-	-	31,17±0,2	1-4***
Utilizarea resurselor medicale	3,58±0,1	-	-	11,14±0,2	1-4***
Scorul total	19,20±0,3	-	-	49,05±0,5	1-4***

Diferență statistic semnificativă: ** – p<0,01; *** – p<0,001.

Examenul aparatului vestibular a pus în evidență o reducere statistic semnificativă a frecvenței nistagmusului – de la 81,4% preoperator până la 5,1% la 12 luni postoperator (p<0,001), a probei Romberg pozitive – de la 71,2% preoperator până la 0% la 12 luni postoperator (p<0,001) și a probei brațelor întinse pozitive – de la 69,5% preoperator până la 0% la 12 luni postoperator (p<0,001).

După revizia chirurgicală a cavității de evidare și reconstrucție prin metoda elaborată s-a ameliorat calitatea vieții, evaluată subiectiv cu utilizarea scalei Likert-CES. A crescut statistic semnificativ scorul subscalei de limitare/restricționare a activităților – de la 4,1±0,1 puncte preoperator până la 6,75±0,2 puncte la 12 luni postoperator (p<0,001), scorul subscalei de simptome – de la 11,53±0,1 puncte până la 31,17±0,2 puncte la 12 luni postoperator (p<0,001), scorul subscalei utilizării resurselor medicale – de la 3,58±0,1puncte preoperator până la 11,14±0,2 puncte la 12 luni postoperator (p<0,001) și scorul total – de la 19,20±0,3 puncte preoperator până la 49,05±0,5 puncte la 12 luni postoperator (p<0,001).

Așadar, evaluarea în dinamică a stării cavității de evidare la 12 luni postoperator a constatat la toți pacienții cu revizie chirurgicală a cavității de evidare și reconstrucție prin metoda elaborată formarea unei cavități închise și eradicarea patologiilor cavității de evidare. Examenul funcției auditive a constatat o ameliorare semnificativă a percepției vocii în șoaptă și conversate, a conductibilității aeriene și osoase, a funcției aparatului vestibular și a calității vieții.

7.2. Intervențiile de asanare primare la pacienții cu otită medie cronică supurativă cu reconstrucție tradițională și cu reconstrucție cu utilizarea autografelor osoase cu proprietăți osteoinductive de AOMF

• Sublotul de pacienți cu evidare timpanomastoidiană totală și reconstrucție prin metoda cunoscută (meatotimpanoplastie cu lambou musculo-cutanat pediculat și fascie temporală)

EXAMENUL PREOPERATOR

Date generale. Sublotul de pacienți după ETMT și reconstrucție prin metoda cunoscută (sublotul 5) a fost constituit din 56 de pacienți: 31 (55,4%) de femei și 25 (44,6%) de bărbați, cu vârsta medie de 37,64±1,4 ani (de la 19 până la 61 de ani).

În funcție de profesie, pacienții au fost repartizați în modul următor: agricultori – 15 (26,8%), oameni de afaceri – 17 (30,4%), muncitori – 6 (10,7%), intelectuali – 11 (19,6%), student/elev – 1 (1,8%), persoane care nu activau în câmpul muncii – 6 (10,7%).

Din mediul urban proveneau 41 (73,2%) de pacienți și din mediul rural – 15 (26,8%) pacienți.

Factorii de risc. Tabagismul a fost confirmat de 30 (53,6%) de pacienți, consumul de alcool – de 15 (26,8%) pacienți, iar consumul de droguri nu a fost menționat.

Maladii concomitente. În sublotul 5 de pacienți au fost constatate următoarele maladii concomitente: bronhopulmonare – în 16 (28,6%) cazuri, cardiovasculare – în 36 (64,3%) de cazuri, digestive – în 36 (64,3%) de cazuri. Afecțiuni neurologice/neurochirurgicale, oftalmologice, urogenitale, endocrine, osteoarticulare, infecțioase, oncologice și hematologice nu au fost consemnate (*fig. 57*).

Acuze. La examenul preoperator, hipoacuzie pronunțată și acufene de tonalitate joasă acuzau toți 56 (100,0%) de pacienți, cefalee – 46 (82,1%) de pacienți, otalgie – 36 (64,3%) de pacienți, greață – 31 (55,4%) de pacienți, vertij – 31 (55,4%) de pacienți, slăbiciune generală – 31 (55,4%) de pacienți, otoree – toți 56 (100,0%) de pacienți: secreții în cantitate abundentă – 47 (83,9%) de pacienți și secreții în cantitate moderată – 9 (16,1%) pacienți, secreții cu miros fetid – 49 (87,5%) de pacienți și secreții fără miros fetid – 7 (12,5%) pacienți (*fig. 58*).

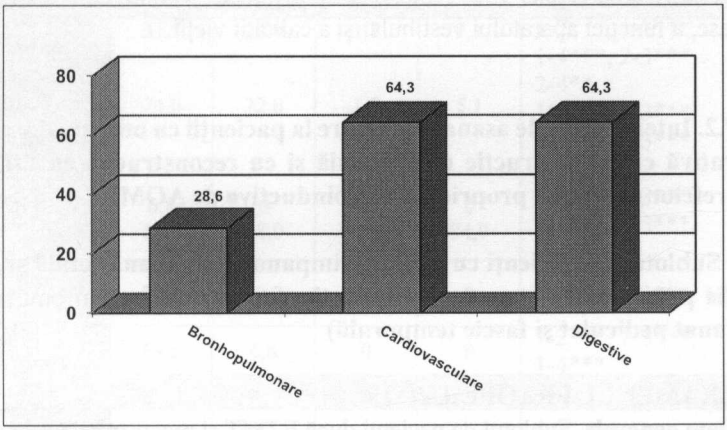

Fig. 57. Frecvența maladiilor concomitente (%) la pacienții cu ETMT și reconstrucție prin metoda cunoscută la examenul preoperator.

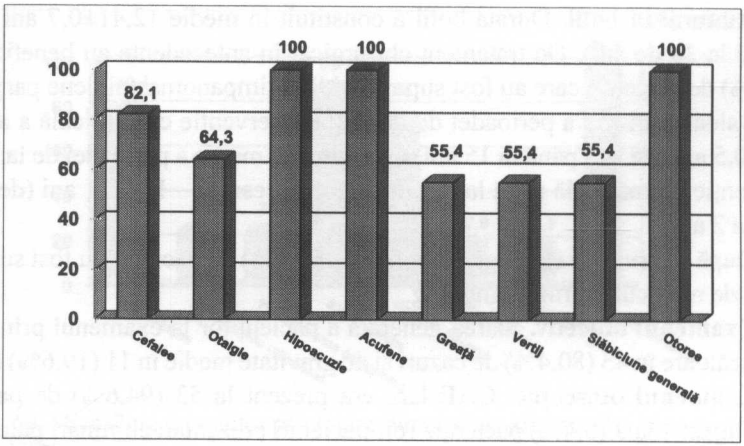

Fig. 58. Frecvenţa acuzelor (%) la pacienţii cu ETMT şi reconstrucţie prin metoda cunoscută la examenul preoperator.

În 25 (44,6%) de cazuri era afectată urechea dreaptă, în 11 (19,6%) cazuri – urechea stângă şi în 20 (35,7%) de cazuri – ambele urechi (*fig. 59*).

Aşadar, pacienţii din sublotul 5 acuzau otoree (100,0%), hipoacuzie (100,0%), acufene (100,0%), cefalee (82,1%), otalgie (64,3%), greaţă (55,4%), vertij (55,4%) şi slăbiciune generală (55,4%). Cele mai frecvente maladii concomitente diagnosticate erau afecţiunile digestive (64,3%), cardiovasculare (64,3%) şi bronhopulmonare (28,6%).

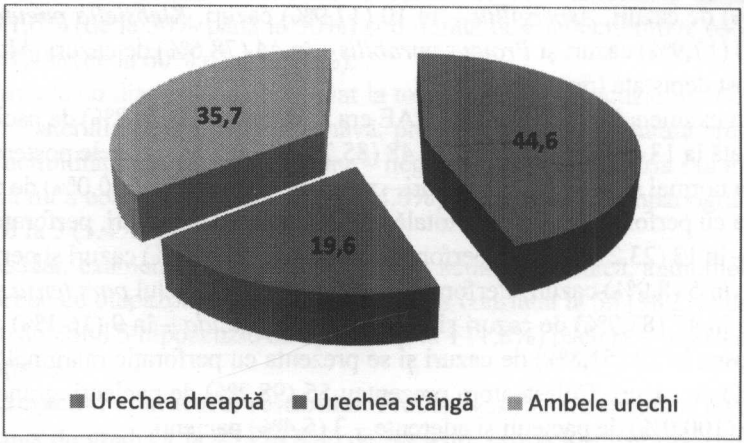

Fig. 59. Repartizarea pacienţilor (%) cu ETMT şi reconstrucţie prin metoda cunoscută în funcţie de urechea afectată la examenul preoperator.

Anamneza bolii. Durata bolii a constituit în medie 12,41±0,7 ani (de la 4 până la 30 de ani). De tratament chirurgical în antecedente au beneficiat 33 (58,9%) de pacienţi, care au fost supuşi evidării timpanomastoidiene parţiale.

Valoarea medie a perioadei de la ultima intervenţie chirurgicală a alcătuit 5,35±0,5 ani (de la 2 până la 15 ani), iar valoarea medie a perioadei de la ultima intervenţie chirurgicală până la reacutizarea procesului – 1,5±0,1 ani (de la 0,5 până la 2 ani).

După intervenţia chirurgicală toţi 33 (100,0%) de pacienţi au fost supravegheaţi de medicul otorinolaringolog.

Examenul obiectiv. Starea generală a pacienţilor la examenul primar era satisfăcătoare în 45 (80,4%) de cazuri şi de gravitate medie în 11 (19,6%) cazuri.

Examenul otoscopic. CAE larg era prezent la 53 (94,6%) de pacienţi, CAE îngust – la 3 (5,4%) pacienţi. Toţi pacienţii prezentau eliminări patologice (otoree): în 44 (78,6%) de cazuri – cu miros fetid şi în 12 (21,4%) cazuri – fără miros fetid, în 43 (76,8%) de cazuri – în cantitate abundentă şi în 13 (23,2%) cazuri – în cantitate moderată. Secreţiile patologice aveau aspect sangvinolent la 48 (85,7%) de pacienţi, caracter purulent – la 6 (10,7%) pacienţi şi mucopurulent – la 50 (89,3%) de pacienţi.

Examenul bacteriologic a depistat microfloră polimorfă la toţi pacienţii din acest sublot de studiu. În funcţie de numărul examinărilor efectuate, *Streptococcus viridans* a fost determinat în 45 (80,4%) de cazuri, *Haemophilus influenzae* – în 14 (25,0%) cazuri, *Pseudomonas aeruginosa* – în 14 (25,0%) cazuri, *Staphylococcus aureus* – în 50 (89,3%) de cazuri, *Candida albicans* – în 42 (75,0%) de cazuri, *Aspergillus* – în 10 (17,9%) cazuri, *Klebsiella pneumoniae* – în 10 (17,9%) cazuri şi *Proteus mirabilis* – în 44 (78,6%) de cazuri. Altă floră nu a fost depistată (*fig. 60*).

La examenul obiectiv, pielea CAE era normală la 43 (76,8%) de pacienţi şi inflamată la 13 (23,2%) pacienţi. În 48 (85,7%) de cazuri, peretele posterosuperior era normal şi în 8 (14,3%) cazuri – prolabat. În toate 56 (100,0%) de cazuri, MT era cu perforaţie: perforaţie totală – în 30 (53,6%) de cazuri, perforaţie subtotală – în 13 (23,2%) cazuri, perforaţie medie – în 8 (14,3%) cazuri şi perforaţie mică – în 5 (8,9%) cazuri. Perforaţia era localizată la nivelul *pars tensa* şi *pars flacida* în 47 (83,9%) de cazuri şi la nivelul *pars flacida* – în 9 (16,1%) cazuri. MT lipsea în 29 (51,8%) de cazuri şi se prezenta cu perforaţie marginală în 27 (48,2%) de cazuri. Colesteatom prezentau 55 (98,2%) de pacienţi, granulaţii – toţi 56 (100,0%) de pacienţi şi aderenţe – 3 (5,4%) pacienţi.

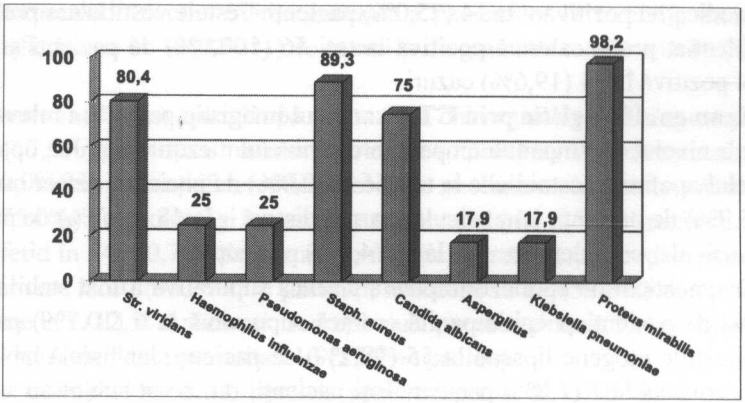

Fig. 60. Microflora secreţiilor patologice din urechea afectată (%) la pacienţii cu ETMT şi reconstrucţie prin metoda cunoscută la examenul preoperator.

Starea cavităţii de evidare. Cavitate de evidare nu prezenta niciun pacient din acest lot de studiu.

Examenul funcţiei auditive. Acumetria fonică a relevat percepţia vocii în şoaptă la 1,7±0,06 m (de la 1,0 m până la 2,5 m) şi percepţia vocii conversate – la 3,9±0,1 m (de la 3,0 m până la 6,0 m). Audiometria tonală preliminară a evidenţiat scăderea conductibilităţii aeriene până la 57,23±0,95 dB (de la 40 dB până la 65 dB). Hipoacuzie de tip mixt prezentau 55 (98,2%) de pacienţi şi hipoacuzie de percepţie – 1 (1,8%) pacient.

Audiometria tonală a constatat o durată de conductibilitate aeriană de 35,89±1,0% (de la 30% până la 50%) şi o durată de conductibilitate osoasă de 67,68±1,4% (de la 60% până la 90%).

Probele cu diapazoane au relevat la toţi pacienţii hipoacuzie mixtă: proba Weber – lateralizare la urechea bolnavă, proba Schwabach – durată prelungită a conductibilităţii osoase, proba Rinne – negativă. Impedansmetria sau imitanţa acustică nu a constatat răspuns la 53 (94,6%) de pacienţi şi timpanograma era de tip B la 3 (5,4%) pacienţi.

Aşadar, examenul funcţiei auditive prin acumetrie fonică, audiometrie tonală, probe cu diapazoane şi impedansmetrie a constatat la 55 (98,2%) de pacienţi din sublotul 5 hipoacuzie de tip mixt şi la 1 (1,8%) pacient – hipoacuzie de percepţie.

Examenul aparatului vestibular. Probele vestibulare spontane au relevat nistagmus de gradul I la 43 (76,8%) de pacienţi, proba Romberg pozitivă – la 17 (30,4%) pacienţi, proba braţelor întinse pozitivă – la 14 (25,0%) pacienţi şi

proba indicaţiei pozitivă – la 14 (25,0%) pacienţi. Testele vestibulare provocate au evidenţiat proba calorică pozitivă la toţi 56 (100,0%) de pacienţi şi proba fistulei pozitivă în 11 (19,6%) cazuri.

Examenul imagistic prin CT. Examenul imagistic prin CT a relevat opacifiere la nivelul epitimpanului, opacifiere la nivelul mezotimpanului, opacifiere la nivelul apofizei mastoidiene la toţi 56 (100,0%) de pacienţi, defect osos – la 48 (85,7%) de pacienţi, lanţ osicular parţial distrus – la 48 (85,7%) de pacienţi şi lanţ osicular complet distrus – la 8 (14,3%) pacienţi.

Diagnosticul de epimezotimpanită cronică supurativă a fost stabilit la 50 (89,3%) de pacienţi şi epitimpanită cronică supurativă la 6 (10,7%) pacienţi. Complicaţiile otogene lipseau la 55 (98,2%) de pacienţi, iar fistulă labirintică a fost depistată la 1 (1,8%) pacient. Toţi pacienţii din acest sublot au suportat ETMT şi reconstrucţie prin metoda cunoscută.

EXAMENUL LA 1 LUNĂ POSTOPERATOR

Acuze. La 1 lună postoperator, hipoacuzie şi acufene de tonalitate joasă acuzau toţi 56 (100,0%) de pacienţi: hipoacuzie pronunţată – 51 (91,1%) de pacienţi şi hipoacuzie moderată – 5 (8,9%) pacienţi, cefalee – 21 (37,5%) de pacienţi, otalgie – 23 (41,1%) de pacienţi, greaţă – 38 (67,9%) de pacienţi, vertij – 34 (60,7%) de pacienţi, slăbiciune generală – 25 (44,6%) de pacienţi, otoree – toţi 56 (100,0%) de pacienţi: secreţii în cantitate abundentă – 41 (73,2%) de pacienţi, secreţii în cantitate moderată – 14 (25,0%) pacienţi şi secreţii în cantitate nesemnificativă – 1 (1,8%) pacient, secreţii cu miros fetid – 32 (57,1%) de pacienţi şi secreţii fără miros fetid – 24 (42,9%) de pacienţi (*fig. 61*).

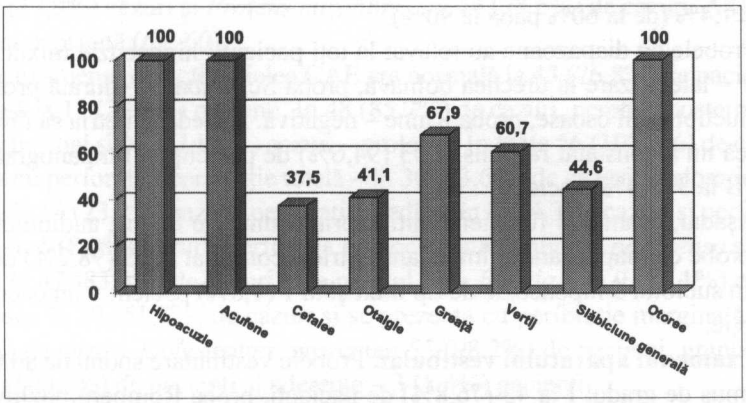

Fig. 61. Frecvenţa acuzelor (%) la pacienţii cu ETMT şi reconstrucţie prin metoda cunoscută la 1 lună postoperator.

Examenul obiectiv. Starea generală a pacienţilor la 1 lună postoperator era satisfăcătoare în 46 (82,1%) de cazuri şi de gravitate medie – în 10 (17,9%) cazuri.

Examenul otoscopic. După intervenţia chirurgicală, CAE îngust prezentau 10 (17,9%) pacienţi. Eliminări patologice (otoree) au fost determinate la toţi 56 (100,0%) de pacienţi. Secreţiile patologice se eliminau în cantitate abundentă la 42 (75,0%) de pacienţi şi în cantitate moderată la 14 (25,0%) pacienţi, aveau miros fetid în 34 (60,7%) de cazuri. În funcţie de caracter, secreţiile patologice erau seroase la 20 (35,7%) de pacienţi, mucoase la 29 (51,8%) de pacienţi şi purulente la 7 (12,5%) pacienţi. Secreţii mucopurulente nu au fost constatate, iar secreţii sangvinolente prezentau 13 (23,2%) pacienţi.

La examenul obiectiv, peretele posterosuperior al CAE era intact în 49 (87,5%) de cazuri, prolabat în 2 (3,6%) cazuri şi retractat în 5 (8,9%) cazuri. Membrana neotimpanică lipsea în 38 (67,9%) de cazuri, avea perforaţie în 7 (12,5%) cazuri şi era intactă în 11 (19,6%) cazuri. Colesteatom prezentau 16 (28,6%) pacienţi, granulaţii – 15 (26,8%) pacienţi şi aderenţe – 12 (21,4%) pacienţi.

Starea cavităţii de evidare. Cavitatea de evidare era largă la 27 (48,2%) de pacienţi şi de volum mic la 29 (51,8%) de pacienţi. Epidermită descuamantă a fost depistată la 36 (64,3%) de pacienţi, mucozită – la 44 (78,6%) de pacienţi, microchisturi – la 15 (26,8%) pacienţi, granulaţii şi polipi – la 17 (30,4%) pacienţi, colesteatom – la 12 (21,4%) pacienţi, aderenţe şi buzunare de retracţie – la 12 (21,4%) pacienţi (*fig. 62*).

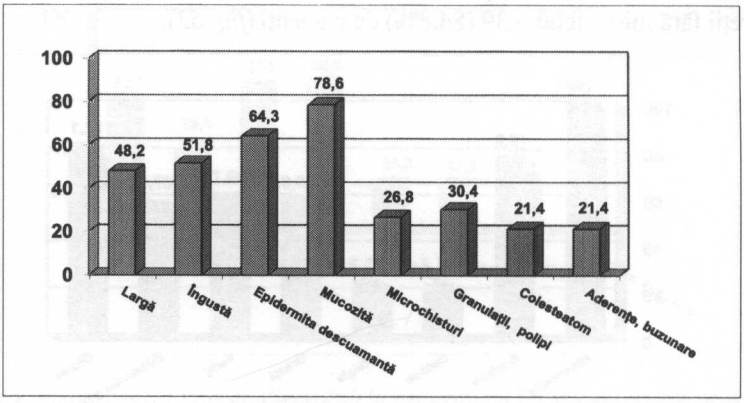

Fig. 62. Starea cavităţii mastoidiene (%) la pacienţii cu ETMT şi reconstrucţie prin metoda cunoscută la 1 lună postoperator.

Examenul funcţiei auditive. Acumetria fonică a relevat percepţia vocii în şoaptă la 1,8±0,06 m (de la 1,5 m până la 3,5 m) şi percepţia vocii conversate la 4,4±0,08 m (de la 4,0 m până la 6,0 m). Audiometria tonală a constatat o durată de conductibilitate aeriană de 37,14±1,3% (de la 30% până la 50%) şi o durată de conductibilitate osoasă de 68,93±1,3% (de la 60% până la 80%).

Acumetria instrumentală a relevat la toţi pacienţii hipoacuzie de transmisie: proba Weber – lateralizare la urechea bolnavă, proba Schwabach – durată prelungită a conductibilităţii osoase, proba Rinne – negativă.

Examenul aparatului vestibular. Probele vestibulare spontane au relevat nistagmus de gradul I la 36 (64,3%) de pacienţi, la 20 (35,7%) de pacienţi nistagmusul lipsea. Proba Romberg era pozitivă la 20 (35,7%) de pacienţi, proba braţelor întinse era pozitivă la 16 (28,6%) pacienţi şi proba indicaţiei era pozitivă la 12 (21,4%) pacienţi.

EXAMENUL LA 6 LUNI POSTOPERATOR

Acuze. La 6 luni postoperator, hipoacuzie acuzau toţi 56 (100,0%) de pacienţi: hipoacuzie pronunţată – 51 (91,1%) de pacienţi şi hipoacuzie moderată – 5 (8,9%) pacienţi, acufene – 43 (76,8%) de pacienţi: de tonalitate joasă – 39 (90,7%) de pacienţi şi de tonalitate înaltă – 4 (9,3%) pacienţi, cefalee – 12 (21,4%) pacienţi, otalgie – 13 (23,2%) pacienţi, greaţă – 33 (58,9%) de pacienţi, vertij – 34 (60,7%) de pacienţi, slăbiciune generală – 32 (57,1%) de pacienţi, otoree – 46 (82,1%) de pacienţi: secreţii în cantitate abundentă – 36 (78,3%) de pacienţi şi secreţii în cantitate moderată – 10 (21,7%) pacienţi, secreţii cu miros fetid – 7 (15,2%) pacienţi şi secreţii fără miros fetid – 39 (84,8%) de pacienţi (*fig. 63*).

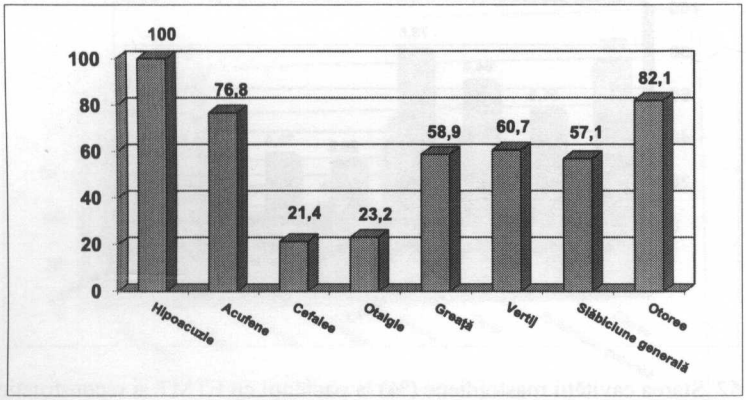

Fig. 63. Frecvenţa acuzelor (%) la pacienţii cu ETMT şi reconstrucţie prin metoda cunoscută la 6 luni postoperator.

Examenul obiectiv. Starea generală a pacienţilor la 6 luni postoperator era satisfăcătoare în 26 (46,4%) de cazuri şi de gravitate medie în 30 (53,6%) de cazuri.

Examenul otoscopic. După intervenţia chirurgicală, CAE îngust prezentau 6 (10,7%) pacienţi. Eliminări patologice (otoree) în cantitate abundentă au fost determinate la 46 (82,1%) de pacienţi. În funcţie de caracter, secreţiile patologice aveau miros fetid la 8 (17,4%) pacienţi, erau seroase la 6 (13,0%) pacienţi, mucoase la 16 (34,8%) pacienţi, purulente la 4 (8,7%) pacienţi şi mucopurulente la 20 (43,5%) de pacienţi. Secreţii sangvinolente prezentau 13 (28,3%) pacienţi.

La examenul obiectiv, peretele posterosuperior al CAE lipsea în 22 (39,3%) de cazuri, era prolabat în 14 (25,0%) cazuri şi retractat în 20 (35,7%) de cazuri. Membrana neotimpanică lipsea în 33 (58,9%) de cazuri, avea perforaţie în 12 (21,4%) cazuri şi era intactă în 11 (19,6%) cazuri.

Colesteatom prezentau 12 (21,4%) pacienţi, granulaţii – 19 (33,9%) pacienţi şi aderenţe – 12 (21,4%) pacienţi.

Starea cavităţii de evidare. Cavitatea de evidare era largă la 34 (60,7%) de pacienţi şi mică la 22 (39,3%) de pacienţi. Epidermită descuamantă a fost depistată la 38 (67,9%) de pacienţi, mucozită – la 39 (69,6%) de pacienţi, microchisturi – la 13 (23,2%) pacienţi, granulaţii şi polipi – la 13 (23,2%) pacienţi, colesteatom – la 16 (28,6%) pacienţi, aderenţe şi buzunare de retracţie – la 16 (28,6%) pacienţi (*fig. 64*).

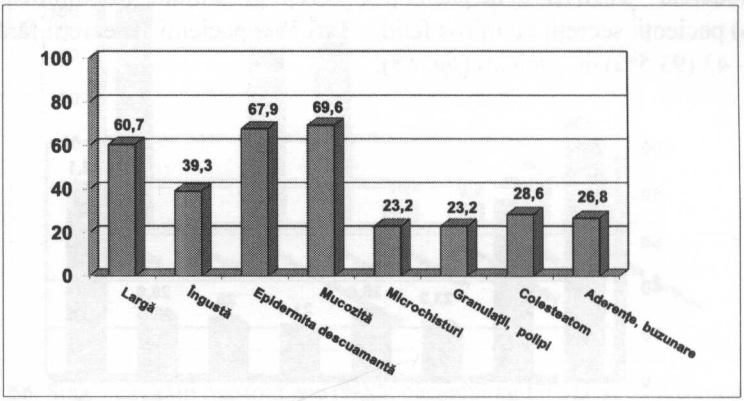

Fig. 64. Starea cavităţii mastoidiene (%) la pacienţii cu ETMT şi reconstrucţie prin metoda cunoscută la 6 luni postoperator.

Examenul funcţiei auditive. Acumetria fonică a relevat percepţia vocii în

şoaptă la 1,9±0,09 m (de la 1,5 m până la 4,0 m) şi percepţia vocii conversate la 4,1±0,1 m (de la 1,0 m până la 6,0 m). Audiometria tonală a constatat o durată de conductibilitate aeriană de 40,18±1,5% (de la 30% până la 70%) şi o durată de conductibilitate osoasă de 74,82±0,8% (de la 70% până la 90%).

Probele cu diapazoane au relevat la toţi pacienţii hipoacuzie mixtă: proba Weber – lateralizare la urechea bolnavă, proba Schwabach – durată prelungită a conductibilităţii osoase, proba Rinne – negativă.

Examenul aparatului vestibular. Probele vestibulare spontane au relevat nistagmus de gradul I la 32 (57,1%) de pacienţi şi la 24 (42,9%) de pacienţi nistagmusul lipsea. Proba Romberg era pozitivă la 18 (32,1%) pacienţi, proba braţelor întinse era pozitivă la 14 (25,0%) pacienţi şi proba indicaţiei era pozitivă la 9 (16,1%) pacienţi.

EXAMENUL LA 12 LUNI POSTOPERATOR

Acuze. La 12 luni postoperator, hipoacuzie acuzau toţi 56 (100,0%) de pacienţi: hipoacuzie pronunţată – 46 (82,1%) de pacienţi şi hipoacuzie moderată – 10 (17,9%) pacienţi, acufene – 42 (75,0%) de pacienţi: de tonalitate joasă – 34 (81,0%) de pacienţi şi de tonalitate înaltă – 8 (19,0%) pacienţi, cefalee – 13 (23,2%) pacienţi, otalgie – 16 (28,6%) pacienţi, greaţă – 12 (21,4%) pacienţi, vertij – 14 (25,0%) pacienţi, slăbiciune generală – 16 (28,6%) pacienţi, otoree – 46 (82,1%) de pacienţi: secreţii abundente – 3 (6,5%) pacienţi, secreţii în cantitate moderată – 41 (89,1%) de pacienţi şi secreţii în cantitate nesemnificativă – 2 (4,3%) pacienţi, secreţii cu miros fetid – 3 (6,5%) pacienţi şi secreţii fără miros fetid – 43 (93,5%) de pacienţi (*fig. 65*).

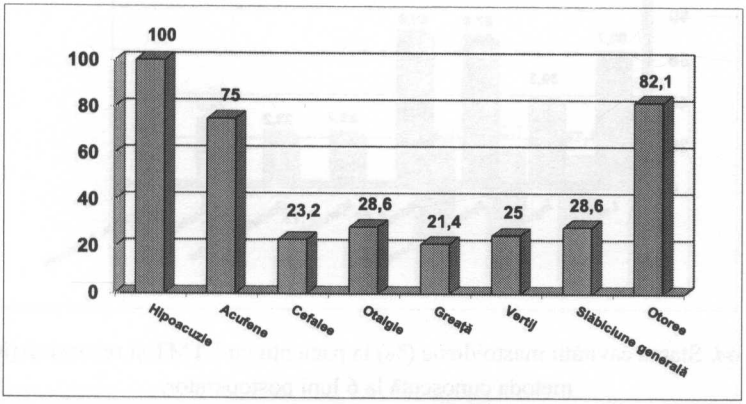

Fig. 65. Frecvenţa acuzelor (%) la pacienţii cu ETMT şi reconstrucţie prin metoda cunoscută la 12 luni postoperator.

Examenul obiectiv. Starea generală a pacienţilor la 12 luni postoperator era satisfăcătoare în 53 (94,6%) de cazuri şi de gravitate medie în 3 (5,4%) cazuri.

Examenul otoscopic. După intervenţia chirurgicală, CAE îngust prezentau 6 (10,7%) pacienţi. Eliminări patologice (otoree) au fost determinate la 47 (83,9%) de pacienţi. Secreţiile patologice se eliminau în cantitate abundentă la 2 (4,3%) pacienţi, în cantitate moderată – la 42 (89,4%) de pacienţi şi în cantitate nesemnificativă – la 3 (6,4%) pacienţi, aveau miros fetid în 4 (8,3%) cazuri. În funcţie de caracter, secreţiile patologice erau seroase la 5 (10,6%) pacienţi şi mucopurulente la 42 (89,4%) de pacienţi. Secreţii sangvinolente prezentau 5 (10,6%) pacienţi.

La examenul obiectiv, peretele posterosuperior al CAE lipsea în 45 (80,4%) de cazuri, era prolabat în 4 (7,1%) cazuri şi retractat în 7 (12,5%) cazuri. Membrana neotimpanică lipsea în 45 (80,4%) de cazuri, avea perforaţie în 5 (8,9%) cazuri şi era intactă în 6 (10,7%) cazuri. Colesteatom aveau 6 (10,7%) pacienţi, granulaţii – 6 (10,7%) pacienţi şi aderenţe – 8 (14,3%) pacienţi.

Starea cavităţii de evidare. Cavitatea de evidare era largă în toate 56 (100,0%) de cazuri. Epidermită descuamantă a fost depistată la 45 (80,4%) de pacienţi, mucozită – la 46 (82,1%) de pacienţi, microchisturi – la 6 (10,7%) pacienţi, granulaţii şi polipi – la 5 (8,9%) pacienţi, colesteatom – la 11 (19,6%) pacienţi, aderenţe şi buzunare de retracţie – la 11 (19,6%) pacienţi (*fig. 66*).

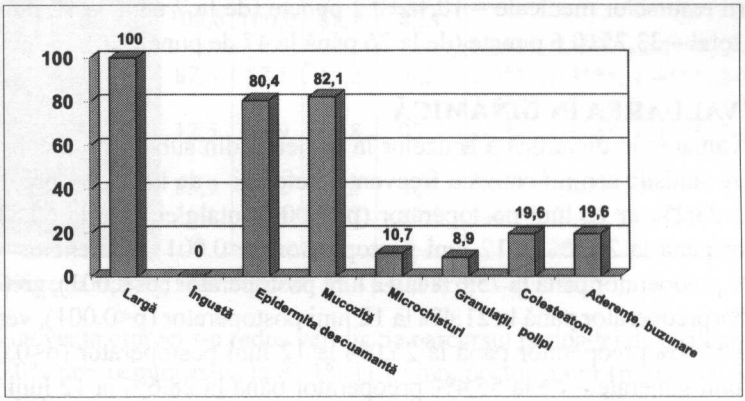

Fig. 66. Starea cavităţii mastoidiene (%) la pacienţii cu ETMT şi reconstrucţie prin metoda cunoscută la 12 luni postoperator.

Examenul funcţiei auditive. Acumetria fonică a relevat percepţia vocii în şoaptă la 2,1±0,09 m (de la 1,0 m până la 4,0 m) şi percepţia vocii conversate la

5,0±0,1 m (de la 3,5 m până la 6,0 m). Audiometria tonală a constatat o durată de conductibilitate aeriană de 40,54±1,4% (de la 30% până la 60%) şi o durată de conductibilitate osoasă de 75,18±0,8% (de la 70% până la 90%).

Acumetria instrumentală a relevat la toţi pacienţii hipoacuzie mixtă: proba Weber – lateralizare la urechea bolnavă, proba Schwabach – durată prelungită a conductibilităţii osoase, proba Rinne – negativă.

Examenul aparatului vestibular. Probele vestibulare spontane au relevat nistagmus de gradul I la 31 (55,4%) de pacienţi, la 25 (44,6%) de pacienţi nistagmusul lipsea. Proba Romberg era pozitivă la 11 (19,6%) pacienţi, proba braţelor întinse era pozitivă la 10 (17,9%) pacienţi şi proba indicaţiei era pozitivă la 10 (17,9%) pacienţi.

Evaluarea subiectivă a calităţii vieţii. În studiul nostru, la etapa preoperatorie am obţinut următoarele valori medii ale scorurilor scalei Likert-CES: subscala de limitare/restricţionare a activităţilor – 3,89±0,1 puncte (de la 3 până la 7 puncte), subscala de simptome – 10,29±0,3 puncte (de la 7 până la 15 puncte), subscala utilizării resurselor medicale – 4,41±0,1 puncte (de la 3 până la 8 puncte) şi scorul total – 18,61±0,3 puncte (de la 14 până la 27 de puncte).

După intervenţia chirurgicală, aceşti parametri au crescut: subscala de limitare/restricţionare a activităţilor – 4,46±0,3 puncte (de la 0 până la 7 puncte), subscala de simptome – 17,89±0,5 puncte (de la 12 până la 31 puncte), subscala utilizării resurselor medicale – 10,16±0,2 puncte (de la 7 până la 12 puncte) şi scorul total – 33,25±0,6 puncte (de la 26 până la 47 de puncte).

EVALUAREA ÎN DINAMICĂ

Evaluarea în dinamică a acuzelor la pacienţii din sublotul 5 a constatat o reducere statistic semnificativă a frecvenţei cefaleei – de la 82,1% preoperator până la 23,2% la 12 luni postoperator ($p<0,001$), otalgiei – de la 64,3% preoperator până la 28,6% la 12 luni postoperator ($p<0,001$), acufenelor – de la 100,0% preoperator până la 75,0% la 12 luni postoperator ($p<0,001$), greţei – de la 55,4% preoperator până la 21,4% la 12 luni postoperator ($p<0,001$), vertijului – de la 55,4% preoperator până la 25,0% la 12 luni postoperator ($p<0,001$) şi slăbiciunii generale – de la 55,4% preoperator până la 28,6% la 12 luni postoperator ($p<0,001$) (*tab. 9*).

Deşi frecvenţa hipoacuziei în general nu s-a modificat pe parcursul studiului (100,0%), s-a constatat o creştere statistic semnificativă a frecvenţei hipoacuziei moderate – de la 0% preoperator până la 17,9% la 12 luni postoperator ($p<0,001$) şi, respectiv, o scădere statistic semnificativă a frecvenţei hipoacuziei pronunţate – de la 100,0% preoperator până la 82,1% la 12 luni postoperator ($p<0,01$).

Tabelul 9

Evaluarea în dinamică a acuzelor (%) la pacienții cu ETMT și reconstrucție prin metoda cunoscută

Acuzele	Perioada de evaluare				p
	Preoperator	La 1 lună postoperator	La 6 luni postoperator	La 12 luni postoperator	
Cefalee	82,1	37,5	21,4	23,2	1-2***, 1-3***, 1-4***
Otalgie	64,3	41,1	23,2	28,6	1-2***, 1-3***, 1-4***
Hipoacuzie:					
- moderată	100,0	100,0	100,0	100,0	
- pronunțată	0	8,9	8,9	17,9	1-4***
- lipsește	100,0	91,1	91,1	82,1	1-4***
	0	0	0	0	
Acufene	100,0	100,0	76,8	75,0	1-3***, 1-4***, 2-3***, 2-4***
Greață	55,4	67,9	58,9	21,4	1-4***, 2-4***, 3-4***
Vertij	55,4	60,7	60,7	25,0	1-4***, 2-4***, 3-4***
Slăbiciune generală	55,4	44,6	57,1	28,6	1-4***, 2-4***, 3-4***
Otoree:	100,0	100,0	82,1	82,1	
- cu miros fetid	87,5	57,1	15,2	6,5	1-3***, 1-4***, 2-3***, 2-4*** 1-2***,1-3***, 1-4***, 2-3***, 3-4***
- fără miros fetid	12,5	42,9	84,8	93,5	1-2***,1-3***, 1-4***, 2-3***, 3-4***
- abundentă	83,9	73,2	78,3	6,5	1-4***, 2-4***, 3-4***
- moderată	16,1	25,0	21,7	89,1	1-4***, 2-4***, 3-4***
- nesemnificativă	0	1,8	0	4,3	

Diferență statistic semnificativă: ** – p<0,01; *** – p<0,001.

Frecvența otoreei s-a redus veridic pe parcursul perioadei de evaluare – de la 100,0% preoperator până la 82,1% la 12 luni postoperator (p<0,001). S-a redus statistic semnificativ frecvența otoreei abundente – de la 83,9% preoperator până la 6,5% la 12 luni postoperator (p<0,001) și otoreei cu miros fetid – de la 87,5% preoperator până la 6,5% la 12 luni postoperator (p<0,001). A crescut statistic semnificativ frecvența otoreei moderate – de la 16,1% preoperator până la 89,1% la 12 luni postoperator (p<0,001) și otoreei fără miros fetid – de la 12,5% preoperator până la 93,5% la 12 luni postoperator (p<0,001).

Examenul obiectiv a confirmat tendința de ameliorare a stării generale de sănătate a pacienților: frecvența stării de gravitate medie a scăzut nesemnificativ – de la 19,6% preoperator până la 5,4% la 12 luni postoperator (p>0,05), iar frecvența stării satisfăcătoare a pacienților a crescut nesemnificativ – de la 80,4% preoperator până la 94,6% la 12 luni postoperator (p>0,05) (*fig. 67*).

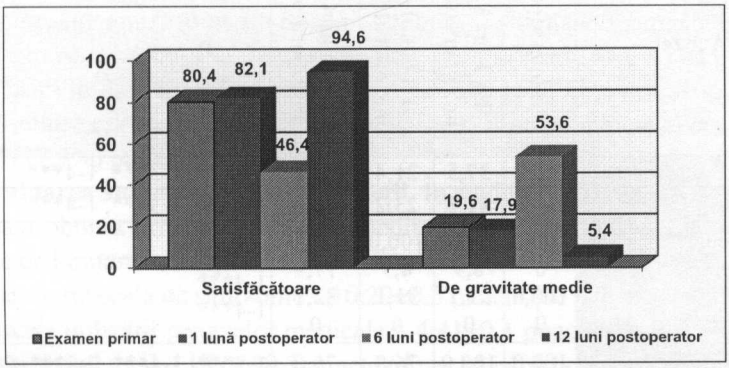

Fig. 67. Evaluarea în dinamică a stării generale de sănătate a pacienților (%) cu ETMT și reconstrucţie prin metoda cunoscută.

Așadar, evaluarea în dinamică a pacienților din sublotul 5 a constatat o reducere semnificativă la 12 luni postoperator a frecvenței acuzelor (cefalee, otalgie, greață, acufene, vertij și slăbiciune generală, otoree). Deși frecvența hipoacuziei nu s-a modificat veridic pe parcursul perioadei de evaluare, s-a constatat statistic semnificativ o creștere a frecvenței hipoacuziei moderate și o scădere a frecvenței hipoacuziei abundente. Pe parcursul perioadei de evaluare, s-a constatat o creștere statistic semnificativă a frecvenței otoreei fără miros fetid și a otoreei moderate, o scădere a frecvenței otoreei cu miros fetid și a otoreei abundente. Starea generală de sănătate de asemenea s-a ameliorat, dar nesemnificativ.

Examenul otoscopic în sublotul 5 de pacienți a relevat în toate cazurile lipsa peretelui posterosuperior, lipsa sau perforația totală a MT cu localizare la nivelul *pars tensa* și *pars flacida* în cadranele anterioare și posterioare, eliminarea masivului facial înalt, a resturilor peretelui atical, MT și osișoarelor auditive.

Frecvența otoreei a scăzut statistic semnificativ – de la 100,0% preoperator până la 83,9% la 12 luni postoperator (p<0,01). Concomitent, a scăzut statistic semnificativ și frecvența otoreei cu miros fetid – de la 78,6% preoperator până la 8,3% la 12 luni postoperator (p<0,001), otoreei abundente – de

la 76,8% preoperator până la 4,3% la 12 luni postoperator (p<0,001) și otoreei sangvinolente – de la 85,7% preoperator până la 10,6% la 12 luni postoperator (p<0,001) (*tab. 10*). Și dimpotrivă, a crescut statistic semnificativ frecvența otoreei fără miros fetid – de la 21,4% preoperator până la 91,7% la 12 luni postoperator (p<0,001) și a otoreei moderate – de la 23,2% preoperator până la 89,4% la 12 luni postoperator (p<0,001).

Tabelul 10

Evaluarea în dinamică a rezultatelor examenului otoscopic (%) la pacienții cu ETMT și reconstrucție prin metoda cunoscută

Examenul otoscopic	Perioada de evaluare				p
	Preoperator	La 1 lună postoperator	La 6 luni postoperator	La 12 luni postoperator	
CAE îngust	5,4	17,9	10,7	10,7	
Otoree:	100,0	100,0	82,1	83,9	
- cu miros fetid	78,6	60,7	17,4	8,3	1-3**, 1-4**, 2-3**, 2-4**
- fără miros fetid	21,4	39,3	82,6	91,7	1-3***, 1-4***, 2-3***, 2-4***
- abundentă	76,8	75,0	82,1	4,3	1-3***, 1-4***, 2-3***, 2-4***
- moderată	23,2	25,0	0	89,4	1-4***, 2-4***, 3-4***
- nesemnificativă	0	0	0	6,4	1-3***, 1-4***, 2-3***, 2-4***, 3-4***
- seroasă	0	35,7	13,0	10,6	1-2***, 1-3**, 2-3**, 2-4**
- mucoasă	0	51,8	34,8	0	1-2***, 1-3***, 2-4***, 3-4***
- purulentă	10,7	12,5	8,7	0	2-4**
- mucopurulentă	89,3	0	43,5	89,4	1-2***, 1-3***, 2-3***, 2-4***, 3-4***
- sangvinolentă	85,7	23,2	28,3	10,6	1-2***, 1-3***, 1-4***
Aderențe	5,4	21,4	21,4	14,3	
Granulații	100,0	26,8	33,9	10,7	1-2***, 1-3***, 1-4***, 3-4**
Colesteatom	98,2	28,6	21,4	10,7	1-2***, 1-3***, 1-4***

Diferență statistic semnificativă: ** – p<0,01; *** – p<0,001.

Frecvența aderențelor a avut în dinamică o tendință de creștere (de la 5,4% preoperator până la 14,3% la 12 luni postoperator; p>0,05), iar persistența granulațiilor (de la 100,0% preoperator până la 10,7% la 12 luni postoperator; p<0,001) și depistarea colesteatomului (de la 98,2% preoperator până la 10,7% la 12 luni postoperator; p<0,001) au scăzut statistic semnificativ.

Evaluarea în dinamică a stării cavității de evidare a constatat formarea unei cavități largi – de la 48,2% la 1 lună postoperator până la 100,0% la 12 luni postoperator (p<0,01) și, respectiv, reducerea statistic semnificativă a cavității de volum mic – de la 51,8% la 1 lună postoperator până la 0% la 12 luni postoperator (p<0,001) (*tab. 11*).

Tabelul 11

Evaluarea în dinamică a stării cavității mastoidiene (%) la pacienții cu ETMT și reconstrucție prin metoda cunoscută

Starea cavității de evidare	Perioada de evaluare			p
	La 1 lună postoperator	La 6 luni postoperator	La 12 luni postoperator	
Largă	48,2	60,7	100,0	2-4***, 3-4***
Mică	51,8	39,3	0	2-4***, 3-4***
Epidermită descuamantă	64,3	67,9	80,4	
Mucozită	78,6	69,6	82,1	
Microchisturi	26,8	23,2	10,7	2-4*
Granulații și polipi	30,4	23,2	8,9	2-4**, 3-4*
Colesteatom	21,4	28,6	19,6	
Aderențe și buzunare de retracție	21,4	28,6	19,6	
MT intactă	19,6	19,6	10,7	
MT perforată	12,5	21,4	8,9	
Lipsa MT	67,9	58,9	80,4	

Diferență statistic semnificativă: * – p<0,05; ** – p<0,01; *** – p<0,001.

Statistic semnificativ s-au redus doar frecvența microchisturilor – de la 26,8% la 1 lună postoperator până la 10,7% la 12 luni postoperator (p<0,05) și frecvența granulațiilor și polipilor – de la 30,4% la 1 lună postoperator până la 8,9% la 12 luni postoperator (p<0,01).

Pe parcursul studiului nu au fost constatate modificări semnificative ale frecvențelor membranei neotimpanice intacte, MT perforate și lipsei MT.

Deci, la 12 luni postoperator, evaluarea în dinamică a stării cavității de evidare a constatat formarea unei cavități largi (100,0%), reducerea statistic semnificativă a frecvenței depistării microchisturilor (10,7%), granulațiilor și polipilor (8,9%).

Acumetria fonică a constatat o creștere statistic semnificativă a percepției vocii în șoaptă – de la 1,7±0,06 m preoperator până la 2,1±0,09 m la 12 luni postoperator (p<0,001) și percepției vocii conversate – de la 3,9±0,1 m preoperator până la 5,0±0,1 m la 12 luni postoperator (p<0,001) (*tab. 12*).

Tabelul 12

Evaluarea în dinamică a funcției auditive (X±ES), funcției aparatului vestibular (%) și a calității vieții (X±ES) la pacienții cu ETMT și reconstrucție prin metoda cunoscută

Parametrii	Perioada de evaluare				p
	Preoperator	La 1 lună postoperator	La 6 luni postoperator	La 12 luni postoperator	
Examenul funcției auditive – audiometria fonică (m)					
Percepția vocii în șoaptă	1,7±0,06	1,8±0,06	1,9±0,09	2,1±0,09	1-4***, 2-4**
Percepția vocii conversate	3,9±0,1	4,4±0,08	4,1±0,1	5,0±0,1	1-2***, 1-4***, 2-4***, 3-4***
Examenul funcției auditive – audiometria tonală (%)					
Conductibilitatea aeriană	35,89±1,0	37,14±1,3	40,18±1,5	40,54±1,4	1-4**
Conductibilitatea osoasă	67,68±1,4	68,93±1,3	74,82±0,8	75,18±0,8	1-3***, 1-4***, 2-3***, 2-4***
Examenul aparatului vestibular (%)					
Nistagmus: - de gradul I - de gradul II - lipsește	76,8 76,8 0 23,2	64,3 64,3 0 35,7	57,1 57,1 0 42,9	55,4 55,4 0 44,6	
Proba Romberg pozitivă	30,4	35,7	32,1	19,6	
Proba brațelor întinse pozitivă	25,0	28,6	25,0	17,9	
Evaluarea subiectivă a calității vieții (puncte)					
Limitarea/ restricționarea activităților	3,89±0,1	-	-	4,46±0,3	
Simptome	10,29±0,3	-	-	17,89±0,5	1-4***
Utilizarea resurselor medicale	4,41±0,1	-	-	10,16±0,2	1-4***
Scorul total	18,61±0,3	-	-	33,25±0,6	1-4***

Diferență statistic semnificativă: ** – p<0,01; *** – p<0,001.

Audiometria tonală a determinat o creştere statistic semnificativă a duratei de conductibilitate aeriană – de la 35,89±1,0% preoperator până la 40,54±1,4% la 12 luni postoperator (p<0,01) şi a duratei de conductibilitate osoasă – de la 67,68±1,4% preoperator până la 75,18±0,8% la 12 luni postoperator (p>0,001).

Probele cu diapazoane – metode calitative, folosite la diferenţierea hipoacuziilor de transmisie şi percepţie – au relevat la toţi pacienţii şi la toate etapele de evaluare hipoacuzie de transmisie: proba Weber – lateralizare la urechea bolnavă, proba Schwabach – durată prelungită a conductibilităţii osoase, proba Rinne – negativă.

Examenul aparatului vestibular a evidenţiat o tendinţă de reducere a frecvenţei nistagmusului din contul nistagmusului de gradul I – de la 76,8% preoperator până la 55,4% la 12 luni postoperator (p>0,05). Proba Romberg pozitivă şi proba braţelor întinse pozitivă au avut doar o tendinţă de reducere.

După ETMT cu reconstrucţie prin metoda cunoscută s-a ameliorat calitatea vieţii, evaluată subiectiv cu utilizarea scalei Likert-CES. Au crescut statistic semnificativ scorurile subscalei de simptome – de la 10,29±0,3 puncte preoperator până la 17,89±0,5 puncte la 12 luni postoperator (p<0,001), subscalei utilizării resurselor medicale – de la 4,41±0,1 puncte preoperator până la 10,16±0,2 puncte la 12 luni postoperator (p<0,001) şi scorul total – de la 18,61±0,3 puncte preoperator până la 33,25±0,6 puncte la 12 luni postoperator (p<0,001).

Aşadar, examenul funcţiei auditive la pacienţii cu ETMT şi reconstrucţie prin metoda cunoscută la 12 luni postoperator a constatat o creştere semnificativă a rezultatelor probelor audiometriei fonice şi audiometriei tonale şi o îmbunătăţire autentică a calităţii vieţii, evaluată subiectiv cu utilizarea scalei Likert-CES.

• **Sublotul de pacienţi după evidare timpanomastoidiană totală cu reconstrucţie prinmetoda elaborată (meatotimpanoplastia cu utilizarea autografei de AOMF cu fascie temporală şi obliterare mastoidiană cu lambou musculo-periostal pediculat)**

EXAMENUL PREOPERATOR

Date generale. Sublotul de pacienţi cu ETMT şi reconstrucţie prin metoda elaborată (sublotul 6) a fost constituit din 58 de pacienţi: 28 (48,3%) de femei şi 30 (51,7%) de bărbaţi, cu vârsta medie de 41,83±1,2 ani (de la 24 până la 60 de ani).

În funcţie de profesie, pacienţii au fost repartizaţi în modul următor: agricultori – 18 (31,0%), oameni de afaceri – 9 (15,5%), muncitori – 12 (20,7%), intelectuali – 7 (12,1%), studenţi/elevi – 4 (6,9%), persoane care nu activau în câmpul muncii – 8 (13,8%).

Din mediul rural proveneau 33 (56,9%) de pacienți și din mediul urban – 25 (43,1%) de pacienți.

Factorii de risc. Tabagismul a fost confirmat la 27 (46,6%) de pacienți, consumul de alcool – la 23 (39,7%) de pacienți, iar consumul de droguri nu a fost menționat.

Maladii concomitente. În sublotul 6 au fost constatate următoarele maladii concomitente: neurologice/neurochirurgicale – în 10 (17,2%) cazuri, oftalmologice – în 9 (15,5%) cazuri, bronhopulmonare – în 17 (29,3%) cazuri, cardiovasculare – în 21 (36,2%) de cazuri, digestive – în 25 (43,1%) de cazuri, urogenitale – în 8 (13,8%) cazuri, endocrine – în 12 (20,7%) cazuri, osteoarticulare – în 12 (20,7%) cazuri și infecțioase – în 5 (8,6%) cazuri. Afecțiuni oncologice și hematologice nu au fost consemnate (*fig. 68*).

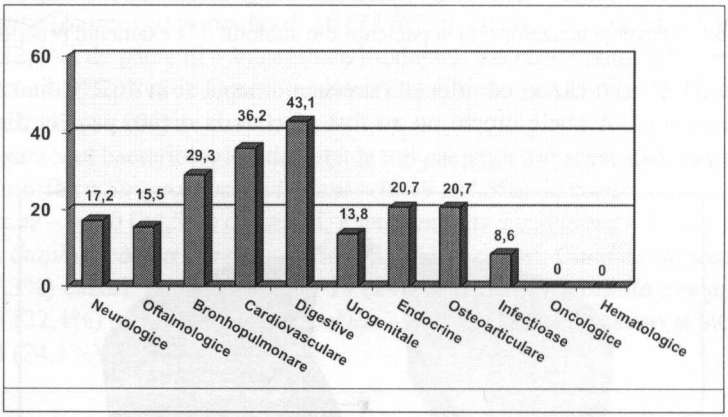

Fig. 68. Frecvența maladiilor concomitente (%) la pacienții din sublotul 6 la examenul preoperator.

Acuze. La examenul preoperator, 55 (94,8%) de pacienți acuzau cefalee, 55 (94,8%) de pacienți – otalgie, toți 58 (100,0%) de pacienți – hipoacuzie: 57 (98,3%) de pacienți – hipoacuzie pronunțată și 1 (1,7%) pacient – hipoacuzie moderată, 57 (98,3%) de pacienți – acufene: 55 (96,5%) de pacienți – de tonalitate joasă și 2 (3,5%) pacienți – de tonalitate înaltă, 46 (79,3%) de pacienți – greață, 46 (79,3%) de pacienți – vertij, 39 (67,2%) de pacienți – slăbiciune generală, toți 58 (100,0%) de pacienți – otoree: 16 (27,6%) pacienți – în cantitate abundentă și 42 (72,4%) de pacienți – în cantitate moderată, 57 (98,3%) de pacienți – cu secreții cu miros fetid și 1 (1,7%) pacient – cu secreții fără miros fetid (*fig. 69*).

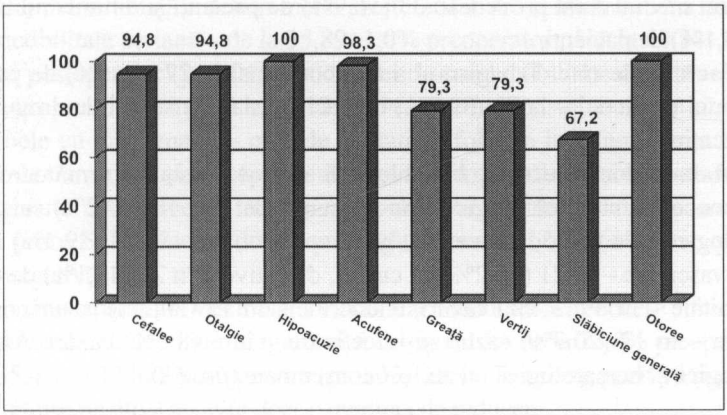

Fig. 69. Frecvenţa acuzelor (%) la pacienţii din sublotul 6 la examenul preoperator.

În 53,8% din cazuri era afectată urechea dreaptă şi în 46,2% din cazuri – urechea stângă. Ambele urechi nu au fost afectate la niciun pacient din acest sublot (*fig. 70*).

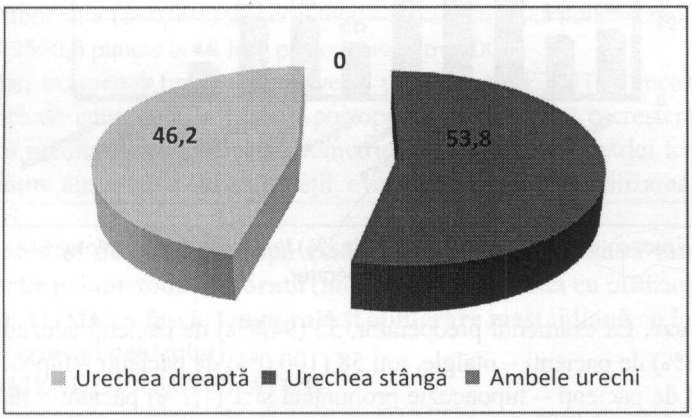

Fig. 70. Repartizarea pacienţilor (%) din sublotul 6 în funcţie de urechea afectată.

Prin urmare, pacienţii din sublotul 6 acuzau cel mai des hipoacuzie (100,0%), otoree (100,0%), acufene (98,3%), cefalee (94,8%), otalgie (94,8%), greaţă (79,3%), vertij (79,3%) şi slăbiciune generală (67,2%). Cele mai frecvente maladii concomitente diagnosticate erau afecţiunile digestive (43,1%), cardiovasculare (36,2%), bronhopulmonare (29,3%), osteoarticulare (20,7%) şi endocrine (20,7%).

Anamneza bolii. Durata bolii a constituit în medie 17,17±0,8 ani (de la 5 până la 29 de ani). În antecedente, 44 (75,9%) de pacienți au fost supuși tratamentului conservator, 3 (5,2%) pacienți – tratamentului chirurgical (ETMP) și 11 (19,0%) pacienți nu au fost supuși tratamentului.

Valoarea medie a perioadei de la ultima intervenție chirurgicală a alcătuit 5,0±1,2 ani (de la 3 până la 7 ani), iar valoarea medie a perioadei de la ultima intervenție chirurgicală până la reacutizarea procesului – 2,0±0,6 ani (de la 1 până la 3 ani).

După intervenția chirurgicală, cei 3 (100,0%) pacienți au fost supravegheați de medicul otorinolaringolog.

Examenul obiectiv. Starea generală a pacienților la examenul primar era de gravitate medie în 47 (81,0%) de cazuri și satisfăcătoare în 11 (19,0%) cazuri.

Examenul otoscopic. CAE era prezent la toți 58 (100,0%) de pacienți. La 4 (6,9%) pacienți – CAE îngust. Toți pacienții (100,0%) prezentau eliminări patologice (otoree) cu miros fetid: 16 (27,6%) pacienți – în cantitate abundentă și 42 (72,4%) de pacienți – în cantitate moderată. Secrețiile patologice erau purulente în 48 (82,8%) de cazuri, mucopurulente în 10 (17,2%) cazuri și sangvinolente în 47 (81,0%) de cazuri.

Examenul bacteriologic a depistat la toți pacienții din acest sublot microfloră polimorfă cu *Streptococcus viridans* – în 49 (84,5%) de cazuri, *Haemophilus influenzae* – în 20 (34,5%) de cazuri, *Pseudomonas aeruginosa* – în 16 (27,6%) cazuri, *Staphylococcus aureus* – în 54 (93,1%) de cazuri, *Candida albicans* – în 17 (29,3%) cazuri, *Aspergillus* – în 14 (24,1%) cazuri, *Klebsiella pneumoniae* – în 13 (22,4%) cazuri, *Proteus mirabilis* – în 47 (81,0%) de cazuri și altă floră – în 14 (24,1%) cazuri (*fig. 71*).

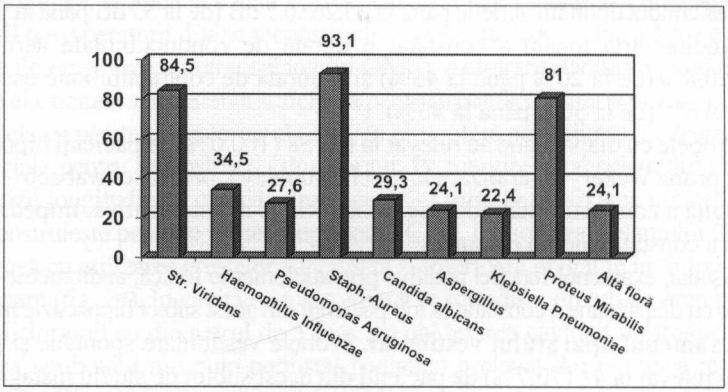

Fig. 71. Microflora secrețiilor patologice din urechea afectată (%) la pacienții din sublotul 6 la examenul preoperator.

La examenul obiectiv, pielea CAE era inflamată la 25 (43,1%) de pacienți și normală la 33 (56,9%) de pacienți. Peretele posterosuperior era normal la 52 (89,7%) de pacienți și prolabat la 6 (10,3%) pacienți. În toate cazurile, MT era cu perforație: perforație totală – la 3 (5,2%) pacienți, perforație subtotală – la 53 (91,4%) de pacienți, perforație medie – la 1 (1,7%) pacient și perforație mică – la 1 (1,7%) pacient, perforație marginală – la 53 (91,4%) de pacienți, perforație centrală – la 2 (3,4%) pacienți. MT lipsea la 3 (5,2%) pacienți. Perforația MT era localizată la nivelul *pars tensa* și *pars flacida* în 57 (98,3%) de cazuri și la nivelul *pars flacida* în 1 (1,7%) caz.

Pungile de retracție erau prezente în 3 (5,2%) cazuri, aderențele în căsuța timpanică – în 1 (1,7%) caz și polipi – în 25 (43,1%) de cazuri. Mucoasa cavității timpanice era hiperemiată și edemațiată la toți 58 (100,0%) de pacienți. Conținutul patologic al cavității timpanice era purulent în 51 (87,9%) de cazuri și mucopurulent în 7 (12,1%) cazuri. Granulații, colesteatom și lanț osicular distrus prezentau toți 58 (100,0%) de pacienți, distrucția peretelui atical – 54 (93,1%) de pacienți. Lanțul osicular era parțial distrus la 55 (94,8%) de pacienți și complet distrus la 3 (5,2%) pacienți.

Examenul permeabilității tubului auditiv. Examenul permeabilității tubului auditiv a constatat permeabilitate de gradul I la 2 (3,4%) pacienți, permeabilitate de gradul II la 16 (27,6%) pacienți, permeabilitate de gradul III la 39 (67,2%) de pacienți și impermeabilitate la 1 (1,7%) pacient.

Examenul funcției auditive. Audiometria fonică a relevat percepția vocii în șoaptă la 1,18±0,04 m (de la 0,5 m până la 1,5 m) și percepția vocii conversate – la 3,37±0,07 m (de la 2,5 m până la 4,0 m). Audiometria tonală preliminară a evidențiat scăderea conductibilității aeriene până la 65,26±0,7 dB (de la 55 dB până la 70 dB).

Audiometria tonală a constatat o durată de conductibilitate aeriană de 34,14±0,8% (de la 20% până la 45%) și o durată de conductibilitate osoasă de 60,69±0,6% (de la 50% până la 80%).

Probele cu diapazoane au relevat la toți 58 (100,0%) de pacienți hipoacuzie mixtă: proba Weber – lateralizare la urechea bolnavă, proba Schwabach – durată prelungită a conductibilității osoase, proba Rinne a fost negativă. Impedansmetria nu a constatat niciun răspuns.

Așadar, examenul funcției auditive prin audiometrie fonică, audiometrie tonală, probele cu diapazoane a constatat la toți pacienții din acest sublot hipoacuzie mixtă.

Examenul aparatului vestibular. Probele vestibulare spontane și provocate au relevat la 41 (70,7%) de pacienți din acest sublot de studiu nistagmus de gradul I, la 3 (5,2%) pacienți – nistagmus de gradul II, iar la 14 (24,1%) pacienți nistagmusul lipsea. La 43 (74,1%) de pacienți proba Romberg era pozitivă, la

21 (36,2%) de pacienți proba brațelor întinse era pozitivă, la 14 (24,1%) pacienți proba indicației era pozitivă, la 24 (41,4%) de pacienți proba fistulei era pozitivă și la toți 58 (100,0%) de pacienți proba calorică era pozitivă.

Examenul imagistic prin CT. Examenul imagistic prin CT a relevat în toate cazurile opacifiere la nivelul epitimpanului, opacifiere la nivelul mezotimpanului, opacifiere la nivelul apofizei mastoidiene, defect osos și lanț osicular distrus: parțial distrus – la 49 (84,5%) de pacienți și complet distrus – la 9 (15,5%) pacienți.

În 21 (36,2%) de cazuri a fost stabilit diagnosticul de epitimpanită cronică supurativă și în 37 (63,8%) de cazuri – epimezotimpanită cronică supurativă. Complicațiile otogene lipseau în 40 (69,0%) de cazuri, în 18 (31,0%) cazuri a fost identificată fistulă labirintică.

Protocolul chirurgical. La toți pacienții din acest sublot de studiu a fost practicată ETMT cu reconstrucția urechii medii prin metoda elaborată – meatotimpanoplastie cu utilizarea autografei de AOMF asociată cu fascia temporală și obliterare mastoidiană cu lambou musculo-periostal pediculat. După dezgolirea planului mastoidian în limitele triunghiului Chipault, din stratul cortical se frizează fragmentul osos dreptunghiular cu dimensiunile 1,5x2,5 cm și grosimea de 1 cm (*fig. 72 A, B*). Apoi se realizează ETMT tipică (*fig. 73*). La înlăturarea peretelui posterosuperior al CAE, se frizează 2 creste fine în partea superioară și cea inferioară. Chirurgia plastică a pielii CAE nu se realizează. Cavitatea postoperatorie se tamponează cu Mirocel sau cu meșe din tifon îmbibate cu unguent antibacterian. Plaga rămâne deschisă timp de 3-5 zile (perioadă necesară pentru pregătirea autotransplantului OMF din fragmentul osos al stratului cortical pregătit ex tempore). Zilnic se fac pansamente cu revizia microscopică, asanarea și înlăturarea secreților patologice, tamponarea laxă cu Mirocel sau meșe cu unguent antibacterian a cavității postoperatorii. Etapa reconstructivă se efectuează în ziua a 4-a – a 6-a (în funcție de pregătirea autotransplantului OMF). Autotransplanturile pregătite dispun de elasticitate și rezistență suficientă pentru a conferi forma și poziția necesară la modelarea peretelui posterior al CAE. În plus, oferă posibilitatea de fixare a grefei fasciale pentru reconstrucția timpanului. Pe marginea transplantului OMF se fac incizii longitudinale cu adâncimea de 1,5-2 mm. După fixarea grefei fasciale se reconstruiește peretele posterosuperior al CAE. Fixarea transplantului OMF se realizează cu utilizarea crestelor superioară și inferioară pregătite în timpul etapei de asanare (*fig. 74*). În cavitatea mastoidiană se introduce un tub de dren perforat din policlorvinil cu diametrul de 5 mm, cu obliterarea cavității mastoidiene prin plasarea lamboului musculo-periostal pediculat prelevat din regiunea retroauriculară (*fig. 75*). CAE se tamponează cu Mirocel sau cu meșe de tifon cu unguent antibacterian. Plaga se suturează strat cu strat.

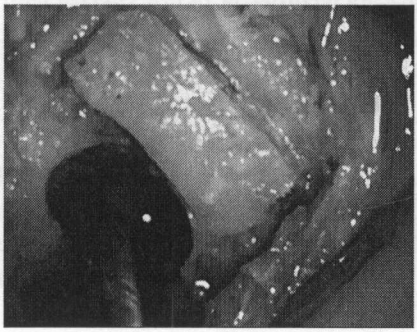

A

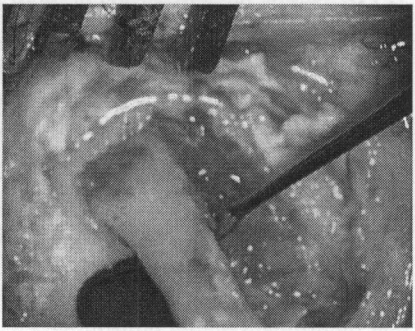

B

Fig. 72. A, B – prelevarea fragmentului din stratul cortical al apofizei mastoidiene.

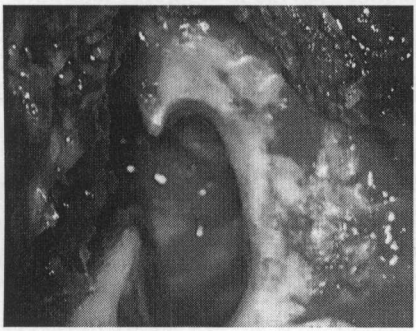

Fig. 73. Cavitatea de evidare.

Fig. 74. Reconstrucţia peretelui postero-superior al canalului auditiv extern cu grefă de Osteomatrix Forte.

Fig. 75. Obliterarea mastoidiană cu lambou musculo-periostal pediculat.

EXAMENUL LA 1 LUNĂ POSTOPERATOR

Acuze. La 1 lună după intervenţia chirurgicală, 14 (24,1%) pacienţi acuzau cefalee, 17 (29,3%) pacienţi – otalgie, toţi 58 (100,0%) de pacienţi – hipoacuzie: 57 (98,3%) de pacienţi – hipoacuzie pronunţată şi 1 (1,7%) pacient – hipoacuzie moderată, 56 (96,6%) de pacienţi – acufene: 55 (98,2%) de pacienţi – de tonalitate joasă şi 1 (1,8%) pacient – de tonalitate înaltă, 11 (19,0%) pacienţi – greaţă, 12 (20,7%) pacienţi – vertij, 14 (24,1%) pacienţi – slăbiciune generală, 57 (98,3%) de pacienţi – otoree: 2 (3,5%) pacienţi – în cantitate abundentă, 35 (61,4%) de pacienţi – în cantitate moderată şi 20 (35,1%) de pacienţi – în cantitate nesemnificativă, 1 (1,8%) pacient – cu secreţii cu miros fetid şi 56 (98,2%) de pacienţi – cu secreţii fără miros fetid (*fig. 76*).

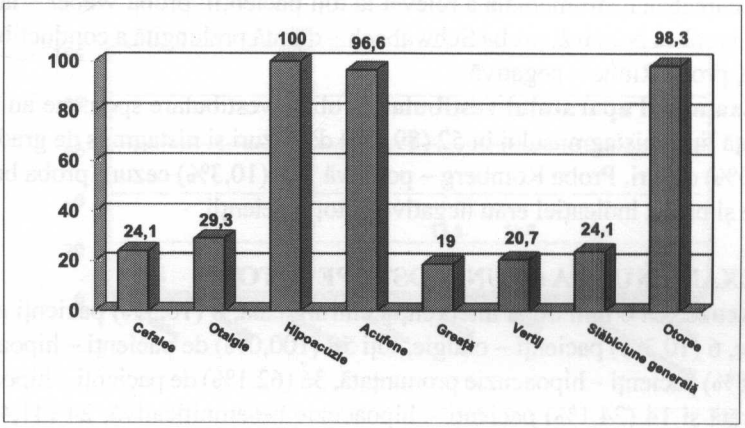

Fig. 76. Frecvenţa acuzelor (%) la pacienţii din sublotul 6 la 1 lună postoperator.

Examenul obiectiv. Starea generală a pacienţilor la 1 lună după intervenţia chirurgicală era de gravitate medie în 4 (6,9%) cazuri şi satisfăcătoare în 54 (93,1%) de cazuri.

Examenul otoscopic. CAE îngust a fost depistat la 11 (19,0%) pacienţi. 57 (98,3%) de pacienţi prezentau eliminări patologice (otoree): 3 (5,3%) pacienţi – în cantitate abundentă, 31 (54,4%) de pacienţi – în cantitate moderată şi 23 (40,4%) de pacienţi – în cantitate nesemnificativă, 2 (3,5%) pacienţi – secreţii cu miros fetid şi 55 (96,5%) de pacienţi – secreţii fără miros fetid. Secreţiile patologice erau mucoase în 10 (17,5%) cazuri, seroase în 47 (82,5%) de cazuri şi sangvinolente în 10 (17,5%) cazuri.

La examenul obiectiv, peretele posterosuperior era normal la 45 (77,6%)

de pacienţi, retractat la 7 (12,1%) pacienţi şi prolabat la 6 (10,3%) pacienţi. MT era intactă în 53 (91,4%) de cazuri şi perforată în 5 (8,6%) cazuri. Colesteatom, granulaţii şi aderenţe nu au fost constatate.

Starea cavităţii de evidare. Cavitatea de evidare era închisă în toate 58 (100,0%) de cazuri. Epidermită descuamantă, mucozită, microchisturi, granulaţii şi polipi, colesteatom, aderenţe şi buzunare de retracţie nu au fost depistate.

Examenul funcţiei auditive. Audiometria fonică a relevat percepţia vocii în şoaptă la 2,88±0,05 m (de la 2,0 m până la 3,5 m) şi percepţia vocii conversate la 4,98±0,02 m (de la 4,0 m până la 5,0 m). Audiometria tonală a constatat o durată de conductibilitate aeriană de 54,83±0,7% (de la 40% până la 60%) şi o durată de conductibilitate osoasă de 88,97±0,5% (de la 70% până la 90%).

Acumetria instrumentală a relevat la toţi pacienţii: proba Weber – lateralizare la urechea bolnavă, proba Schwabach – durată prelungită a conductibilităţii osoase, proba Rinne – negativă.

Examenul aparatului vestibular. Probele vestibulare spontane au pus în evidenţă lipsa nistagmusului în 52 (89,7%) de cazuri şi nistagmus de gradul I în 6 (10,3%) cazuri. Proba Romberg – pozitivă în 6 (10,3%) cazuri, proba braţelor întinse şi proba indicaţiei erau negative la toţi pacienţii.

EXAMENUL LA 6 LUNI POSTOPERATOR

Acuze. La 6 luni după intervenţia chirurgicală, 6 (10,3%) pacienţi acuzau cefalee, 6 (10,3%) pacienţi – otalgie, toţi 58 (100,0%) de pacienţi – hipoacuzie: 8 (13,8%) pacienţi – hipoacuzie pronunţată, 36 (62,1%) de pacienţi – hipoacuzie moderată şi 14 (24,1%) pacienţi – hipoacuzie nesemnificativă, 24 (41,4%) de pacienţi – acufene: 13 (54,2%) pacienţi de tonalitate joasă şi 11 (45,8%) pacienţi – de tonalitate înaltă, 8 (13,8%) pacienţi acuzau greaţă, 8 (13,8%) pacienţi – vertij, 9 (15,5%) pacienţi – slăbiciune generală, 12 (20,7%) pacienţi – otoree cu secreţii fără miros fetid, 9 (75,0%) pacienţi – în cantitate moderată şi 3 (25,0%) pacienţi – în cantitate nesemnificativă (*fig. 77*).

Examenul obiectiv. Starea generală a pacienţilor la 6 luni după intervenţia chirurgicală era de gravitate medie în 3 (5,2%) cazuri şi satisfăcătoare în 55 (94,8%) de cazuri.

Examenul otoscopic. 4 (6,9%) pacienţi aveau CAE îngust, 11 (19,0%) pacienţi – eliminări patologice (otoree) fără miros fetid şi nesangvinolente: 5 (45,5%) pacienţi – în cantitate moderată şi 6 (54,5%) pacienţi – în cantitate nesemnificativă. Secreţiile patologice erau mucoase în 1 (9,1%) caz şi seroase în 10 (90,9%) cazuri.

La examenul obiectiv, peretele posterosuperior era normal la 49 (84,5%)

de pacienţi şi retractat la 9 (15,5%) pacienţi. MT era intactă în 46 (79,3%) de cazuri, perforată în 9 (15,5%) cazuri. În 3 (5,2%) cazuri ea lipsea. Colesteatom, granulaţii şi aderenţe nu au fost constatate.

Starea cavităţii de evidare. Cavitatea de evidare era închisă la toţi 58 (100,0%) de pacienţi. Epidermită descuamantă, mucozită, microchisturi, granulaţii şi polipi, colesteatom, aderenţe şi buzunare de retracţie nu au fost constatate.

Examenul funcţiei auditive. Audiometria fonică a relevat percepţia vocii în şoaptă la 3,45±0,09 m (de la 2,0 m până la 4,0 m) şi percepţia vocii conversate la 5,95±0,04 m (de la 4,0 m până la 6,0 m). Audiometria tonală a constatat o durată de conductibilitate aeriană de 65,69±1,5% (de la 30% până la 75%) şi o durată de conductibilitate osoasă de 92,76±0,3% (de la 90% până la 95%).

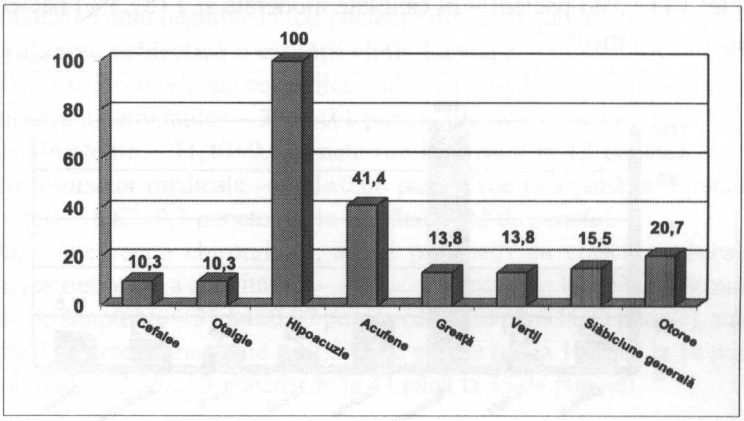

Fig. 77. Frecvenţa acuzelor (%) la pacienţii din sublotul 6 la 6 luni postoperator.

Probele cu diapazoane au relevat la toţi pacienţii următoarele modificări: proba Weber – lateralizare la urechea bolnavă, proba Schwabach – durată prelungită a conductibilităţii osoase, proba Rinne – negativă.

Examenul aparatului vestibular. Probele vestibulare spontane au relevat lipsa nistagmusului în 53 (91,4%) de cazuri şi nistagmus de gradul I în 5 (8,6%) cazuri, proba Romberg – pozitivă în 4 (6,9%) cazuri, proba braţelor întinse şi proba indicaţiei erau negative la toţi pacienţii din acest sublot.

EXAMENUL LA 12 LUNI POSTOPERATOR

Acuze. La 12 luni după intervenţia chirurgicală, 6 (10,3%) pacienţi acuzau cefalee, 3 (5,2%) pacienţi – otalgie, toţi 58 (100,0%) de pacienţi – hipoacu-

zie: 34 (58,6%) de pacienţi – hipoacuzie moderată şi 24 (41,4%) de pacienţi – hipoacuzie nesemnificativă, 12 (20,7%) pacienţi – acufene de tonalitate joasă, 4 (6,9%) pacienţi – greaţă, 5 (8,6%) pacienţi – vertij, 6 (10,3%) pacienţi – slăbiciune generală, 8 (13,8%) pacienţi – eliminări (otoree) fără miros fetid: 1 (12,5%) pacient – în cantitate moderată şi 7 (87,5%) pacienţi – în cantitate nesemnificativă (*fig. 78*).

Examenul obiectiv. Starea generală a pacienţilor la 12 luni după intervenţia chirurgicală era de gravitate medie în 1 (1,7%) caz şi satisfăcătoare în 57 (98,3%) de cazuri.

Examenul otoscopic. CAE îngust lipsea la toţi pacienţii, 8 (13,8%) pacienţi prezentau eliminări patologice (otoree) seroase, fără miros fetid şi nesangvinolente: 1 (12,5%) pacient – în cantitate moderată şi 7 (87,5%) pacienţi – în cantitate nesemnificativă.

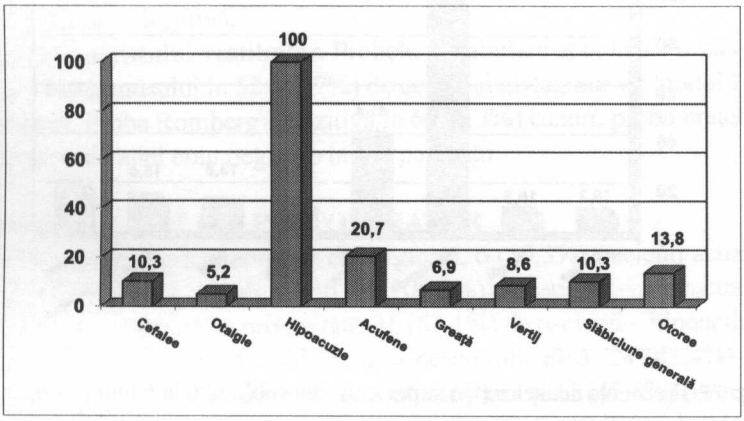

Fig. 78. Frecvenţa acuzelor (%) la pacienţii din sublotul 6 la 12 luni postoperator.

La examenul obiectiv, peretele posterosuperior era normal la 51 (87,9%) de pacienţi şi retractat la 7 (12,1%) pacienţi. MT era intactă în 46 (79,3%) de cazuri şi perforată în 9 (15,5%) cazuri. În 3 (5,2%) cazuri ea lipsea. Colesteatom, granulaţii şi aderenţe nu au fost depistate.

Starea cavităţii de evidare. Cavitatea de evidare era închisă în toate 58 (100,0%) de cazuri. Epidermită descuamantă, mucozită, granulaţii şi polipi, colesteatom, aderenţe şi buzunare de retracţie nu au fost constatate.

Examenul funcţiei auditive. Audiometria fonică a relevat percepţia vocii în şoaptă la 3,74±0,09 m (de la 2,0 m până la 5,0 m) şi percepţia vocii conver-

sate la 5,91±0,04 m (de la 5,0 m până la 6,0 m). Audiometria tonală a constatat o durată de conductibilitate aeriană de 67,24±1,2% (de la 40% până la 75%) și o durată de conductibilitate osoasă de 92,84±0,3% (de la 90% până la 95%).

Acumetria instrumentală a relevat: proba Weber – lateralizare la urechea bolnavă la toți pacienții, proba Schwabach – durată egală a conductibilității osoase în 4 (6,9%) cazuri și durată prelungită a conductibilității osoase în 54 (93,1%) de cazuri, proba Rinne – pozitivă în 4 (6,9%) cazuri și negativă în 54 (93,1%) de cazuri.

Examenul aparatului vestibular. Probele vestibulare spontane au relevat lipsa nistagmusului în 55 (94,8%) de cazuri și nistagmus de gradul I în 3 (5,2%) cazuri, proba Romberg – pozitivă în 3 (5,2%) cazuri, proba brațelor întinse și proba indicației erau negative la toți pacienții din acest sublot.

Evaluarea subiectivă a calității vieții. La etapa preoperatorie am obținut următoarele valori medii ale scorurilor scalei Likert-CES: subscala de limitare/restricționare a activităților – 3,01±0,1 puncte (de la 3 până la 5 puncte), subscala de simptome – 11,40±0,1 puncte (de la 9 până la 12 puncte), subscala utilizării resurselor medicale – 3,31±0,08 puncte (de la 3 până la 5 puncte) și scorul total – 18,62±0,3 puncte (de la 15 până la 22 de puncte).

După intervenția chirurgicală, acești parametri au crescut: subscala de limitare/restricționare a activităților – 8,12±0,2 puncte (de la 5 până la 9 puncte), subscala de simptome – 31,84±0,07 puncte (de la 30 până la 33 puncte), subscala utilizării resurselor medicale – 12,53±0,2 puncte (de la 10 până la 14 puncte) și scorul total – 52,45±0,3 puncte (de la 44 până la 55 de puncte).

EVALUAREA ÎN DINAMICĂ

Evaluarea în dinamică a acuzelor la pacienții din sublotul 6 a constatat, deja la 1 lună postoperator, o scădere statistic semnificativă a frecvențelor cefaleei – de la 94,8% preoperator până la 10,3% la 12 luni postoperator ($p<0,001$), otalgiei – de la 94,8% preoperator până la 5,2% la 12 luni postoperator ($p<0,001$), acufenelor – de la 98,3% preoperator până la 20,7% la 12 luni postoperator ($p<0,001$), greței – de la 79,3% preoperator până la 6,9% la 12 luni postoperator ($p<0,001$), vertijului – de la 79,3% preoperator până la 8,6% la 12 luni postoperator ($p<0,001$) și slăbiciunii generale – de la 67,2% preoperator până la 10,3% la 12 luni postoperator ($p<0,001$) (*tab. 13*).

Deși pe parcursul studiului frecvența hipoacuziei nu s-a modificat, s-a depistat o creștere statistic semnificativă a frecvenței hipoacuziei moderate – de la 1,7% preoperator până la 58,6% la 12 luni postoperator ($p<0,001$) și a hipoacuziei nesemnificative – de la 0% preoperator până la 41,4% la 12 luni

postoperator (p<0,001). Respectiv, a scăzut statistic semnificativ frecvența hipoacuziei pronunțate – de la 98,3% preoperator până la 0% la 12 luni postoperator (p<0,001).

Tabelul 13

Evaluarea în dinamică a acuzelor (%) la pacienții din sublotul 6

Acuzele	Perioada de evaluare				p
	Preoperator	La 1 lună postoperator	La 6 luni postoperator	La 12 luni postoperator	
Cefalee	94,8	24,1	10,3	10,3	1-2***, 1-3***, 1-4***
Otalgie	94,8	29,3	10,3	5,2	1-2***, 1-3***, 1-4***, 2-3*, 2-4***
Hipoacuzie:	100,0	100,0	100,0	100,0	
- nesemnificativă	0	0	24,1	41,4	1-3***, 1-4***, 2-3***, 2-4***
- moderată	1,7	1,7	62,1	58,6	1-3***, 1-4***, 2-3***, 2-4***
- pronunțată	98,3	98,3	13,8	0	1-3***, 1-4***, 2-3***, 2-4***, 3-4**
- lipsește	0	0	0	0	
Acufene:	98,3	96,6	41,4	20,7	1-3***, 1-4***, 2-3***, 2-4***
- de tonalitate joasă	96,5	98,2	54,2	20,7	1-3***, 1-4***, 2-3***, 2-4***, 3-4***
- de tonalitate înaltă	3,5	1,8	45,8	0	1-3***, 2-3***, 3-4***
- lipsește	0	3,4	58,6	79,3	1-3***, 1-4**, 2-3***, 2-4***
Greață	79,3	19,0	13,8	6,9	1-2***, 1-3***, 1-4***
Vertij	79,3	20,7	13,8	8,6	1-2***, 1-3***, 1-4***
Slăbiciune generală	67,2	24,1	15,5	10,3	1-2***, 1-3***, 1-4***
Otoree:	100,0	98,3	20,7	13,8	1-3***, 1-4***, 2-3***, 2-4***
- cu miros fetid	98,3	1,8	0	0	1-2***, 1-3***, 1-4***
- fără miros fetid	1,7	98,2	100,0	100,0	1-2***, 1-3***, 1-4***
- abundentă	27,6	3,5	0	0	1-2***, 1-3***, 1-4***
- moderată	72,4	61,4	75,0	12,5	1-4***, 2-4**, 3-4***
- nesemnificativă	0	35,1	25,0	87,5	1-2***, 1-3***, 1-4***, 2-4**, 3-4***
- lipsește	0	1,7	79,3	86,2	1-3***, 1-4***, 2-3***, 2-4***

Diferență statistic semnificativă: ** – p<0,01; *** – p<0,001.

Frecvența otoreei a scăzut statistic semnificativ la 6 luni postoperator – de la 100,0% preoperator până la 20,7% (p<0,001) și la 12 luni postoperator – de la 100,0% preoperator până la 13,8% (p<0,001). A scăzut statistic semnificativ frecvența otoreei abundente – de la 27,6% preoperator până la 0% la 12 luni postoperator (p<0,001), otoreei moderate – de la 72,4% preoperator până la 12,5% la 12 luni postoperator (p<0,001) și otoreei cu miros fetid – de la 98,3% preoperator până la 0% la 12 luni postoperator (p<0,001). A crescut statistic semnificativ frecvența otoreei nesemnificative – de la 0% preoperator până la 87,5% la 12 luni postoperator (p<0,001) și otoreei fără miros fetid – de la 1,7% preoperator până la 100,0% la 12 luni postoperator (p<0,001).

Examenul obiectiv a confirmat ameliorarea stării generale de sănătate a pacienților deja la 1 lună postoperator: frecvența stării de gravitate medie a scăzut statistic semnificativ – de la 81,0% preoperator până la 1,7% la 12 luni postoperator (p<0,001), iar starea satisfăcătoare a pacienților a crescut statistic semnificativ – de la 19,0% preoperator până la 98,3% la 12 luni postoperator (p<0,001) (*fig. 79*).

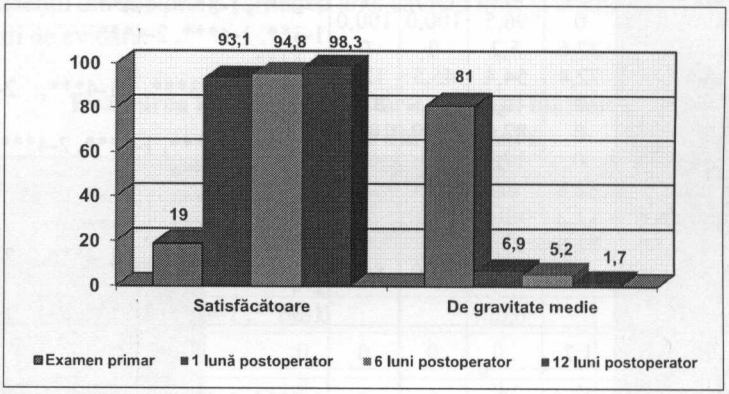

Fig. 79. Evaluarea în dinamică a stării generale a pacienților (%) din sublotul 6 .

Așadar, evaluarea în dinamică a pacienților din sublotul 6 a constatat o reducere statistic semnificativă la 12 luni postoperator a acuzelor: cefalee, otalgie, acufene, greață, vertij, slăbiciune generală și otoree. Deși frecvența hipoacuziei nu s-a modificat pe parcursul studiului, s-a constatat o reducere statistic semnificativă a hipoacuziei pronunțate, o creștere statistic semnificativă a hipoacuziei moderate și nesemnificative. Starea generală de sănătate de asemenea s-a ameliorat semnificativ la toți pacienții deja la 1 lună postoperator.

Examenul otoscopic a relevat la pacienții din sublotul 6 o reducere și dispariția CAE îngust – de la 6,9% preoperator până la 0% la 12 luni postoperator (p>0,05) (*tab. 14*).

Tabelul 14

Evaluarea în dinamică a rezultatelor examenului otoscopic (%) la pacienții din sublotul 6

Examenul otoscopic	Perioada de evaluare				p
	Preoperator	La 1 lună postoperator	La 6 luni postoperator	La 12 luni postoperator	
CAE îngust	6,9	19,0	6,9	0	2-4***
Otoree:	100,0	98,3	19,0	13,8	1-3***, 1-4***, 2-3***, 2-4*** 1-2***, 1-3***, 1-4*** 1-2***, 1-3***, 1-4***
- cu miros fetid	100,0	3,5	0	0	1-2***, 1-3***, 1-4***
- fără miros fetid	0	96,5	100,0	100,0	1-3**, 1-4***, 2-4***
- abundentă	27,6	5,2	0	0	3-4***
- moderată	72,4	54,4	45,5	12,5	1-2***, 1-3***, 1-4***, 2-4***, 3-4***
- nesemnificativă	0	40,4	54,5	87,5	1-2***, 1-3***, 1-4***, 2-4***
- seroasă	0	82,5	90,9	100,0	1-2***, 2-4***
- mucoasă	0	17,5	9,1	0	1-2***, 1-3***, 1-4***
- purulentă	82,8	0	0	0	1-2***, 1-3***, 1-4***
- mucopurulentă	17,2	0	0	0	1-2***, 1-3***, 1-4***, 2-3***, 2-4***
- sangvinolentă	81,0	17,5	0	0	1-3***, 1-4***, 2-3***, 2-4***
- lipsește	0	1,7	81,0	86,2	
Aderențe	1,7	0	0	0	
Granulații	100,0	0	0	0	1-2***, 1-3***, 1-4***
Colesteatom	100,0	0	0	0	1-2***, 1-3***, 1-4***

Diferență statistic semnificativă: ** – p<0,01; *** – p<0,001.

Frecvența otoreei, în general, s-a redus statistic semnificativ la 6 luni postoperator – de la 100,0% preoperator până la 19,0% (p<0,001) și la 12 luni postoperator – de la 100,0% preoperator până la 13,8% (p<0,001).

S-a redus statistic semnificativ frecvența otoreei cu miros fetid – de la 100,0% preoperator până la 0% la 12 luni postoperator (p>0,001), otoreei abun-

dente – de la 27,6% preoperator până la 0% la 12 luni postoperator (p<0,001), otoreei moderate – de la 72,4% preoperator până la 12,5% la 12 luni postoperator (p<0,001), otoreei purulente – de la 82,8% preoperator până la 0% la 12 luni postoperator (p<0,001), otoreei mucopurulente – de la 17,2% preoperator până la 0% la 12 luni postoperator (p<0,001) și otoreei sangvinolente – de la 81,0% preoperator până la 0% la 12 luni postoperator (p<0,001), iar frecvența otoreei fără miros fetid a crescut semnificativ – de la 0% preoperator până la 100,0% la 12 luni postoperator (p>0,001), a otoreei nesemnificative – de la 0% preoperator până la 87,5% la 12 luni postoperator (p<0,001) și a otoreei seroase – de la 0% preoperator până la 100,0% la 12 luni postoperator (p<0,001).

A scăzut statistic semnificativ frecvența granulațiilor – de la 100,0% preoperator până la 0% la 12 luni postoperator și colesteatomului – de la 100,0% preoperator până la 0% la 12 luni postoperator (p<0,001).

Evaluarea postoperatorie în dinamică a stării cavității de evidare a constatat formarea unei cavități mici și lipsa patologiilor acesteia (*tab. 15*). Prin urmare, evaluarea postoperatorie în dinamică a stării cavității de evidare a constatat la toți pacienții din sublotul 6 formarea unei cavități mici și eradicarea patologiilor cavității de evidare.

Tabelul 15

Evaluarea în dinamică a stării cavității mastoidiene (%) la pacienții din sublotul 6

Starea cavității de evidare	Perioada de evaluare		
	La 1 lună postoperator	La 6 luni postoperator	La 12 luni postoperator
Largă	0	0	0
Închisă	100,0	100,0	100,0
Bisac	0	0	0
Epidermită descuamantă	0	0	0
Mucozită	0	0	0
Microchisturi	0	0	0
Granulații și polipi	0	0	0
Colesteatom	0	0	0
Aderențe și buzunare de retracție	0	0	0
MT intactă	91,4	79,3	79,3
MT perforată	8,6	15,5	15,5
Lipsa MT	0	5,2	5,2

Tabelul 16

Evaluarea în dinamică a funcției auditive (X±ES), funcției aparatului vestibular (%) și a calității vieții (X±ES) la pacienții din sublotul 6

Parametrii	Perioada de evaluare				p
	Preoperator	La 1 lună postoperator	La 6 luni postoperator	La 12 luni postoperator	
Examenul funcției auditive – audiometria fonică (m)					
Percepția vocii în șoaptă	1,18±0,04	2,88±0,05	3,45±0,09	3,74±0,09	1-2***, 1-3***, 1-4***, 2-3***, 2-4***
Percepția vocii conversate	3,37±0,07	4,98±0,02	5,95±0,04	5,91±0,04	1-2***, 1-3***, 1-4***, 2-3***, 2-4***
Examenul funcției auditive – audiometria tonală (%)					
Conductibilitatea aeriană	34,14±0,8	54,83±0,7	65,69±1,5	67,24±1,2	1-2***, 1-3***, 1-4***, 2-3***, 2-4***
Conductibilitatea osoasă	60,69±0,6	88,97±0,5	92,76±0,3	92,84±0,3	1-2***, 1-3***, 1-4***, 2-3***, 2-4***
Examenul aparatului vestibular (%)					
Nistagmus: - de gradul I - de gradul II - lipsește	75,9 70,7 5,2 24,1	10,3 10,3 0 89,7	8,6 8,6 0 91,4	5,2 5,2 0 94,8	1-2***, 1-3***, 1-4*** 1-2***, 1-3***, 1-4*** 1-2***, 1-3***, 1-4***
Proba Romberg pozitivă	74,1	10,3	6,9	5,2	1-2***, 1-3***, 1-4***
Proba brațelor întinse pozitivă	36,2	0	0	0	1-2***, 1-3***, 1-4***
Evaluarea subiectivă a calității vieții (puncte)					
Limitarea/ restricționarea activităților	3,01±0,1	-	-	8,12±0,2	1-4***
Simptome	11,40±0,08	-	-	31,84±0,07	1-4***
Utilizarea resurselor medicale	3,31±0,08	-	-	12,53±0,2	1-4***
Scorul total	18,62±0,3	-	-	52,45±0,3	1-4***

Diferență statistic semnificativă: ** – p<0,01; *** – p<0,001.

Audiometria fonică a constatat o creștere statistic semnificativă a percepției vocii în șoaptă – de la 1,18±0,04 m preoperator până la 3,74±0,09 m la 12 luni postoperator (p<0,001) și a percepției vocii conversate – de la 3,37±0,07 m preoperator până la 5,91±0,04 m la 12 luni postoperator (p<0,001) (*tab. 16*).

Audiometria tonală a determinat o tendință similară a duratei de conductibilitate aeriană – de la 34,14±0,8% preoperator până la 67,24±1,2% la 12 luni postoperator (p<0,001) și a duratei de conductibilitate osoasă – de la 60,69±0,6% preoperator până la 92,84±0,3% la 12 luni postoperator (p<0,001).

Probele cu diapazoane au relevat la toți pacienții și la toate etapele de evaluare hipoacuzie mixtă: proba Weber – lateralizare la urechea bolnavă, proba Schwabach – durată prelungită a conductibilității osoase, proba Rinne – negativă.

Examenul aparatului vestibular a evidențiat o scădere statistic semnificativă a frecvenței nistagmusului – de la 75,9% preoperator până la 5,2% la 12 luni postoperator (p<0,001), a probei Romberg pozitive – de la 74,1% preoperator până la 5,2% la 12 luni postoperator (p<0,001) și a probei brațelor întinse pozitive – de la 36,2% preoperator până la 0% la 12 luni postoperator (p<0,001).

În sublotul 6 s-a ameliorat calitatea vieții. A crescut statistic semnificativ scorul subscalei de limitare/restricționare a activităților – de la 3,01±0,17 puncte preoperator până la 8,12±0,2 puncte la 12 luni postoperator (p<0,001), scorul subscalei de simptome – de la 11,40±0,08 puncte preoperator până la 31,84±0,07 puncte la 12 luni postoperator (p<0,001), scorul subscalei utilizării resurselor medicale – de la 3,31±0,08puncte preoperator până la 12,53±0,2 puncte la 12 luni postoperator (p<0,001) și scorul total – de la 18,62±0,3puncte preoperator până la 52,45±0,3puncte la 12 luni postoperator (p<0,001).

Așadar, examenul funcției auditive după ETMT cu reconstrucție prin metoda elaborată (sublotul 6) la 12 luni postoperator a constatat ameliorarea semnificativă a percepției vocii în șoaptă și conversate, conductibilității aeriene și osoase, funcției aparatului vestibular și calității vieții.

8. ANALIZA COMPARATIVĂ A REZULTATELOR ANATOMICE ŞI FUNCŢIONALE ALE INTERVENŢIILOR RECONSTRUCTIVE PRIMARE ȘI INTERVENŢIILOR DE REVIZUIRE

8.1. Eficienţa intervenţiei chirurgicale de revizuire la pacienţii cu maladia urechii operate şi a intervenţiei de asanare primare la pacienţii cu otită medie cronică supurativă cu reconstrucţie prin metoda cunoscută

EXAMENUL PREOPERATOR

Date generale. Evaluarea comparativă a pacienţilor după revizia chirurgicală a cavităţii de evidare cu reconstrucţie prin metoda cunoscută (sublotul 2) şi a pacienţilor după ETMT cu reconstrucţie prin metoda cunoscută (sublotul 5) nu a constatat diferenţe statistic semnificative în funcţie de sex (respectiv, 47,3% şi 55,4% femei; p>0,05; 52,7% şi 44,6% bărbaţi; p>0,05), dar a relevat diferenţe statistic semnificative în funcţie de mediul de trai (respectiv, 69,1% şi 26,8% în mediul rural; p<0,001; 30,9% şi 73,2% în mediul urban; p<0,001). Nu activau în câmpul muncii mai mulţi pacienţi din sublotul 2, comparativ cu pacienţii din sublotul 5 (25,5% şi 10,7%, respectiv; p<0,05). Consumul de băuturi alcoolice, determinat în baza chestionării, de asemenea a fost mai frecvent la pacienţii din sublotul 2 (52,7% şi 26,8%, respectiv; p<0,01). În funcţie de vârstă şi tabagism, subloturile de studiu erau similare.

Maladii concomitente. Pacienţii din sublotul 2, comparativ cu pacienţii din sublotul 5, prezentau mai des afecţiuni concomitente neurologice/neurochirurgicale (41,8% şi 0%, respectiv; p<0,001), bronhopulmonare (85,5% şi 28,6%, respectiv; p<0,001), digestive (87,3% şi 64,3%, respectiv; p<0,01) şi urogenitale (10,9% şi 0%, respectiv; p<0,05). Afecţiunile oftalmologice (5,5% şi 0%, respectiv; p>0,05), cardiovasculare (78,2% şi 64,3%, respectiv; p>0,05) şi osteoarticulare (1,8% şi 0%, respectiv; p>0,05) erau similare în ambele subloturi de studiu (*fig. 80*).

Acuze. La examenul preoperator, frecvenţa acuzelor era similară în ambele subloturi de studiu, cu excepţia cefaleei (82,1% şi 45,5%; p<0,001) şi otalgiei (64,3% şi 43,6%; p<0,001), menţionate statistic semnificativ mai frecvent de pacienţii din sublotul 5 (*fig. 81*).

Aşadar, pacienţii din sublotul 2, care proveneau din mediul rural, acuzau mai frecvent afecţiuni concomitente neurologice/neurochirurgicale, bronhopulmonare, digestive şi urogenitale, iar pacienţii din sublotul 5, proveniţi din mediul urban, acuzau mai frecvent cefalee şi otalgie. Vârsta medie şi frecvenţa tabagismului erau similare în ambele subloturi de studiu.

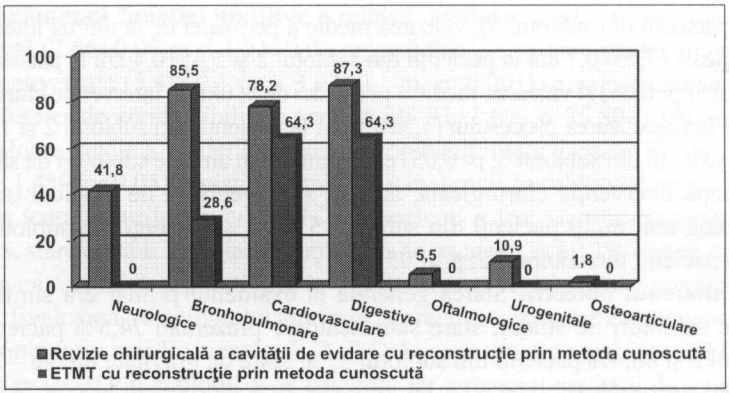

Fig. 80. Frecvenţa maladiilor concomitente (%) ale pacienţilor după revizia chirurgicală a cavităţii de evidare cu reconstrucţie prin metoda cunoscută şi după ETMT cu reconstrucţie prin metoda cunoscută.

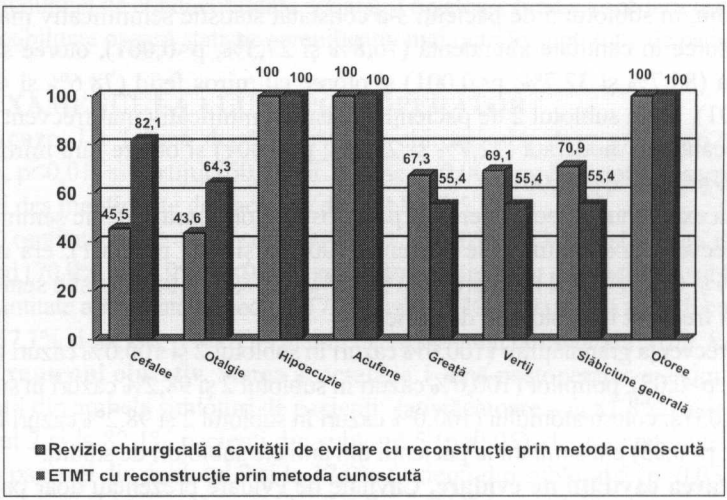

Fig. 81. Frecvenţa acuzelor (%) pacienţilor după revizia chirurgicală a cavităţii de evidare cu reconstrucţie prin metoda cunoscută şi după ETMT cu reconstrucţie prin metoda cunoscută la examenul preoperator.

Anamneza bolii. ETMT au fost supuşi toţi pacienţii din sublotul 2 şi 97,0% pacienţi din sublotul 5. 3,0% pacienţi nu au suportat intervenţie chirurgicală. Durata medie a bolii (13,85±0,8 ani la pacienţii din sublotul 2 şi 12,41±0,7

ani la pacienții din sublotul 5), valoarea medie a perioadei de la ultima intervenție chirurgicală (7,25±0,7 ani la pacienții din sublotul 2 și 5,35±0,4 ani la pacienții din sublotul 5; p>0,05) și valoarea medie a perioadei de la ultima intervenție chirurgicală până la reacutizarea procesului (1,5±0,1 ani la pacienții din sublotul 2 și 1,5±0,1 ani la pacienții din sublotul 5; p>0,05) erau similare în ambele subloturi de studiu.

După intervenția chirurgicală, au fost supravegheați de medicul otorinolaringolog mai mulți pacienți din sublotul 5 (69,1% pacienți din sublotul 2 și 91,1% pacienți din sublotul 5; p<0,05).

Examenul obiectiv. Starea generală la examenul primar era similară în ambele subloturi de studiu: stare satisfăcătoare prezentau 74,5% pacienți din sublotul 2 și 80,4% pacienți din sublotul 5, iar stare de gravitate medie – 25,5% și 19,6%, respectiv (p>0,05).

Examenul otoscopic a evidențiat lipsa CAE îngust similar în ambele subloturi de studiu (87,3% pacienți din sublotul 2 și 94,6% pacienți din sublotul 5; p>0,05). Deși eliminări patologice prezentau toți pacienții din ambele subloturi de studiu, în sublotul 5 de pacienți s-a constatat statistic semnificativ mai frecvent otoree în cantitate abundentă (76,8% și 27,3%; p<0,001), otoree sangvinolentă (85,7% și 32,7%; p<0,001) și otoree cu miros fetid (78,6% și 41,8%; p<0,001), iar în sublotul 2 de pacienți, statistic semnificativ mai frecvent – otoree în cantitate moderată (72,7% și 23,2%; p<0,001) și otoree fără miros fetid (58,2% și 21,4%; p<0,001).

La examenul obiectiv, peretele posterosuperior lipsea statistic semnificativ mai frecvent în sublotul 2 de pacienți (100,0% și 0%; p<0,001), era normal (85,7% și 0%; p<0,001) sau prolabat (14,3% și 0%; p<0,01) statistic semnificativ mai frecvent în sublotul 5 de pacienți.

Frecvența granulațiilor (100,0% cazuri în sublotul 2 și 100,0% cazuri în sublotul 5; p>0,05), polipilor (100,0% cazuri în sublotul 2 și 98,2% cazuri în sublotul 5; p>0,05) și colesteatomului (100,0% cazuri în sublotul 2 și 98,2% cazuri în sublotul 5; p>0,05) era similară la pacienții din ambele subloturi de studiu.

Starea cavității de evidare. Cavitate de evidare prezentau doar pacienții din sublotul 2.

Deci, durata medie a bolii, valoarea medie a perioadei de la ultima intervenție chirurgicală și valoarea medie a perioadei de la ultima intervenție chirurgicală până la reacutizarea procesului erau similare în ambele subloturi de studiu. În sublotul 5 de pacienți s-a constatat statistic semnificativ mai frecvent otoree în cantitate abundentă, otoree sangvinolentă și otoree cu miros fetid, iar în sublotul 2 de pacienți – statistic semnificativ mai frecvent otoree în cantitate moderată și otoree fără miros fetid.

Examenul funcției auditive a relevat o valoare medie a percepției vocii în șoaptă (2,66±0,09 m și 1,71±0,06 m; p<0,001), o valoare medie a percepției vocii conversate (5,48±0,1 m și 3,93±0,1 m; p<0,001), o valoare medie a scăderii duratei de conductibilitate aeriană (41,91±1,6% și 35,89±1,0%; p<0,01) și o valoare medie a scăderii duratei de conductibilitate osoasă (73,64±1,9% și 67,68±1,4%; p<0,05) statistic semnificativ mai mari în sublotul 2 de pacienți.

În toate cazurile, în sublotul 2 de pacienți a fost stabilit diagnosticul de OMCS, stare după ETMP, iar în sublotul 5 de pacienți, în 89,3% cazuri – epimezotimpanită cronică supurativă și în 10,7% cazuri – epitimpanită cronică supurativă. Evaluarea tratamentului chirurgical practicat a constatat realizarea statistic semnificativ mai frecventă a ETMP fără reconstrucția urechii medii (98,2% și 0%; p<0,001) în sublotul 5 de pacienți, iar a reviziei cavității de evidare cu reconstrucția urechii medii (100,0% și 1,8%; p<0,001) în sublotul 2 de pacienți.

Așadar, examenul funcției auditive a relevat o valoare medie a percepției vocii în șoaptă, o valoare medie a percepției vocii conversate, o valoare medie a scăderii duratei de conductibilitate aeriană și o valoare medie a scăderii duratei de conductibilitate osoasă statistic semnificativ mai mari în sublotul 2 de pacienți.

EXAMENUL LA 1 LUNĂ POSTOPERATOR

Acuze. La 1 lună după intervenția chirurgicală, doar greața (67,9% și 36,4%; p<0,01) și vertijul (60,7% și 25,5%; p<0,001) au fost statistic semnificativ mai des menționate de pacienții din sublotul 5.

O cantitate moderată de secreții (70,9% și 25,0%; p<0,001) și secreții fără miros fetid (70,9% și 42,9%; p<0,01) prezentau mai frecvent pacienții din sublotul 2, iar o cantitate abundentă de secreții (73,2% și 29,1%; p<0,001) și secreții cu miros fetid (57,1% și 29,1%; p<0,01) – mai frecvent pacienții din sublotul 5 (*fig. 82*).

Examenul obiectiv. Starea generală la 1 lună postoperator era similară la pacienții din ambele subloturi de pacienți: satisfăcătoare – la 81,8% pacienți din sublotul 2 și la 82,1% pacienți din sublotul 5 (p>0,05), de gravitate medie – la 18,2% pacienți din sublotul 2 și la 17,9% pacienți din sublotul 5 (p>0,05).

Examenul otoscopic a evidențiat lipsa CAE îngust la 90,9% pacienți din sublotul 2 și la 82,1% pacienți din sublotul 5 (p>0,05). Deși eliminări patologice prezentau toți pacienții din ambele subloturi de studiu, frecvența otoreei abundente (75,0% și 25,5%; p<0,001), otoreei mucoase (51,8% și 0%; p<0,001) și otoreei cu miros fetid (60,7% și 30,9%; p<0,01) era mai înaltă la pacienții din sublotul 5, iar frecvența otoreei moderate (74,5% și 25,0%; p<0,001), otoreei purulente (27,3% și 12,5%; p<0,05), otoreei mucopurulente (23,6% și 0%; p<0,001) și otoreei fără miros fetid (69,1% și 39,3%; p<0,01) – mai înaltă la

pacienţii din sublotul 2. Frecvenţa otoreei sangvinolente (29,1% la pacienţii din sublotul 2 şi 23,2% la pacienţii din sublotul 5; p>0,05) era similară în ambele subloturi de studiu.

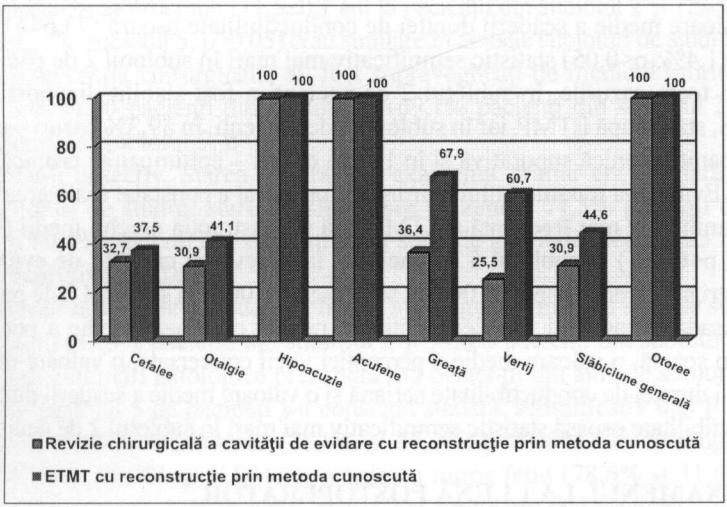

Fig. 82. Frecvenţa acuzelor (%) pacienţilor după revizia chirurgicală a cavităţii de evidare cu reconstrucţie prin metoda cunoscută şi după ETMT cu reconstrucţie prin metoda cunoscută la 1 lună postoperator.

Starea cavităţii de evidare. În sublotul 5 de pacienţi s-a constatat statistic semnificativ mai frecvent cavitate de evidare închisă (51,8% şi 23,6%; p<0,01) şi mucozită (78,6% şi 47,3%; p<0,01). Frecvenţa epidermitei descuamante, microchisturilor, granulaţiilor şi polipilor, colesteatomului, aderenţelor şi buzunarelor de retracţie era similară în ambele subloturi de studiu.

Examenul funcţiei auditive a relevat valoarea medie a percepţiei vocii în şoaptă (2,70±0,1 m şi 1,79±0,06 m; p<0,001), valoarea medie a percepţiei vocii conversate (4,89±0,1 m şi 4,45±0,08 m; p<0,01), valoarea medie a scăderii duratei de conductibilitate aeriană (46,0±1,7% şi 37,14±1,3%; p<0,001) şi valoarea medie a scăderii duratei de conductibilitate osoasă (78,18±1,6% şi 68,93±1,3%; p<0,001) statistic semnificativ mai mari în sublotul 2 de pacienţi.

Aşadar, la 1 lună după intervenţia chirurgicală, pacienţii din sublotul 2 statistic semnificativ mai frecvent prezentau otoree moderată şi otoree fără miros fetid, iar pacienţii din sublotul 5 – greaţă, vertij, otoree abundentă şi otoree cu miros fetid. Acufene şi otoree au acuzat toţi pacienţii din ambele subloturi de studiu.

La examenul obiectiv, frecvenţa cavităţii de evidare largi, epidermitei descuamante, mucozitei, microchisturilor, granulaţiilor şi polipilor, colesteatomului, aderenţelor şi buzunarelor de retracţie era similară în ambele subloturi de studiu.

Examenul funcţiei auditive a relevat valoarea medie a percepţiei vocii în şoaptă, valoarea medie a percepţiei vocii conversate, valoarea medie a scăderii duratei de conductibilitate aeriană şi valoarea medie a scăderii duratei de conductibilitate osoasă statistic semnificativ mai mari în sublotul 2 de pacienţi.

EXAMENUL LA 6 LUNI POSTOPERATOR

Acuze. Deşi la 6 luni după intervenţia chirurgicală, hipoacuzia a fost menţionată de toţi pacienţii din ambele subloturi de studiu, hipoacuzia pronunţată (91,1% şi 58,2%; p<0,001), otoreea abundentă (78,3% şi 53,7%; p<0,05) şi otoreea fără miros fetid (84,8% şi 63,0%; p<0,05) erau statistic semnificativ mai frecvent menţionate de pacienţii din sublotul 5, iar hipoacuzia moderată (41,8% şi 8,9%; p<0,001), otoreea (98,2% şi 82,1%; p<0,01), otoreea moderată (42,6% şi 21,7%; p<0,05) şi otoreea cu miros fetid (37,0% şi 15,2%; p<0,05) – de pacienţii din sublotul 2 (*fig. 83*).

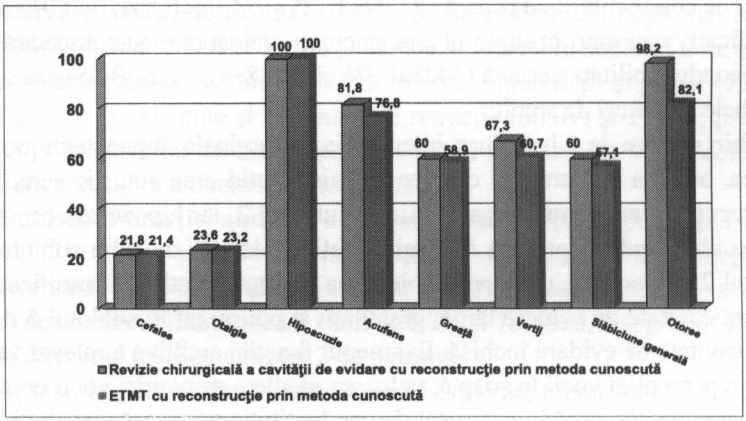

Fig. 83. Frecvenţa acuzelor (%) pacienţilor după revizia chirurgicală a cavităţii de evidare cu reconstrucţie prin metoda cunoscută şi după ETMT cu reconstrucţie prin metoda cunoscută la 6 luni postoperator.

Examenul obiectiv. La 6 luni după intervenţia chirurgicală, starea generală satisfăcătoare (80,0% şi 46,4%; p<0,001) era statistic semnificativ mai frec-

ventă la pacienții din sublotul 2, iar starea generală de gravitate medie (53,6% și 20,0%; p<0,001) – la pacienți din sublotul 5.

Examenul otoscopic a evidențiat lipsa CAE îngust la 81,8% pacienți din sublotul 2 și la 89,3% pacienți din sublotul 5 (p>0,05). Frecvența otoreei (96,4% și 82,1%; p<0,05), otoreei cu secreții moderate (52,8% și 0%; p<0,001) și otoreei mucopurulente (67,9% și 43,5%; p<0,05) era statistic semnificativ mai înaltă la pacienții din sublotul 2, iar a otoreei cu secreții abundente (100,0% și 47,2%; p<0,001), otoreei mucoase (34,8% și 9,4%; p<0,01) și otoreei seroase (10,9% și 0%; p<0,05) – la pacienții din sublotul 5. Frecvența otoreei sangvinolente și cu miros fetid era similară în ambele subloturi de studiu.

Starea cavității de evidare. În sublotul 2 de pacienți s-a constatat statistic semnificativ mai frecvent cavitate de evidare largă (85,5% și 60,7%; p<0,01), granulații și polipi (80,0% și 23,2%; p<0,001), iar în sublotul 5 de pacienți – cavitate de evidare închisă (39,3% și 14,5%; p<0,01). Frecvența epidermitei descuamante, mucozitei, microchisturilor, colesteatomului, aderențelor și buzunarelor de retracție era similară în ambele subloturi de studiu.

Examenul funcției auditive a relevat valoarea medie a percepției vocii în șoaptă (2,8±0,09 m și 1,95±0,09 m; p<0,001), valoarea medie a percepției vocii conversate (5,37±0,1 m și 4,13±0,1 m; p<0,001) și valoarea medie a scăderii duratei de conductibilitate osoasă (81,27±1,7% și 74,82±0,8%; p<0,01) statistic semnificativ mai mari în sublotul 2 de pacienți. Valoarea medie a scăderii duratei de conductibilitate aeriană (44,0±1,3% și 40,18±1,5%; p>0,05) era similară în ambele subloturi de studiu.

Prin urmare, la 6 luni după intervenția chirurgicală, hipoacuzia moderată, otoreea, otoreea moderată și otoreea cu miros fetid erau statistic semnificativ mai frecvent menționate de pacienții din sublotul 2, iar hipoacuzia pronunțată, otoreea abundentă și otoreea fără miros fetid – de pacienții din sublotul 5. În sublotul 2 de pacienți, examenul obiectiv a constatat statistic semnificativ mai frecvent cavitate de evidare largă, granulații și polipi, iar în sublotul 5 de pacienți – cavitate de evidare închisă. Examenul funcției auditive a relevat valoarea medie a percepției vocii în șoaptă, valoarea medie a percepției vocii conversate și valoarea medie a scăderii duratei de conductibilitate osoasă statistic semnificativ mai mari în sublotul 2 de pacienți.

EXAMENUL LA 12 LUNI POSTOPERATOR

Acuze. La 12 luni după intervenția chirurgicală, hipoacuzie prezentau toți pacienții, iar frecvența cefaleei, otalgiei, otoreei, acufenelor, greței, vertijului și slăbiciunii generale era aceeași la pacienții din ambele subloturi de studiu.

Cantitatea abundentă a secreţiilor (76,5% şi 6,5%; p<0,001) şi secreţiile cu miros fetid (70,6% şi 6,5%; p<0,001) erau statistic semnificativ mai frecvente la pacienţii din sublotul 2, iar cantitatea moderată a secreţiilor (89,1% şi 23,5%; p<0,001) – la pacienţii din sublotul 5.

Examenul obiectiv. Starea generală satisfăcătoare (94,5% pacienţi din sublotul 2 şi 94,6% pacienţi din sublotul 5; p>0,05) şi starea generală de gravitate medie (5,5% pacienţi din sublotul 2 şi 5,4% pacienţi din sublotul 5; p>0,05) erau similare în ambele subloturi de studiu.

Examenul otoscopic nu a evidenţiat diferenţe semnificative privind CAE îngust la pacienţii din sublotul 2 de studiu şi la pacienţii din sublotul 5 de studiu (16,4% şi 10,7%; p>0,05). Deşi eliminări patologice prezentau acelaţi număr de pacienţi din ambele subloturi de studiu, frecvenţa cantităţii abundente (56,5% şi 4,3%; p<0,001), secreţiilor cu miros fetid (58,7% şi 8,5%; p<0,001), otoreei mucoase (10,9% şi 0%; p<0,05) şi otoreei sangvinolente (56,5% şi 10,6%; p<0,001) era statistic semnificativ mai înaltă la pacienţii din sublotul 2, iar frecvenţa secreţiilor moderate (89,4% şi 37,0%; p<0,001) şi a otoreei mucopurulente (89,4% şi 63,0%; p<0,05) – la pacienţii din sublotul 5.

Examenul obiectiv a pus în evidenţă lipsa peretelui posterosuperior şi a MT la acelaşi număr de pacienţi din ambele subloturi de studiu.

Starea cavităţii de evidare. Cavitatea de evidare era largă mai frecvent la pacienţii din sublotul 5 (100,0% şi 81,8%; p<0,01). În sublotul 2 de pacienţi s-au constatat statistic semnificativ mai frecvent granulaţii şi polipi (72,7% şi 8,9%; p<0,001), aderenţe şi buzunare de retracţie (80,0% şi 19,6%; p<0,001). Frecvenţa epidermitei descuamante, mucozitei, microchisturilor şi colesteatomului era aceeaşi în ambele subloturi de studiu.

Examenul funcţiei auditive a relevat valoarea medie a percepţiei vocii în şoaptă (2,78±0,09 m şi 2,11±0,09 m; p<0,001), valoarea medie a percepţiei vocii conversate (5,44±0,1 m şi 4,96±0,1 m; p<0,01) şi valoarea medie a scăderii duratei de conductibilitate osoasă (80,73±1,7% şi 75,18±0,8%; p<0,01) statistic semnificativ mai mari în sublotul 2 de pacienţi.

Aşadar, la 12 luni după intervenţia chirurgicală, hipoacuzie prezentau toţi pacienţii din ambele subloturi de studiu. Deşi eliminări patologice prezentau un număr similar de pacienţi din ambele subloturi de studiu, frecvenţa cantităţii abundente, secreţiilor cu miros fetid, otoreei mucoase şi otoreei sangvinolente era statistic semnificativ mai mare la pacienţii din sublotul 2, iar frecvenţa secreţiilor moderate şi a otoreei mucopurulente – la pacienţii din sublotul 5. În sublotul 2 de pacienţi s-au constatat statistic semnificativ mai frecvent granulaţii şi polipi, aderenţe şi buzunare de retracţie. Examenul funcţiei auditive a relevat

valoarea medie a percepţiei vocii în şoaptă, valoarea medie a percepţiei vocii conversate şi valoarea medie a scăderii duratei de conductibilitate osoasă statistic semnificativ mai mari în sublotul 2 de pacienţi.

EVALUAREA ÎN DINAMICĂ

În general, evaluarea în dinamică a constatat o ameliorare semnificativă la pacienţii din sublotul 5, comparativ cu pacienţii din sublotul 2.

La pacienţii din sublotul 2 a fost determinată o scădere statistic semnificativă la 12 luni postoperator a frecvenţei acuzelor: cefalee, otalgie, acufene, greaţă, vertij şi slăbiciune generală. Frecvenţa hipoacuziei nu s-a modificat veridic pe parcursul perioadei de evaluare, dar s-a constatat o creştere statistic semnificativă a frecvenţei hipoacuziei moderate şi o scădere statistic semnificativă a frecvenţei hipoacuziei pronunţate, o creştere statistic semnificativă a frecvenţei otoreei abundente şi o scădere statistic semnificativă a frecvenţei otoreei moderate.

În sublotul 5 de pacienţi s-a relevat o rată practic similară de reducere a frecvenţei acuzelor. Frecvenţa hipoacuziei nu s-a modificat veridic pe parcursul perioadei de evaluare, dar s-a constatat o creştere statistic semnificativă a frecvenţei hipoacuziei moderate şi o scădere statistic semnificativă a frecvenţei hipoacuziei pronunţate, otoreei abundente şi otoreei cu miros fetid, o creştere statistic semnificativă a frecvenţei otoreei moderate şi otoreei fără miros fetid.

Examenul obiectiv la etapa preoperatorie a evidenţiat o stare generală de sănătate mai gravă la pacienţii din sublotul 2. Ulterior, o ameliorare semnificativă a stării generale de sănătate a pacienţilor s-a constatat doar la pacienţi din sublotul 2: a scăzut semnificativ frecvenţa stării de gravitate medie şi a crescut autentic frecvenţa stării de gravitate satisfăcătoare. În sublotul 5 de pacienţi s-a constatat o tendinţă similară, dar nesemnificativă statistic şi cu rate de modificare mult mai mici.

Prin urmare, evaluarea în dinamică a constatat o ameliorare mai importantă a acuzelor la pacienţii din sublotul 5, comparativ cu pacienţii din sublotul 2. Concomitent cu starea generală de sănătate mai gravă la etapa preoperatorie în sublotul 2 de pacienţi, rata de ameliorare a acestui parametru era mult mai mare.

Examenul otoscopic a relevat în ambele subloturi de studiu o frecvenţă similară a corijării CAE îngust, lipsa peretelui posterosuperior, lipsa sau perforaţia totală a MT cu localizare la nivelul *pars tensa* şi *pars flacida* în cadranele anterioare şi posterioare, eliminarea masivului facial înalt, înlăturarea resturilor peretelui atical, resturilor MT şi resturilor osişoarelor auditive.

Deşi frecvenţa otoreei a scăzut statistic semnificativ la 12 luni postoperator la pacienţii din ambele subloturi de studiu, gravitatea şi calitatea acesteia

au crescut statistic semnificativ. La pacienții din sublotul 2 a crescut frecvența otoreei abundente, otoreei cu miros fetid și otoreei seroase și a scăzut frecvența otoreei moderate, otoreei fără miros fetid, otoreei mucopurulente și otoreei purulente. La pacienții din sublotul 5 a scăzut frecvența otoreei abundente, otoreei cu miros fetid și otoreei sangvinolente și a crescut frecvența otoreei moderate și otoreei fără miros fetid.

Persistența granulațiilor și depistarea colesteatomului au scăzut veridic în ambele subloturi de studiu, însă rata de reducere a fost mai mare la pacienții din sublotul 5.

Evaluarea stării cavității de evidare a constatat la 12 luni postoperator o frecvență a cavității largi statistic semnificativ mai mare în sublotul 5 de pacienți (81,8% și 100,0%; $p<0,001$).

În sublotul 2 de pacienți, frecvența epidermitei descuamante, microchisturilor, granulațiilor, polipilor și colesteatomului au scăzut semnificativ statistic la 12 luni postoperator. În sublotul 5 de pacienți, s-a micșorat autentic doar frecvența microchisturilor, granulațiilor și polipilor, deși rata de reducere era mult mai mare.

Așadar, examenul otoscopic a relevat la 82% pacienți din sublotul 2 și la toți pacienții din sublotul 5 corijarea CAE îngust. Statistic semnificativ s-a redus frecvența epidermitei descuamante, microchisturilor, granulațiilor, polipilor și colesteatomului în sublotul 2 de pacienți și frecvența microchisturilor, granulațiilor și polipilor în sublotul 5 de pacienți. Însă, la pacienții din sublotul 5, rata de reducere era mult mai mare.

Pacienții din sublotul 2 au prezentat o creștere statistic semnificativă a duratei de conductibilitate osoasă, iar cei din sublotul 5 – o creștere statistic semnificativă a percepției vocii în șoaptă și percepției vocii conversate, a duratei de conductibilitate aeriană și a duratei de conductibilitate osoasă.

În ambele subloturi de studiu, probele cu diapazoane au relevat la toți pacienții hipoacuzie mixtă. Examenul aparatului vestibular a evidențiat o ameliorare statistic semnificativă, evaluarea subiectivă cu utilizarea scalei Likert-CES – o îmbunătățire cu semnificație statistică a calității vieții: au crescut statistic semnificativ scorurile subscalei de limitare/restricționare a activităților, subscalei de simptome, subscalei utilizării resurselor medicale și scorul total.

Deci, la pacienții din ambele subloturi de studiu s-a constatat o ameliorare semnificativă a rezultatelor audiometriei fonice, audiometriei tonale, estimării aparatului vestibular și calității vieții, însă, în majoritatea cazurilor, rata de ameliorare a fost mai mare în sublotul 5 de pacienți.

8.2. Rezultatele intervenţiei chirurgicale de revizuire la pacienţii cu maladia urechii operate şi ale intervenţiei de asanare primare la pacienţii cu otită medie cronică supurativă cu reconstrucţie prin metoda elaborată şi utilizarea autografelor osoase cu proprietăţi osteoinductive de AOMF

EXAMENUL PREOPERATOR

Date generale. Evaluarea comparativă a pacienţilor după revizia chirurgicală a cavităţii de evidare cu reconstrucţie prin metoda elaborată (sublotul 3) şi pacienţilor după ETMT cu reconstrucţie prin metoda elaborată şi utilizarea autografelor osoase cu proprietăţi osteoinductive de AOMF (sublotul 6) nu a constatat diferenţe statistic semnificative în funcţie de vârstă (40,44±1,3 ani şi 41,83±1,2 ani, respectiv; p>0,05), sex (respectiv, 50,8% şi 48,3% femei; p>0,05; 49,2% şi 51,7% bărbaţi; p>0,05), mediul de trai (respectiv, 52,5% şi 56,9% în mediul rural; p>0,05; 47,5% şi 43,1% în mediul urban; p>0,05), rata persoanelor care nu activau în câmpul muncii (8,5% şi 13,8%, respectiv; p>0,05), tabagism (37,3% şi 46,6%, respectiv; p>0,05) şi consumul de băuturi alcoolice, determinat în baza chestionării (28,8% şi 39,7%, respectiv; p>0,05).

Maladii concomitente. Pacienţii din sublotul 3 prezentau mai frecvent afecţiuni concomitente cardiovasculare (55,9% şi 36,2%; p<0,05), iar pacienţii din sublotul 6 – afecţiuni infecţioase (0% şi 8,6%; p<0,05) (*fig. 84*).

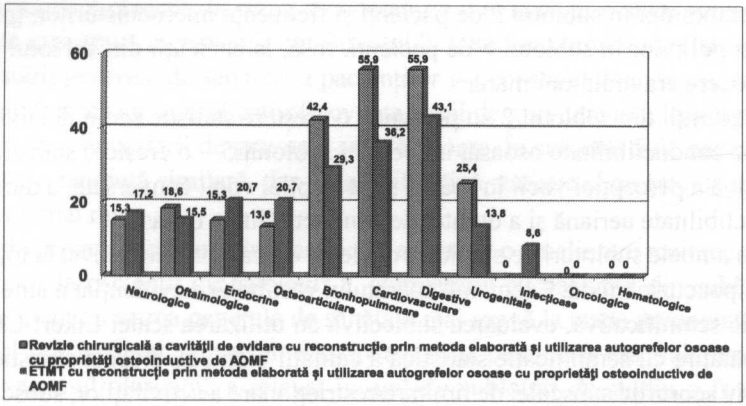

Fig. 84. Frecvenţa maladiilor concomitente (%) ale pacienţilor după revizia chirurgicală a cavităţii de evidare cu reconstrucţie prin metoda elaborată şi după ETMT cu reconstrucţie prin metoda elaborată şi utilizarea autografelor osoase cu proprietăţi osteoinductive de AOMF la examenul preoperator.

Acuze. La examenul preoperator, pacienţii din sublotul 6 acuzau mai des cefalee (94,8% şi 78,0%; p<0,05), otalgie (94,8% şi 78,0%; p<0,05) şi acufene (98,1% şi 90,8%; p<0,01) (*fig. 85*).

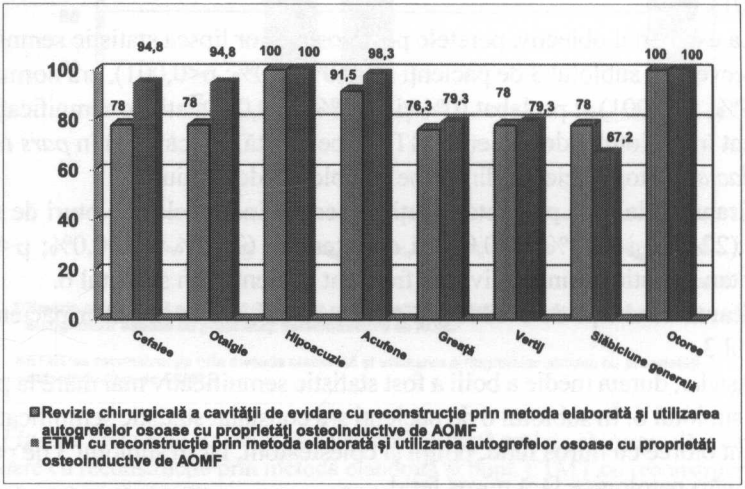

Fig. 85. Frecvenţa acuzelor (%) pacienţilor cu ETMT după revizia chirurgicală a cavităţii de evidare cu reconstrucţie prin metoda elaborată şi după ETMT cu reconstrucţie prin metoda elaborată şi utilizarea autogrefelor osoase cu proprietăţi osteoinductive de AOMF la examenul preoperator.

Pacienţii din sublotul 3 prezentau mai des afecţiuni concomitente cardiovasculare, iar pacienţii din sublotul 6 – afecţiuni infecţioase şi acuzau mai frecvent cefalee, otalgie şi acufene.

Anamneza bolii. Toţi pacienţii din sublotul 3 au fost supuşi ETMP, iar pacienţii din sublotul 6 nu au suportat anterior intervenţii chirurgicale otologice.

Starea generală a pacienţilor la examenul primar era similară la pacienţii din ambele subloturi de studiu. Starea generală a pacienţilor din sublotul 3 era de gravitate medie în 71,2% cazuri, iar a pacienţilor din sublotul 6 – în 81,0% cazuri (p>0,05).

La pacienţii din sublotul 6 a fost statistic semnificativ mai mare durata medie a bolii (17,17±0,8 ani şi 13,66±0,7 ani; p<0,001).

Examenul otoscopic a evidenţiat o frecvenţă redusă şi similară de CAE îngust la pacienţii din ambele subloturi de studiu: la 8,5% pacienţi din sublotul 3 şi la 6,9% pacienţi din sublotul 6 (p>0,05).

Deşi eliminări patologice au fost identificate la toţi pacienţii din ambe-

le subloturi, în sublotul 6 de pacienţi s-a constatat statistic semnificativ mai frecvent eliminări patologice cu miros fetid (49,2% şi 100,0%; p<0,001), iar în sublotul 3 de pacienţi – eliminări patologice fără miros fetid (50,8% şi 0%; p<0,001).

La examenul obiectiv, peretele posterosuperior lipsea statistic semnificativ mai frecvent în sublotul 3 de pacienţi (100,0% şi 0%; p<0,001), era normal (0% şi 89,7%; p<0,001) şi prolabat (0% şi 10,3%; p<0,05) statistic semnificativ mai frecvent în sublotul 6 de pacienţi. MT era perforată şi localizată în *pars tensa* şi *pars flacida* la toţi pacienţii din ambele subloturi de studiu.

Granulaţiile erau prezente la toţi pacienţii din ambele subloturi de studiu, polipi (22,0% şi 43,1%; p<0,05) şi colesteatom (39,0% şi 100,0%; p<0,001) prezentau statistic semnificativ mai frecvent pacienţii din sublotul 6.

Starea cavităţii de evidare. Cavitate de evidare aveau doar pacienţii din sublotul 3.

Aşadar, durata medie a bolii a fost statistic semnificativ mai mare la pacienţii din sublotul 6. În sublotul 6 de pacienţi s-a constatat statistic semnificativ mai frecvent otoree cu miros fetid, polipi şi colesteatom, iar în sublotul 3 de pacienţi – eliminări patologice fără miros fetid.

Examenul funcţiei auditive a relevat o valoare medie a percepţiei vocii în şoaptă (1,95±0,08 m şi 1,18±0,04 m; p<0,001), o valoare medie a percepţiei vocii conversate (4,24±0,09 m şi 3,37±0,07 m; p<0,001), o valoare medie a scăderii duratei de conductibilitate aeriană (49,41±1,1% şi 34,14±0,8%; p<0,001) şi o valoare medie a scăderii duratei de conductibilitate osoasă (84,41±1,0% şi 60,69±0,6%; p<0,001) statistic semnificativ mai mari în sublotul 3 de pacienţi.

În sublotul 3 de pacienţi, diagnosticul de OMCS, stare după ETMP, a fost stabilit în 100,0% cazuri. În sublotul 6 de pacienţi, diagnosticul de epitimpanită cronică supurativă a fost stabilit în 36,2% cazuri şi epimezotimpanită cronică supurativă – în 63,8% cazuri.

Deci, examenul funcţiei auditive a relevat valori medii ale audiometriei fonice şi audiometriei tonale statistic semnificativ mai mari în sublotul 3 de pacienţi.

EXAMENUL LA 1 LUNĂ POSTOPERATOR

Acuze. La 1 lună după intervenţia chirurgicală, la pacienţii din ambele subloturi de studiu s-au redus semnificativ majoritatea acuzelor. Deşi hipoacuzie acuzau toţi pacienţii din ambele subloturi de studiu, pacienţii din sublotul 6 acuzau statistic semnificativ mai frecvent hipoacuzie pronunţată (86,4% şi 98,3%; p<0,05), iar pacienţii din sublotul 3 acuzau mai frecvent hipoacuzie moderată (13,6% şi 1,7%; p<0,05) (*fig. 86*).

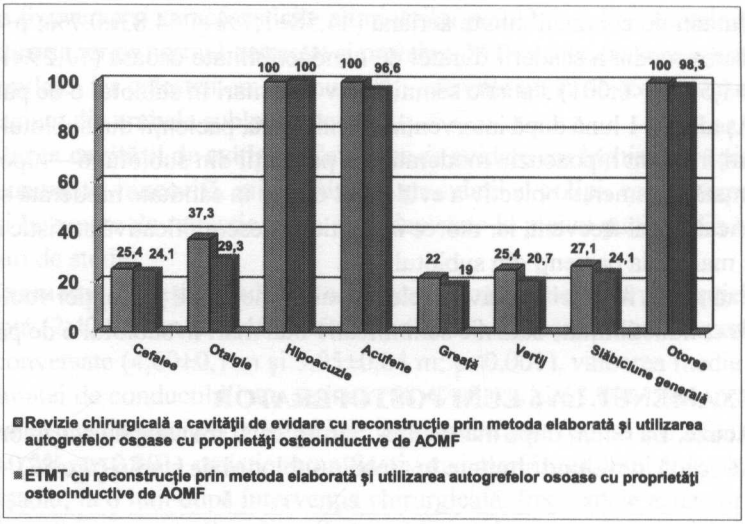

Fig. 86. Frecvenţa acuzelor (%) pacienţilor după revizia chirurgicală a cavităţii de evidare cu reconstrucţie prin metoda elaborată şi după ETMT cu reconstrucţie prin metoda elaborată şi utilizarea autogrefelor osoase cu proprietăţi osteoinductive de AOMF la 1 lună postoperator.

Examenul obiectiv. Starea generală la 1 lună postoperator era similară la pacienţii din ambele subloturi de studiu. De menţionat doar o tendinţă de creştere a stării generale satisfăcătoare şi de reducere a stării generale de gravitate medie la pacienţii din sublotul 6.

Examenul otoscopic a evidenţiat otoree în cantitate moderată semnificativ mai frecvent (22,0% şi 54,4%; p<0,001), iar otoree în cantitate nesemnificativă (67,8% şi 40,4%; p<0,01) autentic mai rar la pacienţii din sublotul 6. La examenul obiectiv, frecvenţele peretelui posterosuperior normal, retractat şi prolabat, MT intacte, perforate şi absente erau similare, iar colesteatom, granulaţii şi aderenţe nu au fost constatate la pacienţii din ambele subloturi de studiu.

Starea cavităţii de evidare. Cavitatea de evidare era închisă, iar epidermită descuamantă, mucozită, microchisturi, granulaţii şi polipi, colesteatom, aderenţe şi buzunare de retracţie nu au fost depistate la niciun pacient din ambele subloturi de studiu.

Examenul funcţiei auditive a relevat valoarea medie a percepţiei vocii în şoaptă (1,96±0,09 m şi 2,88±0,05 m; p<0,001), valoarea medie a percepţiei vocii conversate (4,34±0,1 m şi 4,98±0,02 m; p<0,001), valoarea medie a scă-

derii duratei de conductibilitate aeriană (44,58±1,7% şi 54,83±0,7%; p<0,001) şi valoarea medie a scăderii duratei de conductibilitate osoasă (77,29±1,5% şi 88,97±1,5%; p<0,001) statistic semnificativ mai mari în sublotul 6 de pacienţi.

Aşadar, la 1 lună după intervenţia chirurgicală, pacienţii din sublotul 3 acuzau mai frecvent hipoacuzie moderată, iar pacienţii din sublotul 6 – hipoacuzie pronunţată. Examenul obiectiv a evidenţiat otoree în cantitate moderată statistic semnificativ mai frecvent, iar otoree în cantitate nesemnificativă statistic semnificativ mai rar la pacienţi din sublotul 6.

Examenul funcţiei auditive a relevat valori medii ale percepţiei vocii şi duratei de conductibilitate statistic semnificativ mai mari în sublotul 6 de pacienţi.

EXAMENUL LA 6 LUNI POSTOPERATOR

Acuze. La 6 luni după intervenţia chirurgicală, frecvenţele acuzelor continuau să scadă, devenind similare în ambele subloturi de studiu (*fig. 87*).

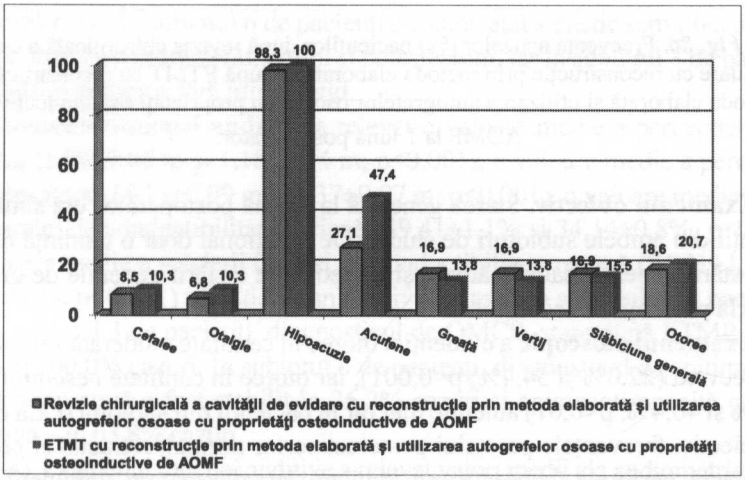

Fig. 87. Frecvenţa acuzelor (%) pacienţilor după revizia chirurgicală a cavităţii de evidare cu reconstrucţie prin metoda elaborată şi după ETMT cu reconstrucţie prin metoda elaborată şi utilizarea autogrefelor osoase cu proprietăţi osteoinductive de AOMF la 6 luni postoperator.

Examenul obiectiv. Starea generală la 6 luni după intervenţia chirurgicală era similară la pacienţii din ambele subloturi de studiu. Marea majoritate a pacienţilor prezentau stare satisfăcătoare.

Examenul otoscopic nu a pus în evidenţă diferenţe statistic semnificative

privind frecvența și caracteristicile eliminărilor patologice. Frecvențele peretelui posterosuperior normal, retractat și prolabat, MT intacte, perforate și absente erau similare, iar colesteatom, granulații și aderențe nu au fost constatate la niciun pacient din ambele subloturi de studiu.

Starea cavității de evidare. Cavitatea de evidare era închisă, iar epidermită descuamantă, mucozită, microchisturi, granulații și polipi, colesteatom, aderențe și buzunare de retracție nu au fost depistate la niciun pacient din ambele subloturi de studiu.

Examenul funcției auditive a relevat valoarea medie a percepției vocii în șoaptă (2,42±0,1 m și 3,45±0,09 m; p<0,001), valoarea medie a percepției vocii conversate (4,60±0,1 m și 5,95±0,04 m; p<0,001), valoarea medie a scăderii duratei de conductibilitate aeriană (58,47±0,6% și 65,69±1,5%; p<0,001) și valoarea medie a scăderii duratei de conductibilitate osoasă (87,29±0,9% și 92,76±0,3%; p<0,001) statistic semnificativ mai mari în sublotul 6 de pacienți.

Așadar, la 6 luni după intervenția chirurgicală, frecvențele acuzelor continuu să scadă și erau similare în ambele subloturi de studiu. Examenul obiectiv nu a evidențiat diferențe statistic semnificative privind frecvența și caracteristicile eliminărilor patologice, peretelui posterosuperior, MT, iar patologie a cavității de evidare nu a fost constatată la pacienții din ambele subloturi de studiu. Examenul funcției auditive a relevat valoarea medie a percepției vocii în șoaptă, valoarea medie a percepției vocii conversate, valoarea medie a scăderii duratei de conductibilitate aeriană și valoarea medie a scăderii duratei de conductibilitate osoasă statistic semnificativ mai mari în sublotul 6 de pacienți.

EXAMENUL LA 12 LUNI POSTOPERATOR

Acuze. Deși la 12 luni după intervenția chirurgicală, hipoacuzia a fost menționată de toți pacienții din ambele subloturi de studiu, hipoacuzia nesemnificativă era veridic mai frecventă la pacienții din sublotul 6 (11,9% și 41,4%; p<0,001), iar hipoacuzia pronunțată (22,0% și 0%; p<0,001) – statistic semnificativ mai frecventă la pacienții din sublotul 3 (*fig. 88*).

Examenul obiectiv. Starea generală era satisfăcătoare la marea majoritate a pacienților din ambele subloturi de studiu.

Examenul otoscopic nu a pus în evidență CAE îngust la pacienții din ambele subloturi de studiu. Nu au fost constatate diferențe statistic semnificative în ambele subloturi de studiu privind frecvența și caracteristica otoreei și a stării MT.

Starea cavității de evidare. Cavitatea de evidare era închisă și fără modificări patologice la toți pacienții din ambele subloturi de studiu.

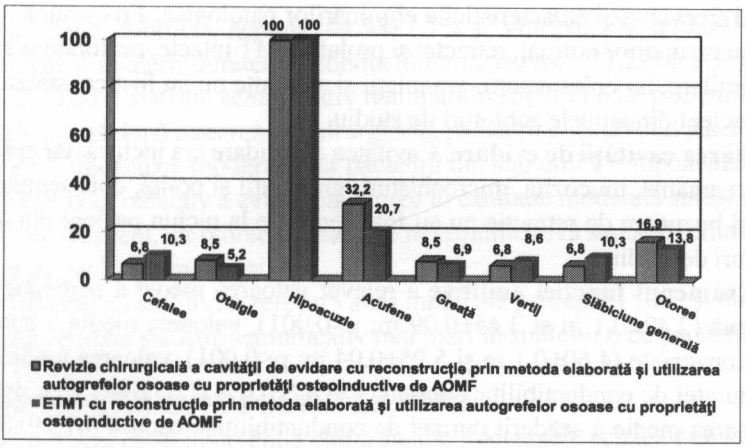

Fig. 88. Frecvența acuzelor (%) pacienților după revizia chirurgicală a cavității de evidare cu reconstrucție prin metoda elaborată și după ETMT cu reconstrucție prin metoda elaborată și utilizarea autogrefelor osoase cu proprietăți osteoinductive de AOMF la 12 luni postoperator.

Examenul funcției auditive a relevat valoarea medie a percepției vocii în șoaptă (3,32±0,1 m și 3,74±0,09 m; p<0,01) și valoarea medie a scăderii duratei de conductibilitate aeriană (62,71±1,7% și 67,24±1,2%; p<0,05) statistic semnificativ mai mari în sublotul 6 de pacienți.

Prin urmare, deși la 12 luni după intervenția chirurgicală, hipoacuzie prezentau toți pacienții din ambele subloturi de studiu, hipoacuzia nesemnificativă era veridic mai frecventă la pacienții din sublotul 6, iar hipoacuzia pronunțată era statistic semnificativ mai frecventă la pacienții din sublotul 3. Examenul funcției auditive a relevat valoarea medie a percepției vocii în șoaptă și valoarea medie a scăderii duratei de conductibilitate aeriană statistic semnificativ mai mari în sublotul 6 de pacienți.

EVALUAREA ÎN DINAMICĂ

Subloturile de pacienți 3 și 6 erau similare în funcție de vârstă, sex, mediul de trai, rata persoanelor care nu activau în câmpul muncii, tabagism și consumul de băuturi alcoolice.

În general, evaluarea în dinamică a constatat o ameliorare mai semnificativă în sublotul 6 de pacienți, comparativ cu pacienții din sublotul 3. La pacienții din ambele subloturi de studiu a fost determinată o reducere semnificativă a acuzelor (cefalee, otalgie, greață, vertij și slăbiciune generală) deja la 1 lună postoperator.

Deşi în ambele subloturi de studiu, hipoacuzie prezentau toţi pacienţii, s-a constatat o creştere statistic semnificativă a frecvenţei hipoacuziei moderate şi hipoacuziei nesemnificative şi o scădere statistic semnificativă a frecvenţei hipoacuziei pronunţate. Însă, rata de modificare a fost mai înaltă la pacienţii din sublotul 6. Frecvenţa acufenelor şi otoreei s-a redus statistic semnificativ doar la 6 luni postoperator. Deşi la examenul obiectiv primar starea generală era mai gravă, rata de ameliorare a fost mai înaltă la pacienţii din sublotul 6.

Aşadar, evaluarea în dinamică a constatat o ameliorare mai importantă a acuzelor şi stării generale la pacienţii din sublotul 6, comparativ cu pacienţii din sublotul 3.

Examenul otoscopic a relevat o frecvenţă similară a corijării CAE îngust, a reducerii otoreei, a dispariţiei deja la 1 lună postoperator a aderenţelor, granulaţiilor şi colesteatomului la pacienţii din ambele subloturi de studiu.

Evaluarea stării cavităţii de evidare a constatat deja la 1 lună postoperator o cavitate închisă la toţi pacienţii din ambele subloturi de studiu. Toate patologiile cavităţii de evidare au dispărut la 1 lună postoperator practic la toţi pacienţii din ambele subloturi de studiu, cu excepţia epidermitei descuamante şi mucozitei, care s-au redus semnificativ statistic la 1 lună şi 6 luni postoperator şi au dispărut complet la 12 luni postoperator în sublotul 3 de pacienţi.

Prin urmare, examenul otoscopic a relevat la 12 luni postoperator la toţi pacienţii din ambele subloturi de studiu formarea unei cavităţi închise şi eradicarea patologiilor cavităţii de evidare. Însă, epidermita descuamantă şi mucozita au dispărut mult mai precoce la pacienţii din sublotul 6.

Pacienţii din ambele subloturi de studiu au prezentat o creştere statistic semnificativă a percepţiei vocii în şoaptă şi vocii conversate, a duratei de conductibilitate aeriană şi de conductibilitate osoasă, însă rata de creştere a fost mai înaltă în sublotul 6 de pacienţi.

În ambele subloturi de studiu, probele cu diapazoane au relevat la toţi pacienţii hipoacuzie mixtă, examenul aparatului vestibular a evidenţiat o ameliorare statistic semnificativă, evaluarea subiectivă cu utilizarea scalei Likert-CES a constatat o îmbunătăţire cu semnificaţie statistică a calităţii vieţii: au crescut statistic semnificativ scorurile subscalei de limitare/restricţionare a activităţilor, subscalei de simptome, subscalei utilizării resurselor medicale şi scorul total. Însă, rata de ameliorare a calităţii vieţii a fost mai înaltă la pacienţii din sublotul 6.

Deci, la pacienţii din ambele subloturi de studiu s-a constatat o ameliorare semnificativă a rezultatelor audiometriei fonice, audiometriei tonale, estimării aparatului vestibular şi calităţii vieţii, însă, în majoritatea cazurilor, rata ameliorării a fost mai înaltă în sublotul 6 de pacienţi.

8.3. Studiul comparativ al intervenţiilor chirurgicale de revizuire la pacienţii cu maladia urechii operate cu reconstrucţie prin metoda cunoscută şi cu reconstrucţie cu utilizarea autografelor osoase cu proprietăţi osteoinductive de AOMF

EXAMENUL PREOPERATOR

Date generale. Evaluarea comparativă a pacienţilor după revizia chirurgicală a cavităţii de evidare cu reconstrucţie prin metoda cunoscută (sublotul 2) şi a pacienţilor după revizia chirurgicală a cavităţii de evidare cu reconstrucţie prin metoda elaborată (sublotul 3) nu a constatat diferenţe statistic semnificative în funcţie de sex (respectiv, 47,3% şi 50,8% femei; $p>0,05$; 52,7% şi 49,2% bărbaţi; $p>0,05$) şi de mediul de trai (respectiv, 69,1% şi 52,5% în mediul rural; $p>0,05$; 30,9% şi 47,5% în mediul urban; $p>0,05$). Activau în câmpul muncii statistic semnificativ mai frecvent pacienţii din sublotul 3 (respectiv, 74,5% şi 91,5%; $p<0,05$). Consumul de băuturi alcoolice, determinat în baza chestionării, a fost mai frecvent la pacienţii din sublotul 2 (52,7% şi 28,8%, respectiv; $p<0,05$). În funcţie de vârstă şi tabagism, subloturile de studiu erau similare.

Maladii concomitente. Pacienţii din sublotul 2, comparativ cu pacienţii din sublotul 3, prezentau mai des afecţiuni concomitente neurologice/neurochirurgicale (41,8% şi 15,3%, respectiv; $p<0,01$), bronhopulmonare (85,5% şi 42,4%, respectiv; $p<0,001$), cardiovasculare (78,2% şi 55,9%, respectiv; $p<0,05$) şi digestive (87,3% şi 55,9%, respectiv; $p<0,001$). Afecţiunile oftalmologice (5,5% şi 18,6%, respectiv; $p<0,05$), endocrine (0% şi 15,3%, respectiv; $p<0,01$) şi osteoarticulare (1,8% şi 13,6%, respectiv; $p<0,05$) erau mai frecvente la pacienţii din sublotul 3, iar afecţiunile urogenitale (10,9% şi 25,4%, respectiv; $p>0,05$) erau similare în ambele subloturi de studiu (*fig. 89*).

Acuze. La examenul preoperator, frecvenţa acuzelor era similară în ambele subloturi de studiu, cu excepţia cefaleei (45,5% şi 78,0%; $p<0,001$) şi otalgiei (43,6% şi 78,0%; $p<0,001$), menţionate statistic semnificativ mai frecvent de pacienţii din sublotul 3 (*fig. 90*).

Aşadar, subloturile de pacienţi 2 şi 3 erau similare în funcţie de vârstă, sex şi mediul de trai. Pacienţii din sublotul 2 prezentau mai frecvent afecţiuni concomitente neurologice/neurochirurgicale, bronhopulmonare, cardiovasculare, digestive şi acuzau mai frecvent acufene. Pacienţii din sublotul 3, care activau statistic semnificativ mai mult în câmpul muncii, menţionau afecţiuni oftalmologice, endocrine şi osteoarticulare, acuzau cefalee şi otalgie.

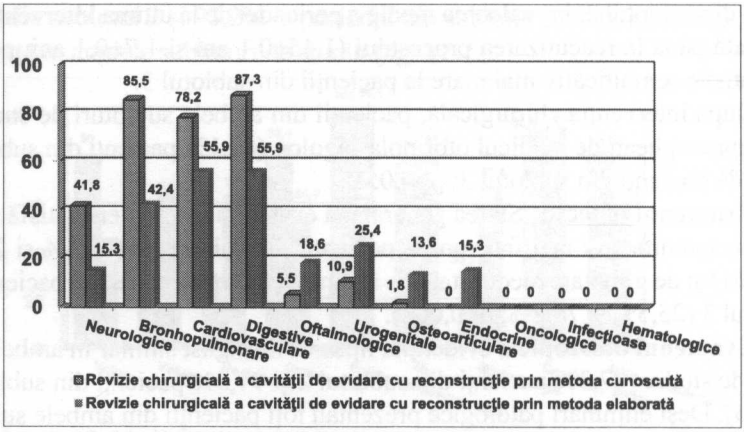

Fig. 89. Frecvenţa maladiilor concomitente (%) ale pacienţilor după revizia chirurgicală a cavităţii de evidare cu reconstrucţie prin metoda cunoscută şi după revizia chirurgicală a cavităţii de evidare cu reconstrucţie prin metoda elaborată la examenul preoperator.

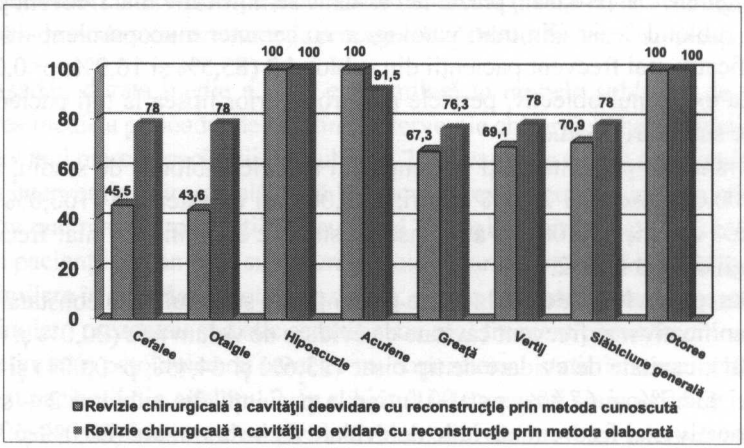

Fig. 90. Frecvenţa acuzelor (%) pacienţilor după revizia chirurgicală a cavităţii de evidare cu reconstrucţie prin metoda cunoscută şi după revizia chirurgicală a cavităţii de evidare cu reconstrucţie prin metoda elaborată la examenul preoperator.

Anamneza bolii. Toţi pacienţii din ambele subloturi de studiu au fost supuşi ETMT. Durata medie a bolii (13,85±0,8 ani la pacienţii din sublotul 2 şi 13,66±0,7 ani la pacienţii din sublotul 3; p>0,05) era similară în ambele subloturi de studiu. Valoarea medie a perioadei de la ultima intervenţie chirurgicală (7,25±0,7 ani şi 4,98±0,3 ani; p<0,05) era statistic semnificativ mai mare la pa-

cienții din sublotul 2, iar valoarea medie a perioadei de la ultima intervenție chirurgicală până la reacutizarea procesului (1,45±0,1 ani și 1,7±0,1 ani; p<0,05) era statistic semnificativ mai mare la pacienții din sublotul 3.

După intervenția chirurgicală, pacienții din ambele subloturi de studiu au fost supravegheați de medicul otorinolaringolog (69,1% pacienți din sublotul 2 și 74,6% pacienți din sublotul 3; p>0,05).

Examenul obiectiv. Starea generală la examenul primar era satisfăcătoare statistic semnificativ mai frecvent la pacienții din sublotul 2 (74,5% și 28,8%; p<0,001) și de gravitate medie statistic semnificativ mai frecvent la pacienții din sublotul 3 (25,5% și 71,2%; p<0,001).

Examenul otoscopic a evidențiat lipsa CAE îngust similar în ambele subloturi de studiu (87,3% pacienți din sublotul 2 și 91,5% pacienți din sublotul 3; p>0,05). Deși eliminări patologice prezentau toți pacienții din ambele subloturi de studiu, iar cantitatea și mirosul acestora erau similare în ambele subloturi de studiu, caracterul eliminărilor patologice era diferit. Otoree cu caracter mucos (0% și 6,8%; p<0,05), purulent (14,5% și 76,3%; p<0,001) și sangvinolent (32,7% și 88,1%; p<0,001) prezentau statistic semnificativ mai frecvent pacienții din sublotul 3, iar eliminări patologice cu caracter mucopurulent – statistic semnificativ mai frecvent pacienții din sublotul 2 (85,5% și 16,9%; p<0,001).

La examenul obiectiv, peretele posterosuperior lipsea la toți pacienții din ambele subloturi de studiu.

Granulații prezentau toți pacienții din ambele subloturi de studiu, iar polipi (100,0% cazuri și 22,0% cazuri; p<0,001) și colesteatom (100,0% cazuri și 39,0% cazuri; p<0,001) s-au constatat statistic semnificativ mai frecvent la pacienții din sublotul 2.

Starea cavității de evidare. La pacienții din sublotul 3 s-a constatat statistic semnificativ mai frecvent cavitate de evidare de volum mic (20,0% și 64,4%; p<0,001), cavitate de evidare de tip bisac (23,6% și 64,4%; p<0,001) și microchisturi (32,7% și 67,8%; p<0,001), iar la pacienții din sublotul 2 – statistic semnificativ mai frecvent cavitate de evidare de volum mare (80,0% și 35,6%; p<0,001), colesteatom (85,5% și 50,8%; p>0,001), aderențe și buzunare de retracție (81,8% și 59,3%; p<0,05).

Epidermita descuamantă (100,0% la pacienții din sublotul 2 și 98,3% la pacienții din sublotul 3; p>0,05), masivul facial înalt (80,0% la pacienții din sublotul 2 și 67,8% la pacienții din sublotul 3; p>0,05), resturile de membrană timpanică (83,6% la pacienții din sublotul 2 și 71,2% la pacienții din sublotul 3; p>0,05), resturile de lanț osicular (78,2% la pacienții din sublotul 2 și 83,1% la pacienții din sublotul 3; p>0,05), mucozita (78,2% la pacienții din sublotul 2 și 81,4% la pacienții din sublotul 3; p>0,05), granulațiile și polipii (90,9% la pa-

cienţii din sublotul 2 şi 93,2% la pacienţii din sublotul 3; p>0,05) aveau aceeaşi frecvenţă în ambele subloturi de studiu (*fig. 91*).

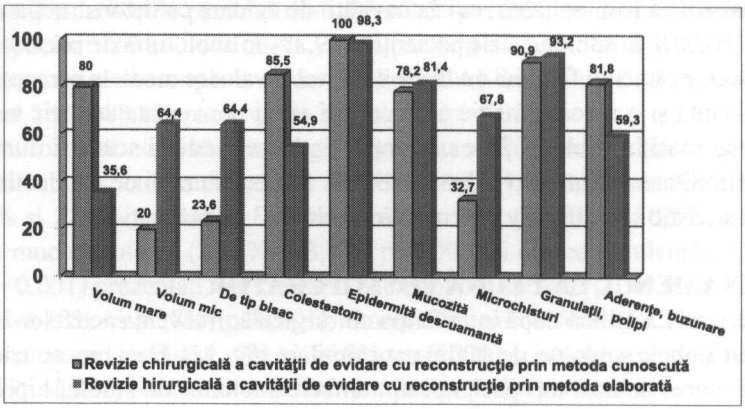

Fig. 91. Starea cavităţii mastoidiene (%) pacienţilor după revizia chirurgicală a cavităţii de evidare cu reconstrucţie prin metoda cunoscută şi după revizia chirurgicală a cavităţii de evidare cu reconstrucţie prin metoda elaborată la examenul preoperator.

Aşadar, durata medie a bolii era similară în ambele subloturi de studiu, valoarea medie a perioadei de la ultima intervenţie chirurgicală era statistic semnificativ mai mare la pacienţii din sublotul 2, iar valoarea medie a perioadei de la ultima intervenţie chirurgicală până la reacutizarea procesului era statistic semnificativ mai mare la pacienţii din sublotul 3. Deşi eliminări patologice prezentau toţi pacienţii din ambele subloturi de studiu, iar cantitatea şi mirosul acestora erau similare în ambele subloturi de studiu, otoree cu caracter mucos, purulent şi sangvinolent prezentau statistic semnificativ mai frecvent pacienţii din sublotul 3, iar eliminări patologice cu caracter mucopurulent – statistic semnificativ mai frecvent pacienţii din sublotul 2. În sublotul 3 de pacienţi s-au constatat statistic semnificativ mai frecvent cavitate de evidare de volum mic şi microchisturi, iar în sublotul 2 de pacienţi – statistic semnificativ mai frecvent cavitate de evidare de volum mare, colesteatom, aderenţe şi buzunare de retracţie.

Examenul funcţiei auditive a relevat o valoare medie a percepţiei vocii în şoaptă (2,66±0,09 m şi 1,95±0,08 m; p<0,001) şi o valoare medie a percepţiei vocii conversate (5,48±0,1 m şi 4,24±0,09 m; p<0,001) statistic semnificativ mai mari în sublotul 2 de pacienţi, o valoare medie a scăderii duratei de conductibilitate aeriană (41,91±1,6% şi 49,41±1,1%; p<0,001) şi o valoare medie a scăderii duratei de conductibilitate osoasă (73,64±1,9% şi 84,41±1,0%; p<0,001) statistic semnificativ mai mari în sublotul 3 de pacienţi.

Practic, în toate cazurile a fost stabilit diagnosticul de OMCS, stare după ETMP (100,0% în sublotul 2 de pacienţi şi 99,3% în sublotul 3 de pacienţi), şi în toate cazurile a fost realizată revizia cavităţii de evidare cu reconstrucţia urechii medii (100,0% în sublotul 2 de pacienţi şi 99,3% în sublotul 3 de pacienţi).

Deci, examenul funcţiei auditive a relevat o valoare medie a percepţiei vocii în şoaptă şi o valoare medie a percepţiei vocii conversate statistic semnificativ mai mari în sublotul 2 de pacienţi, o valoare medie a scăderii duratei de conductibilitate aeriană şi o valoare medie a scăderii duratei de conductibilitate osoasă statistic semnificativ mai mari în sublotul 3 de pacienţi.

EXAMENUL LA 1 LUNĂ POSTOPERATOR

Acuze. La 1 lună după intervenţia chirurgicală, frecvenţa acuzelor la pacienţii din ambele subloturi de studiu erau similare (*fig. 92*). Deşi hipoacuzie, acufene şi otoree acuzau toţi pacienţii din ambele subloturi de studiu, hipoacuzie pronunţată (100,0% şi 86,4%; p<0,01), acufene de tonalitate joasă (100,0% şi 83,1%; p<0,01), cantitate abundentă de secreţii (29,1% şi 8,5%; p<0,01), cantitate moderată de secreţii (70,9% şi 32,2%; p<0,001) şi secreţii cu miros fetid (29,1% şi 10,2%; p<0,05) prezentau mai frecvent pacienţii din sublotul 2, iar hipoacuzie nesemnificativă (0% şi 59,3%; p<0,001), acufene de tonalitate înaltă (0% şi 16,9%, p<0,01) şi secreţii fără miros fetid (70,9% şi 89,8%; p<0,05) prezentau mai frecvent pacienţii din sublotul 3.

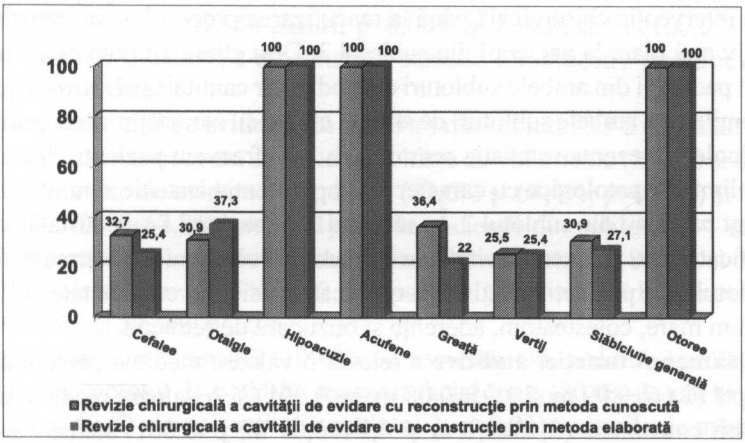

Fig. 92. Frecvenţa acuzelor (%) pacienţilor după revizia chirurgicală a cavităţii de evidare cu reconstrucţie prin metoda cunoscută şi după revizia chirurgicală a cavităţii de evidare cu reconstrucţie prin metoda elaborată la 1 lună postoperator.

Examenul obiectiv. Starea generală la 1 lună postoperator era similară la pacienţii din ambele subloturi de studiu: satisfăcătoare – la 81,8% pacienţi din sublotul 2 şi la 88,1% pacienţi din sublotul 3 (p>0,05), de gravitate medie – la 18,2% pacienţi din sublotul 2şi la 11,9% pacienţi din sublotul 3 (p>0,05).

Examenul otoscopic a evidenţiat lipsa CAE îngust la 90,9% pacienţi din sublotul 2 şi la 88,1% pacienţi din sublotul 3 (p>0,05).

Cu toate că eliminări patologice prezentau toţi pacienţii din ambele subloturi de studiu, otoree abundentă (25,5% şi 10,2%; p<0,05), otoree moderată (74,5% şi 22,0%; p<0,001), otoree cu miros fetid (30,9% şi 10,2%; p<0,01), otoree mucopurulentă (23,6% şi 3,4%; p<0,001) şi otoree purulentă (27,3% şi 0%; p<0,001) prezentau mai frecvent pacienţii din sublotul 2, iar otoree nesemnificativă (0% şi 67,8%; p<0,001), otoree fără miros fetid (69,1% şi 89,8%; p<0,01), otoree mucoasă (0% şi 16,9%; p<0,001) şi otoree seroasă (49,1% şi 79,7%; p<0,001) prezentau mai frecvent pacienţii din sublotul 3.

Starea cavităţii de evidare. În sublotul 2 de pacienţi s-a constatat statistic semnificativ mai frecvent cavitate de evidare largă (76,4% şi 0%; p<0,001), epidermită descuamantă (54,5% şi 1,7%; p<0,001), mucozită (47,3% şi 1,7%; p<0,001), microchisturi (18,2% şi 0%; p<0,001), granulaţii şi polipi (21,8% şi 0%; p<0,001), colesteatom (16,4% şi 0%; p<0,01), aderenţe şi buzunare de retracţie (12,7% şi 0%; p<0,01). În sublotul 3 de pacienţi a fost relevată statistic semnificativ mai frecvent cavitate de evidare închisă (23,6% şi 100,0%; p<0,001) şi lipsa patologiei cavităţii de evidare.

Examenul funcţiei auditive a relevat valoarea medie a percepţiei vocii în şoaptă (2,70±0,1 m şi 1,96±0,09 m; p<0,001) şi valoarea medie a percepţiei vocii conversate (4,89±0,1 m şi 4,34±0,1 m; p<0,001) statistic semnificativ mai mari în sublotul 2 de pacienţi, iar valoarea medie a scăderii duratei de conductibilitate aeriană (46,0±1,7% şi 44,58±1,7%; p>0,05) şi valoarea medie a scăderii duratei de conductibilitate osoasă (78,18±1,6% şi 77,29±1,5%; p>0,05) erau similare în ambele subloturi de studiu.

Aşadar, la 1 lună după intervenţia chirurgicală, frecvenţa simptomelor era similară la pacienţii din ambele subloturi de studiu. Deşi hipoacuzie, acufene şi otoree acuzau toţi pacienţii din ambele subloturi de studiu, hipoacuzie pronunţată, acufene de tonalitate joasă, secreţii abundente, secreţii în cantitate moderată şi secreţii cu miros fetid prezentau mai frecvent pacienţii din sublotul 2, iar hipoacuzie nesemnificativă, acufene de tonalitate înaltă şi secreţii fără miros fetid prezentau mai frecvent pacienţii din sublotul 3.

La examenul obiectiv, în sublotul 2 de pacienţi s-a constatat statistic semnificativ mai frecvent cavitate de evidare largă, epidermită descuamantă, mu-

cozită, microchisturi, granulații și polipi, colesteatom, aderențe și buzunare de retracție, iar în sublotul 3 de pacienți au fost relevate statistic semnificativ mai frecvent cavitate de evidare închisă și lipsa patologiei cavității de evidare.

Examenul funcției auditive a relevat valoarea medie a percepției vocii în șoaptă și valoarea medie a percepției vocii conversate statistic semnificativ mai mari în sublotul 2 de pacienți, iar valoarea medie a scăderii duratei de conductibilitate aeriană și valoarea medie a scăderii duratei de conductibilitate osoasă erau similare în ambele subloturi de studiu.

EXAMENUL LA 6 LUNI POSTOPERATOR

Acuze. La 6 luni după intervenția chirurgicală, otalgie (23,6% și 6,8%; p<0,05), acufene (81,8% și 27,1%; p<0,001), greață (60,0% și 16,9%; p<0,001), vertij (67,3% și 16,9%; p<0,001), slăbiciune generală (60,0% și 16,9%; p<0,001) și otoree (98,2% și 18,6%; p<0,001) acuzau statistic semnificativ mai frecvent pacienții din sublotul 2 (*fig. 93*).

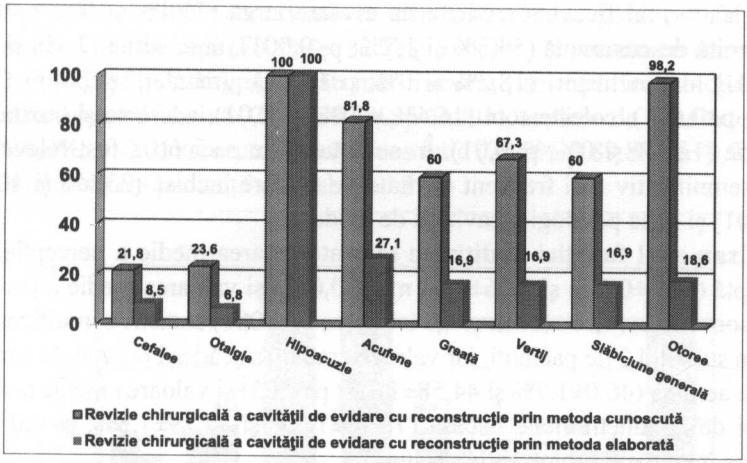

Fig. 93. Frecvența acuzelor (%) pacienților după revizia chirurgicală a cavității de evidare cu reconstrucție prin metoda cunoscută și după revizia chirurgicală a cavității de evidare cu reconstrucție prin metoda elaborată la 6 luni postoperator.

Deși hipoacuzia a fost menționată practic de toți pacienții din ambele subloturi de studiu, hipoacuzia pronunțată (58,2% și 10,2%; p<0,001) și otoreea abundentă (53,7% și 18,2%; p<0,05) erau statistic semnificativ mai frecvent menționate de pacienții din sublotul 2, iar hipoacuzia nesemnificativă (0% și 39,0%; p<0,001) – de pacienții din sublotul 3.

Examenul obiectiv. La 6 luni după intervenţia chirurgicală, starea generală satisfăcătoare (80,0% pacienţi din sublotul 2 şi 89,8% pacienţi din sublotul 3; p>0,05) şi starea generală de gravitate medie (20,0% pacienţi din sublotul 2 şi 10,2% pacienţi din sublotul 3; p>0,05) erau similare în ambele subloturi de studiu.

Examenul otoscopic a pus în evidenţă lipsa CAE îngust la toţi pacienţii (100,0%) din sublotul 3 şi la 81,8% pacienţi din sublotul 2 (p<0,001). Frecvenţa otoreei (96,4% şi 18,6%; p<0,001), secreţiilor abundente (47,2% şi 18,2%; p<0,05), secreţiilor moderate (52,8% şi 9,1%; p<0,001), otoreei mucopurulente (67,9% şi 0%; p<0,001), otoreei purulente (7,5% şi 0%; p<0,05) era statistic semnificativ mai mare la pacienţii din sublotul 2, iar frecvenţa secreţiilor nesemnificative (0% şi 72,7%; p<0,001), otoreei mucoase (9,4% şi 45,5%; p<0,05) şi otoreei seroase (15,1% şi 54,5%; p<0,05) – la pacienţii din sublotul 3. Frecvenţa otoreei sangvinolente şi otoreei cu miros fetid era aceeaşi în ambele subloturi de studiu.

Starea cavităţii de evidare. La pacienţii din sublotul 2, comparativ cu pacienţii din sublotul 3, s-a constatat statistic semnificativ mai frecvent cavitate de evidare largă (85,5% şi 0%; p<0,001), epidermită descuamantă (76,4% şi 1,7%; p<0,001), mucozită (83,6% şi 1,7%; p<0,001), microchisturi (14,5% şi 0%; p<0,01), granulaţii şi polipi (80,0% şi 0%; p<0,001), colesteatom (21,8% şi 0%; p<0,001), aderenţe şi buzunare de retracţie (23,6% şi 0%; p<0,001). La toţi pacienţii din sublotul 3, cavitatea de evidare era închisă, iar patologia acesteia practic lipsea.

Examenul funcţiei auditive a relevat valoarea medie a percepţiei vocii în şoaptă (2,80±0,09 m şi 2,42±0,1 m; p<0,01) şi valoarea medie a percepţiei vocii conversate (5,37±0,1 m şi 4,60±0,1 m; p<0,001) statistic semnificativ mai mari în sublotul 2 de pacienţi, valoarea medie a scăderii duratei de conductibilitate aeriană (44,0±1,3% şi 58,47±0,6%; p<0,001) şi valoarea medie a scăderii duratei de conductibilitate osoasă (81,27±1,7% şi 87,29±0,9%; p<0,01) – statistic semnificativ mai mari în sublotul 3 de pacienţi.

Aşadar, la 6 luni după intervenţia chirurgicală, otalgia, acufenele, greaţa, vertijul, starea de slăbiciune generală şi otoreea erau statistic semnificativ mai frecvent menţionate de pacienţii din sublotul 2. Cu toate că hipoacuzia a fost menţionată practic de toţi pacienţii din ambele subloturi de studiu, hipoacuzia pronunţată şi otoreea abundentă erau statistic semnificativ mai frecvent menţionate de pacienţii din sublotul 2, iar hipoacuzia nesemnificativă – de pacienţii din sublotul 3. În sublotul 2 de pacienţi, examenul obiectiv a constatat statistic semnificativ mai frecvent cavitate de evidare largă, epidermită descuamantă, mucozită, microchisturi, granulaţii şi polipi, colesteatom, aderenţe şi buzunare de retracţie. În sublotul 3 de pacienţi, cavitatea de evidare în toate cazurile era închisă, iar patologia acesteia practic lipsea. Examenul funcţiei auditive a relevat

valoarea medie a percepţiei vocii în şoaptă şi valoarea medie a percepţiei vocii conversate statistic semnificativ mai mari în sublotul 2 de pacienţi, iar valoarea medie a scăderii duratei de conductibilitate aeriană şi valoarea medie a scăderii duratei de conductibilitate osoasă – statistic semnificativ mai mari în sublotul 3 de pacienţi.

EXAMENUL LA 12 LUNI POSTOPERATOR

Acuze. La 12 luni după intervenţia chirurgicală, cefalee (21,8% şi 6,8%; p<0,05), otalgie (25,5% şi 8,5%; p<0,05), acufene (83,6% şi 32,2%; p<0,001), vertij (25,5% şi 6,8%; p<0,01), slăbiciune generală (25,5% şi 6,8%; p<0,01) şi otoree (92,7% şi 16,9%; p<0,001) acuzau statistic semnificativ mai frecvent pacienţii din sublotul 2 (*fig. 94*).

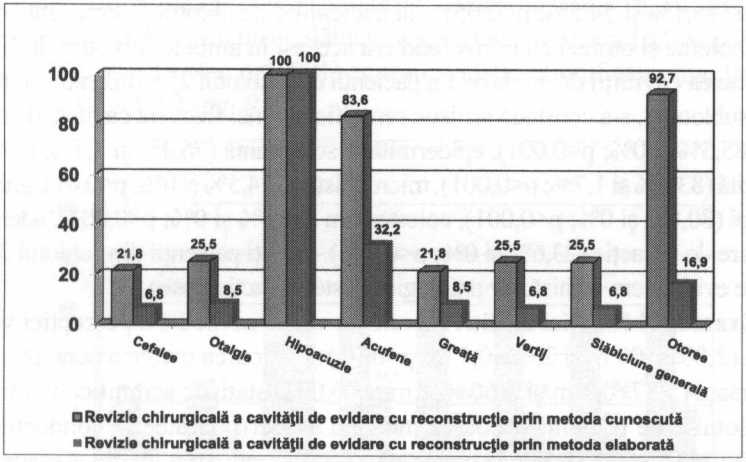

Fig. 94. Frecvenţa acuzelor (%) pacienţilor după revizia chirurgicală a cavităţii de evidare cu reconstrucţie prin metoda cunoscută şi după revizia chirurgicală a cavităţii de evidare cu reconstrucţie prin metoda elaborată la 12 luni postoperator.

Deşi hipoacuzia a fost menţionată de toţi pacienţii din ambele subloturi de studiu, hipoacuzia pronunţată (80,0% şi 22,0%; p<0,001), otoreea abundentă (76,5% şi 0%; p<0,001) şi otoreea cu miros fetid (70,6% şi 10,0%; p<0,01) erau statistic semnificativ mai frecvent menţionate de pacienţii din sublotul 2, iar hipoacuzia nesemnificativă (0% şi 11,9%; p<0,01), hipoacuzia moderată (20,0% şi 66,1%; p<0,001), otoreea nesemnificativă (0% şi 60,0%; p<0,001) şi otoreea fără miros fetid (29,4% şi 90,0%; p<0,001) – de pacienţii din sublotul 3.

Examenul obiectiv. Starea generală satisfăcătoare (94,5% pacienţi din sublotul 2 şi 96,6% pacienţi din sublotul 3; p>0,05) şi starea generală de gravi-

tate medie (5,5% pacienţi din sublotul 2 şi 3,4% pacienţi din sublotul 3; p>0,05) erau similare în ambele subloturi de studiu.

Examenul otoscopic a evidenţiat lipsa CAE îngust la toţi pacienţii (100,0%) din sublotul 3şi la 83,6% pacienţi din sublotul 2 (p<0,01). Frecvenţele otoreei (83,6% şi 13,6%; p<0,001), secreţiilor abundente (56,5% şi 0%; p<0,001), otoreei mucopurulente (63,0% şi 0%; p<0,001), secreţiilor sangvinolente (56,5% şi 0%; p<0,001) şi secreţiilor cu miros fetid (58,7% şi 0%; p<0,01) erau statistic semnificativ mai mari la pacienţii din sublotul 2, iar frecvenţele secreţiilor nesemnificative (6,5% şi 62,5%; p<0,01), otoreei seroase (26,1% şi 75,0%; p<0,01) şi secreţiilor fără miros fetid (41,3% şi 100,0%; p<0,01) – la pacienţii din sublotul 3. Frecvenţele otoreei sangvinolente şi otoreei moderate erau similare în ambele subloturi de studiu.

Starea cavităţii de evidare. La pacienţii din sublotul 2, comparativ cu pacienţii din sublotul 3, s-a constatat statistic semnificativ mai frecvent cavitate de evidare largă (81,8% şi 0%; p<0,001), epidermită descuamantă (85,5% şi 0%; p<0,001), mucozită (89,1% şi 0%; p<0,001), microchisturi (9,1% şi 0%; p<0,05), granulaţii şi polipi (72,7% şi 0%; p<0,001), colesteatom (20,0% şi 0%; p<0,001), aderenţe şi buzunare de retracţie (80,0% şi 0%; p<0,001). Toţi pacienţii din sublotul 3 prezentau cavitate de evidare închisă, iar patologia acesteia lipsea.

Examenul funcţiei auditive a relevat valoarea medie a percepţiei vocii în şoaptă (2,78±0,09 m şi 3,32±0,1 m; p<0,001), valoarea medie a percepţiei vocii conversate (5,44±0,1 m şi 6,24±0,4 m; p<0,05), valoarea medie a scăderii duratei de conductibilitate aeriană (44,36±1,4% şi 62,71±1,7%; p<0,001) şi valoarea medie a scăderii duratei de conductibilitate osoasă (80,73±1,7% şi 91,53±1,3%; p<0,001) statistic semnificativ mai mari în sublotul 3 de pacienţi.

Aşadar, la 12 luni după intervenţia chirurgicală, cefalee, otalgie, acufene, vertij, slăbiciune generală şi otoree acuzau statistic semnificativ mai frecvent pacienţii din sublotul 2. Deşi hipoacuzia a fost menţionată de toţi pacienţii din ambele subloturi de studiu, hipoacuzia pronunţată, otoreea abundentă şi otoreea cu miros fetid erau statistic semnificativ mai frecvent menţionate de pacienţii din sublotul 2, iar hipoacuzia nesemnificativă, hipoacuzia moderată, otoreea nesemnificativă şi otoreea fără miros fetid – de pacienţii din sublotul 3. La pacienţii din sublotul 2, comparativ cu pacienţii din sublotul 3, s-a constatat statistic semnificativ mai frecvent cavitate de evidare largă cu patologii. Examenul funcţiei auditive a relevat valoarea medie a percepţiei vocii în şoaptă, valoarea medie a percepţiei vocii conversate, valoarea medie a scăderii duratei de conductibilitate aeriană şi valoarea medie a scăderii duratei de conductibilitate osoasă statistic semnificativ mai mari în sublotul 3 de pacienţi.

EVALUAREA ÎN DINAMICĂ

Evaluarea în dinamică a constatat la pacienţii din sublotul 3, comparativ cu pacienţii din sublotul 2, o reducere statistic semnificativă mai precoce, mai stabilă şi cu o rată mai mare a frecvenţei acuzelor şi parametrilor aparatului vestibular.

Deşi pe tot parcursul studiului la pacienţii din ambele subloturi de studiu frecvenţa hipoacuziei nu s-a modificat, s-a relevat o creştere statistic semnificativă a hipoacuziei moderate şi, respectiv, o scădere statistic semnificativă a hipoacuziei pronunţate, însă mult mai importantă la pacienţii din sublotul 3.

Cu toate că starea generală de sănătate era mai gravă la pacienţii din sublotul 3, comparativ cu pacienţii din sublotul 2 (stare de gravitate medie prezentau 71,2% pacienţi şi 25,5% pacienţi, respectiv), ameliorarea a fost mult mai semnificativă în sublotul 3.

Examenul otoscopic la pacienţi din sublotul 3 a relevat obţinerea în toate cazurile a unui CAE îngust şi reducerea statistic semnificativă a frecvenţei otoreei până la 18,6% deja la 6 luni postoperator. Concomitent, s-au ameliorat statistic semnificativ gravitatea şi calitatea otoreei: a scăzut frecvenţa otoreei cu miros fetid, otoreei abundente, otoreei purulente, otoreei mucopurulente, otoreei sangvinolente şi a dispărut patologia cavităţii de evidare; a crescut statistic semnificativ frecvenţa otoreei fără miros fetid şi otoreei nesemnificative.

La 12 luni postoperator, pacienţii din sublotul 2 prezentau CAE îngust în 18,2% cazuri. Rata de scădere a otoreei, otoreei moderate, otoreei mucopurulente şi otoreei purulente a fost mult mai mică, comparativ cu pacienţii din sublotul 3, iar frecvenţa otoreei cu miros fetid, otoreei abundente şi otoreei seroase a crescut statistic semnificativ. Patologia cavităţii de evidare, deşi s-a redus statistic semnificativ, nu a fost eradicată complet.

Examenul audiometric în dinamică la pacienţii din sublotul 3 a constatat o creştere statistic semnificativă a parametrilor audiometriei fonice şi audiometriei tonale. La pacienţii din sublotul 2, aceşti indici nu s-au modificat semnificativ, cu excepţia creşterii veridice a duratei de conductibilitate osoasă.

Deşi indicii calităţii vieţii, evaluată subiectiv cu utilizarea scalei Likert-CES, erau similari la etapa preoperatorie şi au crescut statistic semnificativ în ambele subloturi de studiu, la pacienţii din sublotul 3 ameliorarea a fost mult mai concludentă.

Aşadar, evaluarea în dinamică a constatat, în majoritatea cazurilor, o ameliorare statistic semnificativă mai precoce, mai stabilă şi cu o rată mai mare a tabloului clinic, stării generale de sănătate, funcţiei auditive, funcţiei aparatului vestibular şi calităţii vieţii, formarea unei cavităţi de evidare mici, eliminarea otoreei cu miros fetid, otoreei abundente, otoreei moderate, otoreei mucopurulente,

otoreei sangvinolente şi eradicarea patologiilor cavităţii de evidare la toţi pacienţii din sublotul 3. Pacienţii din sublotul 2 prezentau CAE îngust în doar 18,2% cazuri, rata de reducere a otoreei, otoreei moderate, otoreei mucopurulente şi otoreei purulente a fost mult mai mică, iar frecvenţa otoreei cu miros fetid, otoreei abundente şi otoreei seroase a crescut statistic semnificativ. Patologia cavităţii de evidare, deşi s-a redus statistic semnificativ, nu a fost eradicată complet. Parametrii audiometriei fonice şi audiometriei tonale de asemenea nu s-au modificat semnificativ, cu excepţia creşterii statistic semnificative a duratei de conductibilitate osoasă.

8.4. Analiza comparativă a rezultatelor la pacienţii cu intervenţie de asanare primară în otita medie cronică supurativă cu reconstrucţie prin metoda cunoscută şi cu reconstrucţie cu utilizarea autografelor osoase cu proprietăţi osteoinductive de AOMF

EXAMENUL PREOPERATOR

Date generale. Evaluarea comparativă a pacienţilor după ETMT cu reconstrucţie prin metoda cunoscută (sublotul 5) şi pacienţilor după ETMT cu reconstrucţie prin metoda elaborată (sublotul 6) nu a constatat diferenţe statistic semnificative în funcţie de sex (respectiv, 55,4% şi 48,3% femei; p>0,05; 44,6% şi 51,7% bărbaţi; p>0,05), activitatea în câmpul muncii (respectiv, 10,7% şi 13,8% nu activau în câmpul muncii; p>0,05; 89,3% şi 86,2% activau în câmpul muncii; p>0,05), tabagism (53,6% şi 46,6%, respectiv; p>0,05) şi consumul de băuturi alcoolice (26,8% şi 39,7%, respectiv; p>0,05).

Pacienţii din sublotul 5 erau statistic semnificativ mai frecvent din mediul urban (73,2% şi 43,1%, p<0,01), iar pacienţii din sublotul 6 – mai frecvent din mediul rural (26,8% şi 56,9%; p<0,01).

Maladii concomitente. Pacienţi din sublotul 5, comparativ cu pacienţi din sublotul 6, prezentau mai frecvent afecţiuni concomitente cardiovasculare (64,3% şi 36,2%, respectiv; p<0,01) şi digestive (64,3% şi 43,1%, respectiv; p<0,05). Afecţiunile neurologice/neurochirurgicale (0% şi 17,2%, respectiv; p<0,01), oftalmologice (0% şi 15,5%, respectiv; p<0,01), urogenitale (0% şi 13,8%, respectiv; p<0,01), endocrine (0% şi 20,7%, respectiv; p<0,001) şi osteoarticulare (0% şi 20,7%, respectiv; p<0,001) erau mai frecvente la pacienţii din sublotul 6. Afecţiunile bronhopulmonare (28,6% şi 29,3%, respectiv; p>0,05) şi infecţioase (0% şi 8,6%, respectiv; p>0,05) erau similare în ambele subloturi de studiu, iar maladiile oncologice lipseau la toţi pacienţii din ambele subloturi de studiu (*fig. 95*).

Acuze. La examenul preoperator, frecvenţa acuzelor era similară în ambele subloturi de studiu, cu excepţia cefaleei (82,1% şi 94,8%; p<0,05), otalgiei (64,3% şi 94,8%; p<0,001), greţei (55,4% şi 79,3%; p<0,01) şi vertijului (55,4% şi 79,3%; p<0,01), menţionate statistic semnificativ mai frecvent de pacienţii din sublotul 6 (*fig. 96*).

Aşadar, subloturile 5 şi 6 de pacienţi erau similare în funcţie de sex şi activitatea în câmpul muncii. Pacienţii din sublotul 5 erau mai tineri (37,64±1,4 ani şi 41,83±1,2 ani; p<0,05), prezentau mai frecvent afecţiuni concomitente cardiovasculare şi digestive. Afecţiunile neurologice/neurochirurgicale, oftalmologice, urogenitale, endocrine, osteoarticulare şi unele acuze (cefaleea, otalgia, greaţa, vertijul) erau mai frecvente la pacienţii din sublotul 6.

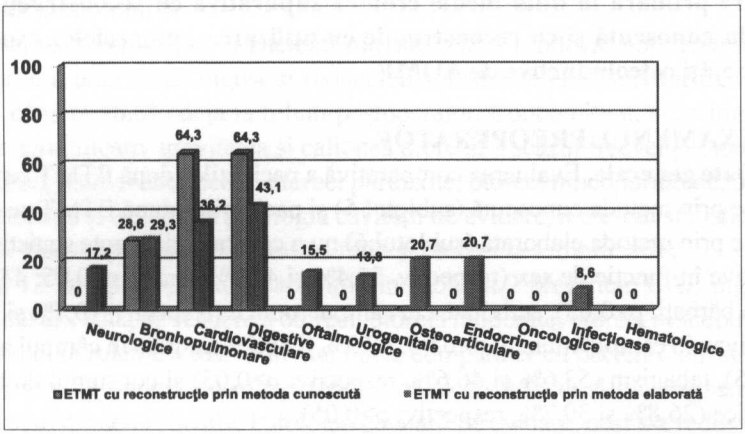

Fig. 95. Frecvenţa maladiilor concomitente (%) ale pacienţilor după ETMT cu reconstrucţie prin metoda cunoscută şi după ETMT cu reconstrucţie prin metoda elaborată la examenul preoperator.

Anamneza bolii. Toţi pacienţii din ambele subloturi de studiu au fost supuşi ETMT. Durata medie a bolii (12,41±0,7 ani şi 17,17±0,8 ani; p<0,001) era statistic semnificativ mai mare la pacienţii din sublotul 6, iar valoarea medie a perioadei de la ultima intervenţie chirurgicală (5,35±0,5 ani la pacienţii din sublotul 5 şi 5,0±1,2 ani la pacienţii din sublotul 6; p>0,05) şi valoarea medie a perioadei de la ultima intervenţie chirurgicală până la reacutizarea procesului (1,5±0,1 ani la pacienţii din sublotul 5 şi 2,0±0,6 ani la pacienţii din sublotul 6; p>0,05) erau similare în ambele subloturi de studiu.

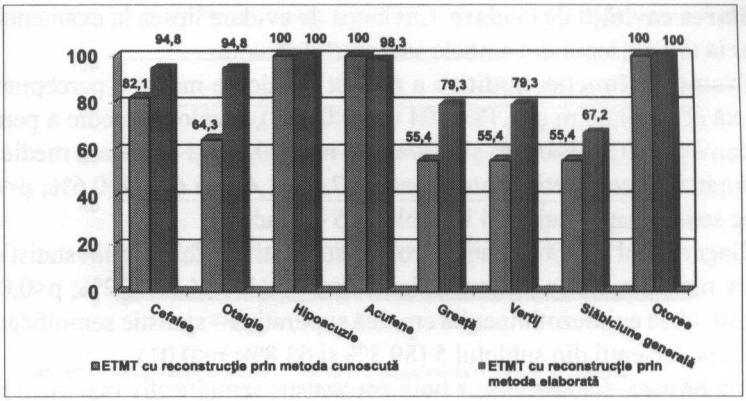

Fig. 96. Frecvenţa acuzelor (%) pacienţilor după ETMT cu reconstrucţie prin metoda cunoscută şi după ETMT cu reconstrucţie prin metoda elaborată la examenul preoperator.

După intervenţia chirurgicală, pacienţii din ambele subloturi de studiu au fost supravegheaţi de medicul otorinolaringolog (91,1% pacienţi din sublotul 5 şi 100,0% pacienţi din sublotul 6; p>0,05).

Examenul obiectiv. Starea generală la examenul primar era satisfăcătoare statistic semnificativ mai frecvent la pacienţii din sublotul 5 (80,4% şi 19,0%; p<0,001) şi de gravitate medie statistic semnificativ mai frecvent la pacienţii din sublotul 6 (19,6% şi 81,0%; p<0,001).

Examenul otoscopic a evidenţiat lipsa CAE îngust în ambele subloturi de studiu (94,6% pacienţi din sublotul 5 şi 93,1% pacienţi din sublotul 6; p>0,05). Deşi eliminări patologice prezentau toţi pacienţii din ambele subloturi de studiu, iar frecvenţa otoreei sangvinolente era similară în ambele subloturi de studiu, cantitatea şi caracterul eliminărilor patologice erau diferite. Otoree abundentă (76,8% şi 27,6%; p<0,001) şi otoree mucopurulentă (89,3% şi 17,2%; p<0,001) prezentau statistic semnificativ mai frecvent pacienţii din sublotul 5, iar eliminări patologice moderate (23,2% şi 72,4%; p<0,001), otoree purulentă (10,7% şi 82,8%; p<0,001) şi otoree cu miros fetid (78,6% şi 100,0%; p<0,001) – statistic semnificativ mai frecvent pacienţii din sublotul 6.

La examenul obiectiv, peretele posterosuperior era normal la 85,7% pacienţi din sublotul 5 şi la 89,7% pacienţi din sublotul 6 (p>0,05), prolabat – la 14,3% pacienţi din sublotul 5 şi la 10,3% pacienţi din sublotul 6 (p>0,05).

Granulaţii şi colesteatom prezentau practic toţi pacienţii din ambele subloturi de studiu, iar polipi (98,2% cazuri şi 43,1% cazuri; p<0,001) – statistic semnificativ mai frecvent pacienţii din sublotul 5.

Starea cavității de evidare. Cavitatea de evidare lipsea la examenul preoperator la toți pacienții din ambele subloturi de studiu.

Examenul funcției auditive a relevat o valoare medie a percepției vocii în șoaptă (1,71±0,06 m și 1,18±0,04 m; p<0,001), o valoare medie a percepției vocii conversate (3,93±0,1 m și 3,37±0,01 m; p<0,01) și o valoare medie a scăderii duratei de conductibilitate osoasă (67,68±1,4% și 60,69±0,6%; p<0,001) statistic semnificativ mai mari în sublotul 5 de pacienți.

Diagnosticul de epitimpanită cronică supurativă a fost stabilit statistic semnificativ mai frecvent la pacienții din sublotul 6 (10,7% și 36,2%; p<0,01), iar diagnosticul de epimezotimpanită cronică supurativă – statistic semnificativ mai frecvent la pacienții din sublotul 5 (89,3% și 63,8%; p<0,01).

Prin urmare, durata medie a bolii era statistic semnificativ mai mare la pacienții din sublotul 6, iar valoarea medie a perioadei de la ultima intervenție chirurgicală și valoarea medie a perioadei de la ultima intervenție chirurgicală până la reacutizarea procesului erau similare în ambele subloturi de studiu. Deși eliminări patologice prezentau toți pacienții din ambele subloturi de studiu, iar frecvența otoreei sangvinolente era similară în ambele subloturi de studiu, otoree abundentă și otoree mucopurulentă prezentau statistic semnificativ mai frecvent pacienții din sublotul 5, iar eliminări patologice moderate, otoree purulentă și otoree cu miros fetid – statistic semnificativ mai frecvent pacienții din sublotul 6. Examenul funcției auditive a relevat o valoare medie a percepției vocii în șoaptă, o valoare medie a percepției vocii conversate și o valoare medie a scăderii duratei de conductibilitate osoasă statistic semnificativ mai mari în sublotul 5 de pacienți.

EXAMENUL LA 1 LUNĂ POSTOPERATOR

Acuze. La 1 lună după intervenția chirurgicală, doar greața (67,9% și 19,0%; p<0,001), vertijul (60,7% și 20,7%; p<0,001) și starea de slăbiciune generală (44,6% și 24,1%; p<0,05) au fost statistic semnificativ mai frecvent menționate de pacienții din sublotul 5 (*fig. 97*).

Cu toate că otoree acuzau practic toți pacienții din ambele subloturi de studiu (100,0% la pacienții din sublotul 5 și 98,3% la pacienții din sublotul 6; p>0,05), secreții abundente (73,2% și 3,5%; p<0,001) și secreții cu miros fetid (57,1% și 1,8%; p<0,001) prezentau mai frecvent pacienții din sublotul 5, iar secreții moderate (25,0% și 61,4%; p<0,001), secreții nesemnificative (1,8% și 35,1%; p<0,001) și secreții fără miros fetid (42,9% și 98,2%; p<0,001) prezentau mai frecvent pacienții din sublotul 6.

Examenul obiectiv. Starea generală la 1 lună postoperator era similară în ambele subloturi de studiu.

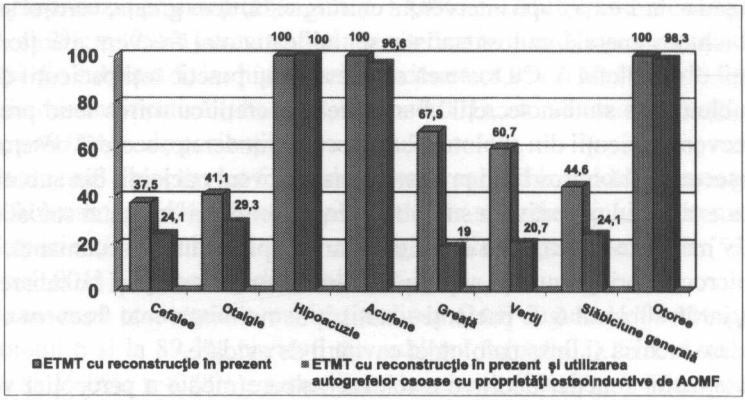

Fig. 97. Frecvenţa acuzelor (%) pacienţilor după ETMT cu reconstrucţie prin metoda cunoscută şi după ETMT cu reconstrucţie prin metoda elaborată la 1 lună postoperator.

Examenul otoscopic a evidenţiat lipsa CAE îngust la 82,1% pacienţi din sublotul 5 şi la 81,0% pacienţi din sublotul 6 (p>0,05).

Deşi eliminări patologice prezentau practic toţi pacienţii din ambele subloturi de studiu (100,0% şi 98,3%; p>0,05), secreţii abundente (75,0% şi 5,3%; p<0,001), secreţii purulente (12,5% şi 0%; p<0,01), secreţii mucoase (51,8% şi 17,5%; p<0,001) şi secreţii cu miros fetid (60,7% şi 3,5%; p<0,001) prezentau mai frecvent pacienţii din sublotul 5, iar secreţii moderate (25,0% şi 54,4%; p<0,01), secreţii nesemnificative (0% şi 40,4%; p<0,001), secreţii cu caracter seros (35,7% şi 82,5%; p<0,001) şi secreţii fără miros fetid (39,3% şi 96,5%; p<0,001) prezentau mai frecvent pacienţii din sublotul 6.

Starea cavităţii de evidare. În sublotul 5 de pacienţi au fost depistate statistic semnificativ mai frecvent cavitate de evidare largă (48,2% şi 0%; p<0,001), epidermită descuamantă (64,3% şi 0%; p<0,001), mucozită (78,6% şi 0%; p<0,001), microchisturi (26,8% şi 0%; p<0,001), granulaţii şi polipi (30,4% şi 0%; p<0,001), colesteatom (21,4% şi 0%; p<0,001), aderenţe şi buzunare de retracţie (21,4% şi 0%; p<0,001). În sublotul 6 de pacienţi au fost relevate statistic semnificativ mai frecvent cavitate de evidare închisă (51,8% şi 100,0%; p<0,001) şi lipsa patologiei cavităţii de evidare.

Examenul funcţiei auditive a relevat valoarea medie a percepţiei vocii în şoaptă (1,79±0,06 m şi 2,88±0,05 m; p<0,001), valoarea medie a percepţiei vocii conversate (4,45±0,08 m şi 4,98±0,02 m; p<0,001), valoarea medie a scăderii duratei de conductibilitate aeriană (37,14±1,3% şi 54,83±0,7%; p<0,001) şi valoarea medie a scăderii duratei de conductibilitate osoasă (68,93±1,3% şi 88,97±0,5%; p<0,001) statistic semnificativ mai mari în sublotul 6 de pacienţi.

Aşadar, la 1 lună după intervenţia chirurgicală, doar greaţa, vertijul şi starea de slăbiciune generală au fost statistic semnificativ mai frecvent menţionate de pacienţii din sublotul 5. Cu toate că otoree acuzau practic toţi pacienţii din ambele subloturi de studiu, secreţii abundente şi secreţii cu miros fetid prezentau mai frecvent pacienţii din sublotul 5, iar secreţii moderate, secreţii nesemnificative şi secreţii fără miros fetid prezentau mai frecvent pacienţii din sublotul 6.

La examenul obiectiv, în sublotul 5 de pacienţi s-a constatat statistic semnificativ mai frecvent cavitate de evidare largă, epidermită descuamantă, mucozită, microchisturi, granulaţii şi polipi, colesteatom, aderenţe şi buzunare de retracţie, iar în sublotul 6 de pacienţi – statistic semnificativ mai frecvent cavitate de evidare închisă şi lipsa patologiei cavităţii de evidare.

Examenul funcţiei auditive a relevat valoare medie a percepţiei vocii în şoaptă şi valoare medie a percepţiei vocii conversate, valoare medie a scăderii duratei de conductibilitate aeriană şi valoare medie a scăderii duratei de conductibilitate osoasă statistic semnificativ mai mari în sublotul 6 de pacienţi.

EXAMENUL LA 6 LUNI POSTOPERATOR

Acuze. La 6 luni după intervenţia chirurgicală, acufene (76,8% şi 41,4%; p<0,001), greaţă (58,9% şi 13,8%; p<0,001), vertij (60,7% şi 13,8%; p<0,001), slăbiciune generală (57,1% şi 15,5%; p<0,001) şi otoree (82,1% şi 20,7%; p<0,001) acuzau statistic semnificativ mai frecvent pacienţii din sublotul 5 (*fig. 98*).

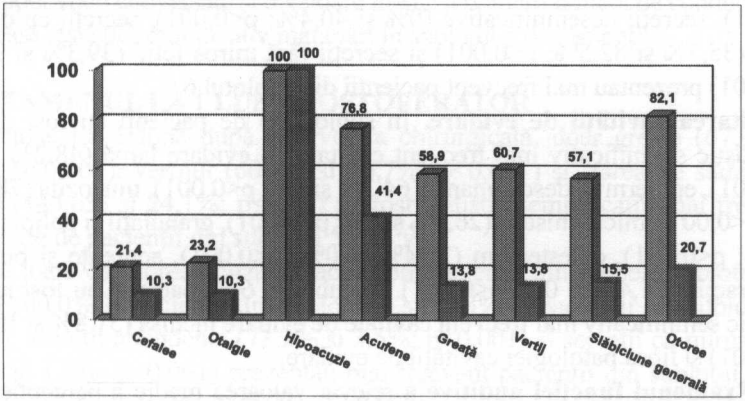

Fig. 98. Frecvenţa acuzelor (%) pacienţilor după ETMT cu reconstrucţie prin metoda cunoscută şi după ETMT cu reconstrucţie prin metoda elaborată la 6 luni postoperator.

Deşi hipoacuzia a fost menţionată de toţi pacienţii din ambele subloturi de

studiu, hipoacuzia pronunţată (91,1% şi 13,8%; p<0,001) şi otoreea abundentă (78,3% şi 0%; p<0,001) erau statistic semnificativ mai frecvent menţionate de pacienţii din sublotul 5, iar hipoacuzia moderată (8,9% şi 62,1%; p<0,001), hipoacuzia nesemnificativă (0% şi 24,1%; p<0,001), otoreea moderată (21,7% şi 75,0%; p<0,001) – de pacienţii din sublotul 6.

Examenul obiectiv. La 6 luni după intervenţia chirurgicală, starea generală satisfăcătoare (46,4% şi 94,8%; p<0,001) era statistic semnificativ mai frecventă la pacienţii din sublotul 6, iar starea generală de gravitate medie (53,6% şi 5,2%; p<0,001) – la pacienţi din sublotul 5.

Examenul otoscopic a evidenţiat lipsa CAE îngust la 93,1% pacienţi din sublotul 6 şi la 89,3% pacienţi din sublotul 5 (p>0,05). Frecvenţa otoreei (82,1% şi 19,0%; p<0,001), secreţiilor abundente (100,0% şi 0%; p<0,001), otoreei mucopurulente (43,5% şi 0%; p<0,001), otoreei purulente (8,7% şi 0%; p<0,05) şi otoreei mucoase (34,8% şi 9,1%; p<0,05) era statistic semnificativ mai mare la pacienţii din sublotul 5, iar frecvenţa secreţiilor moderate (0% şi 45,5%; p<0,01), secreţiilor nesemnificative (0% şi 54,5%; p<0,001) şi otoreei seroase (13,0% şi 90,9%; p<0,001) – la pacienţii din sublotul 6.

Starea cavităţii de evidare. La pacienţii din sublotul 5, comparativ cu pacienţii din sublotul 6, s-a constatat statistic semnificativ mai frecvent cavitate de evidare largă (60,7% şi 0%; p<0,001), epidermită descuamantă (67,9% şi 0%; p<0,001), mucozită (69,6% şi 0%; p<0,001), microchisturi (23,2% şi 0%; p<0,001), granulaţii şi polipi (23,2% şi 0%; p<0,001), colesteatom (28,6% şi 0%; p<0,001), aderenţe şi buzunare de retracţie (28,6% şi 0%; p<0,001). În sublotul 6 de pacienţi, cavitatea de evidare în toate cazurile era închisă, iar patologia acesteia lipsea.

Examenul funcţiei auditive a relevat valoarea medie a percepţiei vocii în şoaptă (1,95±0,09 m şi 3,45±0,09 m; p<0,001), valoarea medie a percepţiei vocii conversate (4,13±0,1 m şi 5,95±0,04 m; p<0,001), valoarea medie a scăderii duratei de conductibilitate aeriană (40,18±1,5% şi 65,69±1,5%; p<0,001) şi valoarea medie a scăderii duratei de conductibilitate osoasă (74,82±0,8% şi 92,76±0,3%; p<0,001) statistic semnificativ mai mari în sublotul 6 de pacienţi.

Deci, la 6 luni după intervenţia chirurgicală, acufene, greaţă, vertij, slăbiciune generală şi otoree erau statistic semnificativ mai frecvent menţionate de pacienţii din sublotul 5. Deşi hipoacuzia a fost menţionată de toţi pacienţii din ambele subloturi de studiu, hipoacuzia pronunţată şi otoreea abundentă erau statistic semnificativ mai frecvent menţionate de pacienţii din sublotul 5, iar hipoacuzia moderată, hipoacuzia nesemnificativă şi otoreea moderată – de pacienţii din sublotul 6. În sublotul 5 de pacienţi, examenul obiectiv a constatat statistic semnificativ mai frecvent cavitate de evidare largă şi leziuni ale acesteia

(epidermită descuamantă, mucozită, microchisturi, granulații și polipi, colesteatom, aderențe și buzunare de retracție), iar în sublotul 6 de pacienți, cavitatea de evidare în toate cazurile era închisă, iar patologia acesteia lipsea. Examenul funcției auditive a relevat valoarea medie a percepției vocii în șoaptă și valoarea medie a percepției vocii conversate, valoarea medie a scăderii duratei de conductibilitate aeriană și valoarea medie a scăderii duratei de conductibilitate osoasă statistic semnificativ mai mari în sublotul 6 de pacienți.

EXAMENUL LA 12 LUNI POSTOPERATOR

Acuze. La 12 luni după intervenția chirurgicală, otalgie (28,6% și 5,2%; p<0,01), acufene (75,0% și 20,7%; p<0,001), greață (21,4% și 6,9%; p<0,05), vertij (25,0% și 8,6%; p<0,05), slăbiciune generală (28,6% și 10,3%; p<0,05) și otoree (82,1% și 13,8%; p<0,001) acuzau statistic semnificativ mai frecvent pacienții din sublotul 5 (*fig. 99*).

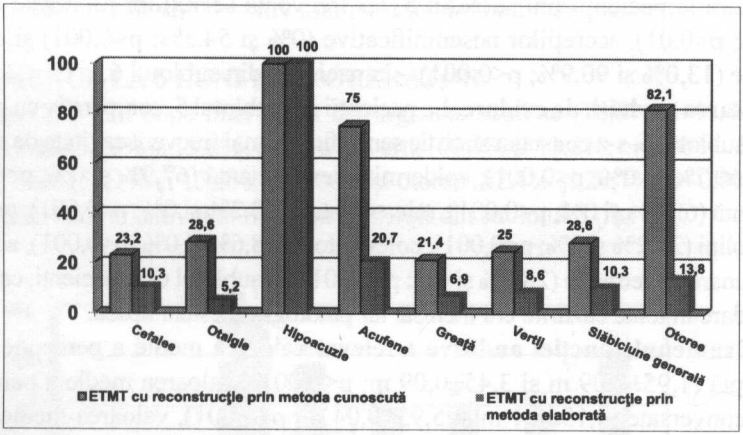

Fig. 99. Frecvența acuzelor (%) pacienților după ETMT cu reconstrucție prin metoda cunoscută și după ETMT cu reconstrucție prin metoda elaborată la 12 luni postoperator.

Cu toate că hipoacuzia a fost menționată de toți pacienții din ambele subloturi de studiu, hipoacuzia pronunțată (82,1% și 0%; p<0,001) și otoreea moderată (89,1% și 12,5%; p<0,001) erau statistic semnificativ mai frecvent menționate de pacienții din sublotul 5, iar hipoacuzia nesemnificativă (0% și 41,4%; p<0,001), hipoacuzia moderată (17,9% și 58,6%; p<0,001) și otoreea nesemnificativă (4,3% și 87,5%; p<0,001) – de pacienții din sublotul 6.

Examenul obiectiv. Starea generală satisfăcătoare (94,6% pacienți din sublotul 5 și 98,3% pacienți din sublotul 6; p>0,05) și starea generală de gravi-

tate medie (5,4% pacienţi din sublotul 5 şi 1,7% pacienţi din sublotul 6; p>0,05) erau similare în ambele subloturi de studiu.

Examenul otoscopic a evidenţiat lipsa CAE îngust la 100,0% pacienţi din sublotul 6 şi la 89,3% pacienţi din sublotul 5 (p<0,001). Frecvenţa otoreei (83,9% şi 13,8%; p<0,001), secreţiilor moderate (89,4% şi 12,5%; p<0,001) şi otoreei mucopurulente (89,4% şi 0%; p<0,001) era statistic semnificativ mai mare la pacienţii din sublotul 5, iar frecvenţa secreţiilor nesemnificative (6,4% şi 87,5%; p<0,001) şi otoreei seroase (10,6% şi 100,0%; p<0,001) – la pacienţii din sublotul 6. Otoreea sangvinolentă şi otoreea cu miros fetid aveau aceeaşi frecvenţă în ambele subloturi de studiu.

Starea cavităţii de evidare. La pacienţii din sublotul 5, comparativ cu pacienţii din sublotul 6, s-a constatat statistic semnificativ mai frecvent cavitate de evidare largă (100,0% şi 0%; p<0,001), epidermită descuamantă (80,4% şi 0%; p<0,001), mucozită (82,1% şi 0%; p<0,001), microchisturi (10,7% şi 0%; p<0,05), granulaţii şi polipi (8,9% şi 0%; p<0,05), colesteatom (19,6% şi 0%; p<0,001), aderenţe şi buzunare de retracţie (19,6% şi 0%; p<0,001). Toţi pacienţii din sublotul 6 prezentau cavitate de evidare închisă, iar patologia acesteia lipsea.

Examenul funcţiei auditive a relevat valoarea medie a percepţiei vocii în şoaptă (2,11±0,09 m şi 3,74±0,09 m; p<0,001), valoarea medie a percepţiei vocii conversate (4,96±0,1 m şi 5,91±0,04 m; p<0,001), valoarea medie a scăderii duratei de conductibilitate aeriană (40,54±1,4% şi 67,24±1,2%; p<0,001) şi valoarea medie a scăderii duratei de conductibilitate osoasă (75,18±0,8% şi 92,84±0,3%; p<0,001) statistic semnificativ mai mari în sublotul 6 de pacienţi.

Aşadar, la 12 luni după intervenţia chirurgicală, otalgie, acufene, greaţă, vertij, slăbiciune generală şi otoree acuzau statistic semnificativ mai frecvent pacienţii din sublotul 5. Deşi hipoacuzia a fost menţionată de toţi pacienţii din ambele subloturi de studiu, hipoacuzia pronunţată şi otoreea moderată erau statistic semnificativ mai frecvente la pacienţii din sublotul 5, iar hipoacuzia nesemnificativă, hipoacuzia moderată şi otoreea nesemnificativă – la pacienţii din sublotul 6.

La pacienţii din sublotul 5, comparativ cu pacienţii din sublotul 6, s-a constatat statistic semnificativ mai frecvent cavitate de evidare largă şi leziuni ale acesteia (epidermită descuamantă, mucozită, microchisturi, granulaţii şi polipi, colesteatom, aderenţe şi buzunare de retracţie). Toţi pacienţii din sublotul 6 prezentau cavitate de evidare închisă, iar patologia acesteia lipsea. Examenul funcţiei auditive a relevat valoarea medie a percepţiei vocii în şoaptă, valoarea medie a percepţiei vocii conversate, valoarea medie a scăderii duratei de conductibilitate aeriană şi valoarea medie a scăderii duratei de conductibilitate osoasă statistic semnificativ mai mari în sublotul 6 de pacienţi.

EVALUAREA ÎN DINAMICĂ

Evaluarea în dinamică a constatat la pacienţii din sublotul 6, comparativ cu pacienţii din sublotul 5, o reducere statistic semnificativă mai precoce, mai stabilă şi cu o rată mai mare a frecvenţei acuzelor şi parametrilor aparatului vestibular.

Deşi pe parcursul studiului toţi pacienţii din ambele subloturi acuzau hipoacuzie, structura acesteia s-a modificat. A fost relevată o creştere statistic semnificativă a frecvenţei hipoacuziei moderate şi, respectiv, o scădere statistic semnificativă a frecvenţei hipoacuziei pronunţate, însă mult mai importantă la pacienţii din sublotul 6. Creşterea statistic semnificativă a frecvenţei hipoacuziei nesemnificative s-a constatat doar la pacienţii din sublotul 6.

Cu toate că la etapa preoperatorie starea generală de sănătate era mai gravă la pacienţii din sublotul 6, comparativ cu pacienţii din sublotul 5 (stare de gravitate medie prezentau 81,0% pacienţi şi 19,6% pacienţi, respectiv), ameliorarea a fost mult mai semnificativă (stare de gravitate medie la 12 luni postoperator prezentau 1,7% pacienţi şi 5,4% pacienţi, respectiv) în sublotul 6.

Examenul otoscopic la pacienţii din sublotul 6 a relevat obţinerea în toate cazurile a unui CAE îngust şi reducerea statistic semnificativă a frecvenţei otoreei până la 19,0% deja la 6 luni postoperator. Concomitent, s-au ameliorat statistic semnificativ gravitatea şi calitatea otoreei: a scăzut frecvenţa otoreei cu miros fetid, otoreei abundente, otoreei purulente, otoreei mucopurulente, otoreei sangvinolente şi a dispărut patologia cavităţii de evidare; a crescut statistic semnificativ frecvenţa otoreei fără miros fetid şi otoreei nesemnificative. Patologia cavităţii de evidare a fost eradicată complet.

La 12 luni postoperator, pacienţii din sublotul 5 prezentau CAE îngust în 10,7% cazuri. Rata de scădere a otoreei, otoreei cu miros fetid, otoreei abundente şi otoreei mucopurulente a fost mult mai mică, iar frecvenţa otoreei moderate a crescut statistic semnificativ, comparativ cu pacienţii din sublotul 6. Patologia cavităţii de evidare, deşi s-a redus statistic semnificativ, nu a fost eradicată complet.

Examenul audiometric în dinamică a constatat o creştere statistic semnificativă a parametrilor audiometriei fonice şi audiometriei tonale la pacienţii din ambele subloturi de studiu, însă rata de creştere a fost mai mare şi mai rapidă la pacienţii din sublotul 6, comparativ cu pacienţii din sublotul 5.

Deşi indicii calităţii vieţii, evaluată subiectiv cu utilizarea scalei Likert-CES, erau similari la etapa preoperatorie şi au crescut statistic semnificativ în ambele subloturi de studiu, la pacienţii din sublotul 6 ameliorarea a fost mult mai concludentă.

Prin urmare, evaluarea în dinamică a constatat, în majoritatea cazurilor, o ameliorare statistic semnificativă mai precoce, mai stabilă şi cu o rată mai mare a tabloului clinic, stării generale de sănătate, funcţiei auditive, funcţiei aparatului vestibular şi calităţii vieţii, formarea unei cavităţi de evidare mici, eliminarea otoreei cu miros fetid, otoreei abundente, otoreei purulente, otoreei mucopurulente, otoreei sangvinolente şi eradicarea patologiilor cavităţii de evidare la toţi pacienţii din sublotul 6. Pacienţii din sublotul 5 prezentau CAE îngust în doar 10,7% cazuri, rata de reducere a otoreei, otoreei cu miros fetid, otoreei abundente şi otoreei mucopurulente a fost mult mai mică, iar frecvenţa otoreei moderate a crescut statistic semnificativ. Patologia cavităţii de evidare, deşi s-a redus statistic semnificativ, nu a fost eradicată complet. Examenul audiometric în dinamică a constatat o creştere statistic semnificativă a parametrilor audiometriei fonice şi audiometriei tonale la pacienţii din ambele subloturi de studiu, însă rata de creştere a fost mai mare şi mai rapidă la pacienţii din sublotul 6, comparativ cu pacienţii din sublotul 5.

CONCLUZII GENERALE

1. Evidarea timpanomastoidiană totală este una dintre cele mai răspândite metode de tratament al bolnavilor care suferă de otită medie cronică supurativă.

2. Maladia urechii operate reprezintă un proces distructiv proliferativ cronic, care evoluează în cavitatea de evidare timpanomastoidiană totală şi se manifestă prin otoree, hipoacuzie, disfuncţie vestibulară, dereglări neurologice şi psihoemoţionale.

3. Eficacitatea redusă a tratamentului conservator contribuie la elaborarea metodelor noi de reabilitare chirurgicală a pacienţilor cu această patologie.

4. Grefa autogenă AOMF este un material biocompatibil, manifestă capacităţi osteoconductive şi osteoinductive, se supune resorbţiei moderate, prin care ghidează şi stimulează regenerarea ţesuturilor până la substituirea completă cu ţesut osos maturizat organospecific.

5. Reconstrucţia după metoda elaborată (meatotimpanoplastia cu utilizarea autogrefei AOMF asociată cu fascia temporală şi obliterare mastoidiană cu lambou musculo-periostal pediculat) demonstrează o eficacitate funcţională şi anatomică mai mare, în comparaţie cu alte metode incluse în studiu.

6. Metoda de preparare şi păstrare a grefelor AOMF permite utilizarea acestora în intervenţii reconstructive la diferite termene după etapa de asanare.

7. Meatotimpanoplastia după metodă propusă, amânată primar, reduce semnificativ numărul pacienţilor cu maladia urechii operate şi poate fi considerată metoda de elecţie în profilaxia acestei afecţiuni.

8. Chirurgia reconstructivă după evidarea timpanomastoidiană totală ameliorează indicii calităţii vieţii şi reabilitarea socioeconomică a pacienţilor.

BIBLIOGRAFIE SELECTIVĂ

1. **Abdelshafy I., Haleem A., Khalil Y.** et al. Microbiology of Chronic Suppurative Otitis Media, Study of the Role of Bacterial Biofilm and Fungal Infection. J. Otolaryngol. ENT. Res. 2015, vol. 3, N. 1, article 00051.
2. **Aduda D., Macharia I., Mugwe P.** et al. Bacteriology of chronic suppurative otitis media (CSOM) in children in Garissa district, Kenya: a point prevalence study. Int. J. Pediatr. Otorhinolaryngol. 2013, vol. 77, N. 7, p. 1107-1111.
3. **Agrawal A., Kumar D., Goyal A.** et al. Microbiological profile and their antimicrobial sensitivity pattern in patients of otitis media with ear discharge. Indian. J. Otol. 2013, vol. 19, N. 1, p. 5-8.
4. **Al-Mayaly A.S., Hassoun Y.L, Kadhim R.J.** Discharging open mastoid cavity contributing factors & approach to managemnt. QMJ. 2007, vol. 2, N. 3, p. 1-7.
5. **Alberti P.W.** The anatomy and physiology of the ear and hearing. In: Occupational exposure to noise evaluation, prevention and control. Goelzer B., Hansen C., Sehrndt G. (Eds.). Dortmund, Germany: World Health Organization, 2001, p. 53-62.
6. **Almazrou K., Alqahtani M., Alshehabi M.** Middle ear risk index as a prognostic factor in pediatric ossicular reconstruction. Indian. J. Otol. 2013, vol. 19, N. 1, p. 23-26.
7. **Alwotayan R., Alabdulhadi K.** Otitis media: a review for the Family physician. Bull. Kuwait. Inst. Med. Spec. 2003, vol. 2, p. 83-89.
8. **Angeli S., Kulak J., Guzmán J.** Lateral tympanoplasty for total or near-total perforation: prognostic factors. Laryngoscope. 2006, vol. 116, N. 9, p. 1594-1599.
9. **Anniko M., Bernal-Sprekelsen M., Bonkowsky V.** et al. Otorhinolaryngology, Head and Neck Surgery (European Manual of Medicine). Springer-Verlag Berlin Heidelberg, 2010. 737 p.
10. **Anthwal N., Thompson H.** The development of the mammalian outer and middle ear. J. Anat. 2016, vol. 228, N. 2, p. 217-232.
11. **Anting X., Ming X., Hanbing Z.** et al. Bacteriolgy before and after total middle ear reconstruction. J. Otol. 2007, vol. 2, N. 2, p. 114-118.
12. **Antonelli P.J.** An overview of chronic ear infections & cholesteatoma. University of Florida, 2013, 12 p.
13. **Arriaga M.A.** Chapter 17. Mastoidectomy – Canal Wall Down Procedure. In: Otologic surgery. 3rd ed. (eds. Brackmann D., Shelton C., Arriaga M.). Philadelphia: Elsevier Inc., 2010, p. 209-220.

14. **Artuso A., di Nardo W., De Corso E.** et al. Canal wall down tympanoplasty surgery with or without ossiculoplasty in cholesteatoma: hearing results. Acta. Otorhinolaryngol. Ital. 2004, vol. 24, N. 1, p. 2-7.
15. **Asish J., Amar M., Vinay H.** et al. To study the bacteriological and mycological profile of chronic suppurative otitis media patients and their antibiotic sensitivity pattern. Int. J. Pharm. Bio. Sci. 2013, vol. 4, N. 2, p. B186-B199.
16. **Asma A., Shaharudin M., Muhd Almyzan A.** et al. Outcome of canal wall down mastoidectomy: experience in sixty three cases. Med. J. Malaysia. 2013, vol. 68, N. 3, p. 217-221.
17. **Attallah M.S.** Microbiology of chronic suppurative otitis media with cholesteatoma. Saudi. Med. J. 2000, vol. 21, N. 10, p. 924-927.
18. **Avila A., Aburjeli B., Moreira W.** et al. Imaging evaluation of middle ear cholesteatoma: iconographic essay. Radiol. Bras. 2013, vol. 46, N. 4, p. 247-251.
19. **Ayubi S., Ahmad S., Ali A.** Revision mastoidectomy and oto-endoscopy. JUMDC. 2014, vol. 5, N. 1, p. 61-67.
20. **Babu S., Seidman M.** Ossicular reconstruction using bone cement. Otol. Neurotol. 2004, vol. 25, N. 2, p. 98-101.
21. **Bahmad F., Merchant S.** Histopathology of ossicular grafts and implants in chronic otitis media. Ann. Otol. Rhinol. Laryngol. 2007, vol. 116, N. 3, p. 181-191.
22. **Balasubramanian T.** Physiology of auditory system. http://ent-ebooks.wikidot.com/otology. (vizitat 29.12.2017).
23. **Balasubramanian T.** Recent trends in the study of Inner ear development. http://ent-ebooks.wikidot.com/otology (vizitat 29.12.2017).
24. **Balasubramanian T.** Reconstruction of middle ear cavity. https://archive.org/stream/ ReconstructionOfMiddleEarCavity/Reconstruction%20of%20middle%20ear%20cavity#page/n0/mode/2up (vizitat 11.01.2018).
25. **Balasubramanian T.** Tympanoplasty. https://archive.org/stream/Tympanoplasty#page/n0/ mode/2up(vizitat 11.01.2018).
26. **Baráth K., Huber A., Stämpfli P.** et al. Neuroradiology of cholesteatomas. AJNR Am. J. Neuroradiol. 2011, vol. 32, N. 2, p. 221-229.
27. **Basak B., Gayen G., Das M.** et al. Demographic profile of CSOM in a rural tertiary care hospital. IOSR J. Pharm. 2014, vol. 4, N. 6, p. 43-46.
28. **Baumann I., Gerendas B., Plinkert P.** et al. General and disease-specific quality of life in patients with chronic suppurative otitis media - a prospective study. Health. Qual. Life. Outcomes. 2011, vol. 9, article 48.

29. **Behera S.K., Mallik K.C., Behera S.K.** Clinical assessment of tympanomastoid surgeries and tympanoplasty with special reference to hearing status. Odisha. J. Otolaryngol. Head. Neck. Surg. 2014, vol. 8, N. 1, p. 15-21.
30. **Berçin S., Kutluhan A., Bozdemir K.** et al. Results of revision mastoidectomy. Acta. Otolaryngol. 2009, vol. 129, N. 2, p. 138-141.
31. **Beutner D., Helmstaedter V., Stumpf R.** et al. Impact of partial mastoid obliteration on caloric vestibular function in canal wall down mastoidectomy. Otol. Neurotol. 2010, vol. 31, N. 9, p. 1399-1403.
32. **Bhandari R., Bhattarai H., Pokhrel B.** Evaluation of bacteriology of middle ear in early quiescent stage of chronic otitis media. J. Coll. Med. Sci.-Nepal. 2012, vol. 8, N. 4, p. 22-24.
33. **Bhatia S., Karmarkar S., DeDonato G.** et al. Canal wall down mastoidectomy: causes of failure, pitfalls and their management. J. Laryngol. Otol. 1995, vol. 109, N. 7, p. 583-589.
34. **Black B.** Mastoidectomy elimination. Laryngoscope. 1995, vol. 105, N. 12, pt. 2,suppl. 76, p. 1-30.
35. **Black B.** Mastoidectomy elimination: obliterate, reconstruct, or ablate? Am. J. Otol. 1998, vol. 19, N. 5, p. 551-557.
36. **Black B.** The use of vascular flaps in middle ear surgery. Am. J. Otol. 1998, vol. 19, N. 4, p. 420-427.
37. **Black B., Kelly S.** Mastoidectomy reconstruction: management of the high facial ridge using hydroxylapatite implants. Am. J. Otol. 1994, vol. 15, N. 6, p. 785-792.
38. **Bluestone C.D.** Chapter 3. Myringoplasty and tympanoplasty. In: Surgical Atlas of Pediatric Otolaryngology. Bluestone C.D., Rosenfeld R.M. (Eds.). Hamilton, London: BC Decker Inc, 2002, p. 39-73.
39. **Bluestone C.D.** Chapter 26: Diseases and Disorders of the Eustachian Tube-Middle Ear. In: Paparella's Textbook of Otorhinolaryngology, volume II: Otology and Neuro-Otology, section 3: Diseases of the Ear, part 3: Middle Ear and Mastoid, p. 1-29.
40. **Bluestone C.D.** The Eustachian Tube: Structure, Function, and Role in Otitis Media. Hamilton-London, BC Decker Inc., 2005. 240 p.
41. **Bohne B., Militchin V.** Anatomy of the human temporal bone. Washington University School of Medicine. 1st edition. 2012. 52 p.
42. **Brînzaniuc K., Suciu B., Popa D., Hălmaciu I.** Anatomia sistemului osos. Târgu-Mureş, 2014. 139 p.
43. **Brouwer C.N., Maillé A.R., Rovers M.M.** et al. Health-related quality of life in children with otitis media. Int. J. Pediatr. Otorhinolaryngol. 2005, vol. 69, N. 8, p. 1031-1041.

44. **Cavaliere M., Mottola G., Rondinelli M.** et al. Tragal cartilage in tympanoplasty: anatomic and functional results in 306 cases. Acta. Otorhinolaryngol. Ital. 2009, vol. 29, N. 1, p. 27-32.
45. **Chan C.Y., Chan Y.M.** Mastoid Obliteration and Reconstruction: A Review of Techniques and Results. Proc. Singap. Health. 2012, vol. 21, N. 1, p. 23-29.
46. **Chinski A., Chinski H.** Chronic Otitis Media. VI IAPO Manual of pediatric otorhino-laryngology. http://www.iapo.org.br/manuals/VI_manual_en_Alberto%20Chinsky.pdf (vizitat 02.02.2018).
47. **Choi S.Y., Cho Y.S., Lee N.J.** et al. Factors associated with quality of life after ear surgery in patients with chronic otitis media. Arch. Otolaryngol. Head. Neck. Surg. 2012, vol. 138, N. 9, p. 840-845.
48. **Chouhan A., Singh B., Verma P.** Role of Cartilage as a Graft Material for Tympanic Membrane and in Middle Ear Reconstruction.Int. J. Otolaryngol. Head. Neck. Surg. 2015, vol. 4, p. 66-72.
49. **Chrobok V., Pellant A., Meloun M.** et al. Prognostic Factors for Hearing Preservation in Surgery of Chronic Otitis Media. Int. Adv. Otol. 2009, vol. 5, N. 3, p. 310-317.
50. Curs ORL. http://ru.scribd.com/doc/32898092/CURS-ORL#scribd (vizitat 03.01.2018).
51. **Daly K.A., Hoffman H.J., Kvaerner K.J.** et al. Epidemiology, natural history, and risk factors: panel report from the Ninth International Research Conference on Otitis Media. Int. J. Pediatr. Otorhinolaryngol. 2010, vol. 74, N. 3, p. 231-240.
52. **Dankuc D., Vlaski L., Pejakovic N.** Techniques of the Tympanomastoidectomy with Reconstruction of the Posterior Bone Wall of the External Auditory Canal. Srp. Arh. Celok. Lek. 2015, vol. 143, N. 7-8, p. 480-486.
53. **De Seta E., De Seta D., Covelli E.** et al. Type I tympanoplasty with island chondro-perichondral tragal graft: the preferred technique? J. Laryngol. Otol. 2013, vol. 127, N. 4, p. 354-358.
54. **Dornhoffer J.** Retrograde mastoidectomy. Otolaryngol. Clin. North. Am. 2006, vol. 39, N. 6, p. 1115-1127.
55. **Dornhoffer J., Smith J., Richter G.** et al. Impact on quality of life after mastoid obliteration. Laryngoscope. 2008, vol. 118, N. 8, p. 1427-1432.
56. **Ekvall L.** Total middle ear reconstruction. Acta. Otolaryngol. 1973, vol. 75, N. 4, p. 279-281.
57. **Eleftheriadou A., Chalastras T., Georgopoulos S.** et al. Long-term results of plastipore prostheses in reconstruction of the middle ear ossicular

chain. ORL J. Otorhinolaryngol. Relat. Spec. 2009, vol. 71, N. 5, p. 284-288.

58. **Eliades S.J., Limb C.J.** The role of mastoidectomy in outcomes following tympanic membrane repair: a review. Laryngoscope. 2013, vol. 123, N. 7, p. 1787-1802.
59. **Elsheikh M.N., Elsherief H.S., Elsherief S.G.** Cartilage tympanoplasty for management of tympanic membrane atelectasis: is ventilatory tube necessary? Otol. Neurotol. 2006, vol. 27, N. 6, p. 859-864.
60. **Farahani F., Shariatpanahi E., Jahanshahi J.** et al. Diagnostic Performance of Endoscopic and Microscopic Procedures for Identifying Different Middle Ear Structures and Remaining Disease in Patients with Chronic Otitis Media: A Prospective Cohort Study. PLoS One. 2015, vol. 10, N. 7, article e0132890.
61. **Farrior J.B., Nichols S.W.** Long-term results using ossicular grafts. Am. J. Otol. 1996, vol. 17, N. 3, p. 386-392.
62. **Fatterpekar G., Doshi A., Dugar M.** et al. Role of 3D CT in the evaluation of the temporal bone. Radiographics. 2006, vol. 26, suppl. 1, p. S117-132.
63. **Ferrer Ramírez M., Brotons Durban S., Carrasco Llatas M.** et al. Why does a mastoidectomy cavity become suppurative? Our experience and revision of the literature. Acta. Otorrinolaringol. Esp. 2002, vol. 53, N. 1, p. 14-18.
64. **Frootko N.J.** Chapter 11: Reconstruction of the ear. http://famona.sezampro.rs/medifiles/ otohns/scott/scott311.pdf (vizitat 19.01.2018).
65. **Gaillardin L., Lescanne E., Morinière S.** et al. Residual cholesteatoma: prevalence and location. Follow-up strategy in adults. Eur. Ann. Otorhinolaryngol. Head. Neck. Dis. 2012, vol. 129, N. 3, p. 136-140.
66. **Gantz B.J., Gubbels S.P., Wilkinson E.P.** Chapter 14. Canal Wall Reconstruction Tympanomastoidectomy. In: Otologic surgery. 3rd ed. (eds. Brackmann D., Shelton C., Arriaga M.). Philadelphia: Elsevier Inc., 2010, p. 173-182.
67. **Gantz B.J., Wilkinson E.P., Hansen M.R.** Canal wall reconstruction tympanomastoidectomy with mastoid obliteration. Laryngoscope. 2005, vol. 115, N. 10, p. 1734-1740.
68. **Geyer G., Dazert S., Helms J.** Performance of ionomeric cement (Ionocem) in the reconstruction of the posterior meatal wall after curative middle-ear surgery. J. Laryngol. Otol. 1997, vol. 111, N. 12, p. 1130-1136.
69. **Gheorghe D., Zamfir-Chiru-Anton A.** Canal wall reconstruction – surgical considerations. Practica medicală. 2015, vol. 10, nr. 4, p. 396-398.

70. **Ghiasi S.** Mastoid Cavity Obliteration with Combined Palva Flap and Bone pâté. Iran. J. Otorhinol., 2015, vol. 27, no. 1, serial N.78, p. 23-28.
71. **Ghosh A., Rana A., Prasad S.** Risk Factors and Microbiology of Chronic Suppurative Otitis Media and its Clinical Significance in a Tartiary Care Setup in Western Uttar Pradesh, India. Int. J. Curr. Med. App. Sci. 2015, vol. 6, N. 3, p. 177-183.
72. **Glasscock M.E., Gulya A.J.** Glasscock-Shambaugh SURGERY of the EAR. 5th Edition. Hamilton, Ontario: BC Decker Inc., 2003, 808 p.
73. **Gluth M.B., Metrailer A.M., Dornhoffer J.L.** et al. Patterns of failure in canal wall down mastoidectomy cavity instability. Otol. Neurotol. 2012, vol. 33, N. 6, p. 998-1001.
74. **Gopichand W.R., Madhusudan B.V., Tukaram K.V.** Bacteriological Profile of Chronic Suppurative Otitis Media. Int. J. Curr. Microbiol. App. Sci. 2015, vol. 4, N. 6, p. 41-47.
75. **Govaerts P., Raemaekers J., Verlinden A.** et al. Use of antibiotic prophylaxis in ear surgery. Laryngoscope. 1998, vol. 108, N. 1, pt. 1, p. 107-110.
76. **Grindler D.J., Blank S.J., Schulz K.A.** et al. Impact of Otitis Media Severity on Children's Quality of Life. Otolaryngol. Head. Neck. Surg. 2014, vol. 151, N. 2, p. 333-340.
77. **Grote J.J.** Results of cavity reconstruction with hydroxyapatite implants after 15 years. Am. J. Otol. 1998, vol. 19, N. 5, p. 565-568.
78. **Gulya A.J.** Anatomy of the temporal bone with surgical implication. Third edition. New York - London: Informa Healthcare Inc. 2007. 356 p.
79. **Gunasekera H., Morris P., McIntyre P.** et al. Management of children with otitis media: A summar y of evidence from recent systematic reviews. J. Paediatr. Child. Health. 2009, vol. 45, p. 554-563.
80. **Heo K.W., Kang M.K., Park J.Y.** Alternative to canal wall-down mastoidectomy for sclerotic mastoid cavities: epitympanoplasty with mastoid obliteration. Ann. Otol. Rhinol. Laryngol. 2014, vol. 123, N. 1, p. 47-52.
81. **Hild U., Hey C., Baumann U.** et al. High prevalence of hearing disorders at the Special Olympics indicate need to screen persons with intellectual disability. J. Intellect. Disabil. Res. 2008, vol. 52, pt. 6, p. 520-528.
82. **House J.W., Teufert K.B.** Extrusion rates and hearing results in ossicular reconstruction. Otolaryngol. Head. Neck. Surg. 2001, vol. 125, N. 3, p. 135-141.
83. **Ibekwe T.S., Nwaorgu O.G.** Classification and management challenges of otitis media in a resource-poor country. Niger. J. Clin. Pract. 2011, vol. 14, N. 3, p. 262-269.

84. **Ioniță E., Mitroi M.** Curs de otorinolaringologie. Craiova. 154 p. http://medclub1.ucoz.ro/_sf/0/37_Curs-ORL.pdf (vizitat 03.01.2018).
85. **Iseri M., Ustundag E., Ulubil A.** Synchronous ossiculoplasty with titanium prosthesis during canal wall down surgery for advanced cholesteatoma: anatomical and hearing outcomes. J. Laryngol. Otol. 2012, vol. 126, N. 2, p. 131-135.
86. **Isic S., Atlla S., Araq M.** et al. High-resolution ct examination of temporal bone: normal anatomy and indications. Gazi. Med. J. 1992, vol. 3, p. 31-39.
87. **Iqbal K., Khan K., Satti L.** Microbiology Of Chronic Suppurative Otitis Media: Experience At Dera Ismail Khan. Gomal. J. Med. Sci. 2011, vol. 9, N. 2, p. 189-193.
88. **Jackson C.G., Schall D.G., Glasscock M.E.** A surgical solution for the difficult chronic ear. Am. J. Otol. 1996, vol. 17, N. 1, p. 7-14.
89. **Javia L.R., Ruckenstein M.J.** Ossiculoplasty. Otolaryngol. Clin. North. Am. 2006, vol. 39, N. 6, p. 1177-1189.
90. **Jensen R., Homoe P., Andersson M.** et al. Long-term follow-up of chronic suppurative otitis media in a high-risk children cohort. Int. J. Pediatr. Otorhinolaryngol. 2011, vol. 75, N. 7, p. 948-954.
91. **Jensen R., Koch A., Homoe P.** The risk of hearing loss in a population with a high prevalence of chronic suppurative otitis media. Int. J. Pediatr. Otorhinolaryngol. 2013, vol. 77, N. 9, p. 1530-1535.
92. **Joshi S., Jagade M., Agarwal S.** et al. Tympanometry, a Prognostic Indicator of Myringoplasty with Assessment of Eustachian Tube Function. Int. J. Otolaryngol. Head. Neck. Surg. 2012, N. 1, p. 105-108.
93. **Juliano A., Ginat D., Moonis G.** Imaging review of the temporal bone: part I. Anatomy and inflammatory and neoplastic processes. Radiology. 2013, vol. 269, N. 1, p. 17-33.
94. **Jung K.H., Cho Y.S., Hong S.H.** et al. Quality-of-life assessment after primary and revision ear surgery using the chronic ear survey. Arch. Otolaryngol. Head. Neck. Surg. 2010, vol. 136, N. 4, p. 358-365.
95. **Kalcioglu M., Uzun I., Yalçın M.** et al. Evaluation on shear bond strength of different glass ionomer and hydroxy apatite cements used in ossiculoplasty. Balkan. Med. J. 2015, vol. 32, N. 1, p. 23-29.
96. **Kandakure V., Thakur G., Thote A.** et al. Behaviour of Ossicular Grafts in Otitis Media. IOSR J. Dent. Med. Sci. 2012, vol. 1, N. 3, p. 32-36.
97. **Kartush J., Michaelides E., Becvarovski Z.** et al. Over-under tympanoplasty. Laryngoscope. 2002, vol. 112, N. 5, p. 802-807.

98. **Kasenõmm P.** Intraoperative findings of revision canal wall-down tympanomastoid surgery. Acta. Otolaryngol. 2013, vol. 133, N. 8, p. 826-832.
99. **Kawatra R., Maheshwari P.** A comparative study of surgical outcomes of ossiculoplasty using biomaterials and autologous implants. Bangladesh. J. Otorhinolaryngol. 2013, vol. 19, N. 1, p. 29-35.
100. **Kaylie D.M., Gardner E.K., Jackson C.G.** Revision chronic ear surgery. Otolaryngol. Head. Neck. Surg. 2006, vol. 134, N. 3, p. 443-450.
101. **Kim J.H., Choi S.H., Chung J.W.** Clinical results of atticoantrotomy with attic reconstruction or attic obliteration for patients with an attic cholesteatoma. Clin. Exp. Otorhinolaryngol. 2009, vol. 2, N. 1, p. 39-43.
102. **Kozin E., Gulati S., Kaplan A.** et al. Systematic review of outcomes following observational and operative endoscopic middle ear surgery. Laryngoscope. 2015, vol. 125, N. 5, p. 1205-1214.
103. **Kronenberg J., Shapira Y., Migirov L.** Mastoidectomy reconstruction of the posterior wall and obliteration (MAPRO): preliminary results. Acta. Otolaryngol. 2012, vol. 132, N. 4, p. 400-403.
104. **Kumara A., Nigam R., Jain A.** Original Research Article-Chronic suppurative otitis media - A Clinicopathological study at a tertiary Care Hospital. Int. J. Appl. Resear. 2015, vol. 1, N. 10, p. 235-240.
105. **Kuo C.L., Liao W.H., Shiao A.S.** A review of current progress in acquired cholesteatoma management. Eur. Arch. Otorhinolaryngol. 2015, vol. 272, N. 12, p. 3601-3609.
106. **Kuo C.L., Lien C.F., Shiao A.S.** Mastoid obliteration for pediatric suppurative cholesteatoma: long-term safety and sustained effectiveness after 30 years' experience with cartilage obliteration. Audiol. Neurootol. 2014, vol. 19, N. 6, p. 358-369.
107. **Kurien G., Greeff K., Gomaa N.** et al. Mastoidectomy and mastoid obliteration with autologous bone graft: a quality of life study. J. Otolaryngol. Head. Neck. Surg. 2013, vol. 42, article 49.
108. **Lailach S., Kemper M., Lasurashvili N.** et al. Health-related quality of life measurement after cholesteatoma surgery: comparison of three different surgical techniques. Eur. Arch. Otorhinolaryngol. 2015, vol. 272, N. 11, p. 3177-3185.
109. **Lampikoski H., Aarnisalo A., Jero J.** et al. Mastoid biofilm in chronic otitis media. Otol. Neurotol. 2012, vol. 33, N. 5, p. 785-788.
110. **Lane J.I., Lindell E.P., Witte R.J.** et al. Middle and inner ear: improved depiction with multiplanar reconstruction of volumetric CT data. Radiographics. 2006, vol. 26, N. 1, p. 115-124.

111. **Lasisi A.O., Olaniyan F.A., Muibi S.A.** et al. Clinical and demographic risk factors associated with chronic suppurative otitis media. Int. J. Pediatr. Otorhinolaryngol. 2007, vol. 71, N. 10, p. 1549-1554.
112. **Leatherman B.D., Dornhoffer J.L.** Bioactive glass ceramic particles as an alternative for mastoid obliteration: results in an animal model. Otol. Neurotol. 2002, vol. 23, N. 5, p. 657-660.
113. **Leatherman B.D., Dornhoffer J.L.** The use of demineralized bone matrix for mastoid cavity obliteration. Otol. Neurotol. 2004, vol. 25, N. 1, p. 22-26.
114. **Leatherman B.D., Dornhoffer J.L., Fan C.Y.** et al. Demineralized bone matrix as an alternative for mastoid obliteration and posterior canal wall reconstruction: results in an animal model. Otol. Neurotol. 2001, vol. 22, N. 6, p. 731-736.
115. **Lee J., Witsell D., Dolor R.** et. al Quality of life of patients with otitis media and caregivers: a multicenter study. Laryngoscope. 2006, vol. 116, N. 10, p. 1798-1804.
116. **Lesinskas E., Vainutiene V.** Closed tympanoplasty in middle ear cholesteatoma surgery. Medicina (Kaunas). 2004, vol. 40, N. 9, p. 856-859.
117. **Liu Y., Sun J., Zhao D.** et al. Epitympanoplasty with cartilage obliteration in the preservation of posterior canal wall: a technique for surgical treatment of attic cholesteatoma. Eur. Arch. Otorhinolaryngol. 2014, vol. 271, N. 5, p. 939-946.
118. **Madana J., Yolmo D., Kalaiarasi R.** et al. Microbiological profile with antibiotic sensitivity pattern of cholesteatomatous chronic suppurative otitis media among children. Int. J. Pediatr. Otorhinolaryngol. 2011, vol. 75, N. 9, p. 1104-1108.
119. **Mahendran S., Yung M.** Mastoid obliteration with hydroxyapatite cement: the Ipswich experience. Otol. Neurotol. 2004, vol. 25, no. 1, p. 19-21.
120. **Mamun M.A., Alam M.Z., Haque M.R.** et al. Autologous cartilagenous graft in ossiculoplasty. Bangladesh. J. Otorhinolaryngol. 2013, vol. 19, N. 1, p. 24-28.
121. **Maniu A., Cosgarea M.** Mastoid obliteration with concha cartilage graft and temporal muscle fascia. ORL J. Otorhinolaryngol. Relat. Spec. 2012, vol. 74, N. 3, p. 141-145.
122. **Maroonroge S., Emanuel D., Letowski T.** Basic anatomy of the hearing system. In: Helmet-mounted displays: Sensation, perception and cognition issues (Rash C.E., Russo M.B, Letowski T.R., Schmeisser E.T. (Eds.). 1st edition. U.S. Army aeromedical Research. 2009, p. 279-306.

123. **Más-Estellés F., Mateos-Fernández M., Carrascosa-Bisquert B.** et al. Contemporary non-echo-planar diffusion-weighted imaging of middle ear cholesteatomas. Radiographics. 2012, vol. 32, N. 4, p. 1197-1213.
124. **McRackan T.R., Abdellatif W.M., Wanna G.B.** et al. Evaluation of second look procedures for pediatric cholesteatomas. Otolaryngol. Head. Neck. Surg. 2011, vol. 145, N. 1, p. 154-160.
125. **Mehta R.P., Harris J.P.** Mastoid obliteration. Otolaryngol. Clin. North. Am. 2006, vol. 39, N. 6, p. 1129-1142.
126. **Meulemans J., Wuyts F., Forton G.** Middle ear reconstruction using the titanium Kurz Variac partial ossicular replacement prosthesis: functional results. JAMA Otolaryngol. Head. Neck. Surg. 2013, vol. 139, N. 10, p. 1017-1025.
127. **Mierzwinski J., Fishman A.** Retraction pockets of tympanic membrane: protocol of management and results of treatment. Otorynolaryngol. 2014, vol. 13, N. 2, p. 114-121.
128. **Minatogawa T., Machizuka H., Kumoi T.** Evaluation of mastoid obliteration surgery. Am. J. Otol. 1995, vol. 16, N. 1, p. 99-103.
129. **Mishiro Y., Sakagami M., Kitahara T.** et al. Long-term hearing outcomes after ossiculoplasty in comparison to short-term outcomes. Otol. Neurotol. 2008, vol. 29, N. 3, p. 326-329.
130. **Mittal R., Lisi C., Gerring R.** et al. Current concepts in the pathogenesis and treatment of chronic suppurative otitis media. J. Med. Microbiol. 2015, vol. 64, N. 10, p. 1103-1116.
131. **Mohamad S., Khan I., Hussain S.** Is cartilage tympanoplasty more effective than fascia tympanoplasty? A systematic review. Otol. Neurotol. 2012, vol. 33, N. 5, p. 699-705.
132. **Mokhtarinejad F., Abtahi S., Alamdary S.** Postoperative anatomic and functional results of homograft cartilage tympanoplasty. J. Res. Med. Sci. 2012, special issue 1, p. S120-S124.
133. **Moorthy P., Lingaiah J., Katari S** et al. Clinical Application of a Microbiological Study on Chronic Suppurative Otitis Media. Int. J. Otolaryngol. Head. Neck. Surg. 2013, vol. 2, p. 290-294.
134. **Mudhol R.S., Naragund A.I., Shruthi V.S.** Ossiculoplasty: revisited. Indian. J. Otolaryngol. Head. Neck. Surg. 2013, vol. 65, suppl. 3, p. S451-S454.
135. **Naderpour M., Shahidi N., Hemmatjoo T.** Comparison of Tympanoplasty Results (Hearing Improvement and Graft Implant) in Dry and Wet Ears. Iran. J. Otorhinolaryngol. 2016, vol. 28, N. 2, serial no. 85.

136. **Nadol J.B.** Revision mastoidectomy. Otolaryngol. Clin. North. Am. 2006, vol. 39, N. 4, p. 723-740.
137. **Nadol J., Staecker H., Gliklich R.** Outcomes assessment for chronic otitis media: the Chronic Ear Survey. Laryngoscope. 2000, vol. 110, N. 3, pt. 3, p. 32-35.
138. **Nazir A., Kadri S.** Aerobic bacteriology of chronic suppurative otitis media: a hospital based study. Int. J. Res. Med. Sci. 2014, vol. 2, N. 4, p. 1521-1525.
139. **Nikakhlagh S., Khosravi Z., Fazlipour A.** et al. Microbiologic Findings in Patients with Chronic Suppurative Otitis Media. J. Med. Sci. 2008, vol. 8, N. 5, p. 503-506.
140. **Nikolopoulos T., Gerbesiotis P.** Surgical management of cholesteatoma: the two main options and the third way - atticotomy/limited mastoidectomy. Int. J. Pediatr. Otorhinolaryngol. 2009, vol. 73, N. 9, p. 1222-1227.
141. **Nirwan S., Somashekara K.** A Study of Hearing Improvement after Tympanoplasty by means of Pure Tone Audiometry. J. Evid. Based. Med. Health. 2015, vol. 2, N. 2, p. 113-122.
142. **Noujaim D., Juliano A., Moonis G.** Lesions of the Middle Ear Ossicles: Acquired, Traumatic, Congenital, and Postsurgical Pathology. Neurographics. 2014, vol. 4, p. 176-182.
143. **Nwokoye N.N., Egwari L.O., Coker A.O.** et al. Predisposing and bacteriological features of otitis media. Afr. J. Microbiol. Res. 2012, vol. 6, N. 3, p. 520-525.
144. **Ocalan R., Ocalan F., Genc S.** et al. Hearing results in patients undergoing canal wall down mastoidectomy with type III tympanoplasty. J. Med. Updates. 2013, vol. 3, N. 2, p. 77-81.
145. **Orji F.T.** A Survey of the Burden of Management of Chronic Suppuratie Otii Media in a Developing Country. Ann. Med. Health. Sci. Res. 2013, vol. 3, N. 4, p. 598-612.
146. **Osborn A.J., Papsin B.C., James A.L.** Clinical indications for canal wall-down mastoidectomy in a pediatric population. Otolaryngol. Head. Neck. Surg. 2012, vol. 147, N. 2, p. 316-322.
147. Otita medie cronică supurată la adult. Protocol clinic naţional. Chişinău, 2008. 28 p.
148. Otitis media - focusing on the developing world. http://www.ptolemy.ca/members/archives/ 2009/Otitis/Otitis%20media.pdf (vizitat 13.01.2018).
149. **Papilian V.** Anatomia omului. Volumul 1: Aparatul locomotor. Bucureşti: Editura BIC ALL, 2003. 280 p.

150. **Park J.S., Kang M.Y., Hong J.C.** et. al. Result of mastoid obliteration according to the graft materials: autogenous bone, allogeneic bone, hydroxylapatite. Int. Adv. Otol. 2011, vol. 7, N. 3, p. 305-310.
151. **Peltonen L.** Novel surgical and imaging methods of the middle ear and temporal bone. Academic dissertation. Finland, Helsinki, 2008. 102 p.
152. **Phillips G.S., LoGerfo S.E., Richardson M.L.** et al. Interactive Web-based learning module on CT of the temporal bone: anatomy and pathology. Radiographics. 2012, vol. 32, N. 3, p. E85-105.
153. **Phillips J., Haggard M., Yung M.** A new health-related quality of life measure for active chronic otitis media (COMQ-12): development and initial validation. Otol. Neurotol. 2014, vol. 35, N. 3, p. 454-458.
154. **Pradhan P., Samal S., Mandal S.** Anatomical and Hearing Outcomes of Endoscopic Assisted Atticotomy with Cartilage Tympanoplasty in Cases of Limited Mastoid Disease. Ann. Otolaryngol. Rhinol. 2015, vol. 2, N. 10, article 1064.
155. **Presutti L., Gioacchini F., Alicandri-Ciufelli M.** et al. Results of endoscopic middle ear surgery for cholesteatoma treatment: a systematic review. Acta. Otorhinolaryngol. Ital. 2014, vol. 34, N. 3, p. 153-157.
156. **Quaranta N., Iannuzzi L., Petrone P.** ET AL. Quality of life after cholesteatoma surgery: intact-canal wall tympanoplasty versus canal wall-down tympanoplasty with mastoid obliteration. Ann. Otol. Rhinol. Laryngol. 2014, vol. 123, N. 2, p. 89-93.
157. **Rai T.** Radiological study of the temporal bone in chronic otitis media: Prospective study of 50 cases. Indian. J. Otol. 2014, vol. 20, N. 2, p. 48-55.
158. **Rath G.** Modern techniques in reconstructive middle ear surgery. Summary of Ph.D. thesis. Pecs: University of Pecs, 2011. 32 p.
159. **Ravishankar C., Sushma N.** Impact of Staging the Procedure on Audiological Results in Canal wall down Surgery for Cholesteatoma. IOSR J. Dent. Med. Sci. 2014, vol. 13, N. 12, p. 87-90.
160. **Roberson J.B., Mason T.P., Stidham K.R.** Mastoid obliteration: autogenous cranial bone pate reconstruction. Otol. Neurotol. 2003, vol. 24, N. 2, p. 132-140.
161. **Roland N.J., McRae R.D., McCombe A.W.** Key topics in otolaryngology and head and neck surgery. Second Edition. Oxford: BIOS Scientific Publishers Limited, 2001. 360 p.
162. **Roux A., Bakhos D., Lescanne E.** et al. Canal wall reconstruction in cholesteatoma surgeries: rate of residual. Eur. Arch. Otorhinolaryngol. 2015, vol. 272, N. 10, p. 2791-2797.

163. **Ryborg C., Søndergaard J., Lous J.** et al. Quality of life in children with otitis media - a cohort study. Fam. Pract. 2014, vol. 31, N. 1, p. 30-37.
164. **Sadooghi M., Baradaranfar M., Dodangeh F.** Soft posterior canal wall reconstruction with and without anteriorly based musculoperiosteal flap. Acta. Med. Iran. 2006, vol. 44, N. 6, p. 387-390.
165. **Saki N., Rahim F., Nikakhlagh S.** et al. Quality of life in children with recurrent acute otitis media in southwestern of iran. Indian. J. Otolaryngol. Head. Neck. Surg. 2014, vol. 66, suppl. 1, p. 267-270.
166. **Samy R.N., Pensak M.L.** Revision ossiculoplasty. Otolaryngol. Clin. North. Am. 2006, vol. 39, N. 4, p. 699-712.
167. **Satyanarayana O., Surya Kirani K.** Study of Aerobic and Anaerobic Bacteria in Chronic Suppurative Otitis Media. J. Evid. Based. Med. Healthcare. 2015, vol. 2, N. 17, p. 2302-2305.
168. **Saunders J.E.** Alloplastic bone cements in otologic surgery: long-term follow-up and lessons learned. Otolaryngol. Head. Neck. Surg. 2006, vol. 135, N. 2, p. 280-285.
169. **Saunders J.E., Shoemaker D.L., McElveen J.T.** Reconstruction of the radical mastoid. Am. J. Otol. 1992, vol. 13, N. 5, p. 465-469.
170. **Schwartz K.M., Lane J.I., Bolster B.D.** et al. The utility of diffusion-weighted imaging for cholesteatoma evaluation. AJNR Am. J. Neuroradiol. 2011, vol. 32, no. 3, p. 430-436.
171. **Shabana Y.K.** Second Stage Reconstruction After Canal Wall Down Mastoidectomy. Int. Adv. Otol. 2010, vol. 6, N. 1, p. 7-10.
172. **Shah K.D., Bradoo R.A., Joshi A.A.** et al. The efficiency of titanium middle ear prosthesis in ossicular chain reconstruction: our experience. Indian. J. Otolaryngol. Head. Neck. Surg. 2013, vol. 65, N. 4, p. 298-301.
173. **Sheehy J.L., Hughes R.L.** The ABC's of impedance audiometry. Laryngoscope. 1974, vol. 84, N. 11, p. 1935-1949.
174. **Shenoi P.M.** Chapter 10: Management of chronic suppurative otitis media. http://famona.sezampro.rs/medifiles/otohns/scott/scott310.pdf (vizitat 21.01.2018).
175. **Shrestha B., Amatya R., Shrestha I.** et al. Microbiological profile of chronic suppurative otitis media. Soc. Otorhinolaryngol. Nepal. (SOL Nepal). 2011, vol. 2, N. 2, p. 6-7.
176. **Shrestha B., Shrestha I., Amatya R.** Comparison of clinical presentation between Chronic Otitis Media Mucosal with Squamous. Kathmandu. Univ. Med. J. (KUMJ). 2010, vol. 8, N. 32, p. 387-391.

177. **Singh A., Basu R., Venkatesh A.** Aerobic bacteriology of chronic suppurative otitis media in Rajahmundry, Andhra Pradesh, India. Biol. Med. 2012, vol. 4, N. 2, p. 73-79.
178. **Srivastava A., Singh R., Varshney S.** et al. Microbiological Evaluation of an Active Tubotympanic Type of Chronic Suppurative Otitis Media. Nepal. J. ENT. Head. Neck. Surg. 2010, vol. 1, N. 2, p. 14-16.
179. **Stankovic M.** Histomorphometrical Analysis of the Structural Changes in the Incus and the Results of Cartilage Ossiculoplasty in Attic Cholesteatoma Surgery. Mediterran. J. Otol. 2005, vol. 1, p. 1-6.
180. **Stankovic M.** The learning curve in revision cholesteatoma surgery. Am. J. Otolaryngol. 2013, vol. 34, N. 1, p. 65-71.
181. **Swinnen F.K., De Leenheer E.M., Coucke P.J.** et al. Audiometric, surgical, and genetic findings in 15 ears of patients with osteogenesis imperfecta. Laryngoscope. 2009, vol. 119, N. 6, p. 1171-1179.
182. **Syms C.A., Syms M.J., Sheehy J.L.** Chapter 16. Mastoidectomy - Intact Canal Wall Procedure. In: Otologic surgery. 3rd ed. (eds. Brackmann D., Shelton C., Arriaga M.). Philadelphia: Elsevier Inc., 2010, p. 195-207.
183. **Talukder H., Hossain M.** Relationship between social factors and frequency of chronic suppurative otitis media. Banglad. J. Otorhinolaryngol. 2013, vol. 19, N. 2, p. 104-109.
184. **Thiel G., Rutka J., Pothier D.** The behavior of mastoidectomy cavities following modified radical mastoidectomy. Laryngoscope. 2014, vol. 124, N. 10, p. 2380-2385.
185. **Tomlin J., Chang D., McCutcheon B.** et al. Surgical technique and recurrence in cholesteatoma: a meta-analysis. Audiol. Neurootol. 2013, vol. 18, N. 3, p. 135-142.
186. **Tos M.** Reconstruction of old radical cavities. Clin. Otolaryngol. Allied. Sci. 1978, vol. 3, N. 3, p. 255-261.
187. **Trojanowska A., Drop A., Trojanowski P.** et al. External and middle ear diseases: radiological diagnosis based on clinical signs and symptoms. Insights. Imaging. 2012, vol. 3, N. 1, p. 33-48.
188. **Ucar S., Iseri M., Ozturk M.** Evaluation of functional results of CWD surgery with ossicular replacement prosthesis due to cholesteatoma using computed tomography. Eur. Arch. Otorhinolaryngol. 2014, vol. 271, N. 9, p. 2393-2400.
189. **Umar N., Mir B.** Prevalence and Anti-Biogram of Pseudomonas Aeruginosa Isolated from Otitis Media in KBN Hospital, Gulbarga. Sch. J. App. Med. Sci. 2015, vol. 3, N. 7A, p. 2502-2505.

190. **Umit T., Ozgur Y., Bilgehan G.** et al. Results of primary ossiculoplasty and prognostic factors in canal wall-down tympanoplasty. J. Craniofac. Surg. 2010, vol. 21, N. 2, p. 407-410.
191. **Van De Water T., Staecker H.** Otolaryngology: basic science and clinical review. New York: Thieme Medical Publishers, 2006. 763 p.
192. **Van der Gucht K., Van Rompaey V., Vanderveken O.** et al. Temporary removal of the posterior bony canal wall with reconstruction using microplate osteosynthesis in cholesteatoma surgery: a case series and description of the technique. Eur. Arch. Otorhinolaryngol. 2014, vol. 271, N. 6, p. 1497-1503.
193. **Van Rompaey V., Vandamme W., Muylle L.** et al. Temporal bone bank: complying with European Union directives on human tissue and cells. Cell. Tissue. Bank. 2012, vol. 13, N. 2, p. 231-240.
194. **Viswanatha B., Durganna S., Ravikumar R.** et al. Bacteriology of Active Squamous Type of Chronic Otitis Media with Complications. Resear. Otolaryngol. 2014, vol. 3, N. 2, p. 9-15.
195. **Vital V.** Pediatric cholesteatoma: personal experience and review of the literature. Otorhinolaryngol. Head. Neck. Surg. 2011, vol. 45, p. 5-14.
196. **Wagh Kailash B., Ghule Shubhangi B., Pawar S.** Bacterial and fungal study in chronic suppurative otitis media from a developing country. Int. J. Recent. Trends. Sci. Technol. 2015, vol. 16, N. 1, p. 104-108.
197. **Walker P.C., Mowry S.E., Hansen M.R.** et al. Long-term results of canal wall reconstruction tympanomastoidectomy. Otol Neurotol. 2014, vol. 35, N. 1, p. e24-30.
198. **Walker P.C., Mowry S.E., Hansen M.R.** et al. Long-term results of canal wall reconstruction tympanomastoidectomy. Otol. Neurotol. 2014, vol. 35, N. 6, p. 954-960.
199. WHO. Chronic suppurative otitis media. Burden of Illness and Management Options. WHO, Geneva, 2004. 84 p.
200. **Wiatr M., Skladzien J., Tomik J.** et al. Relationship Between Bone Conduction Thresholds and Hearing Results After ear Surgery.Int. Adv. Otol. 2011, vol. 7, N. 1, p. 82-86.d
201. **Wiet R.J., Harvey S.A., Littlefield P.D.** Chapter 19. Complications of Surgery for Chronic Otitis Media. In: Otologic surgery. 3rd ed. (eds. Brackmann D., Shelton C., Arriaga M.). Philadelphia: Elsevier Inc., 2010, p. 227-243.
202. **Wiet R.J., Harvey S.A., Pyle M.G.** Canal wall reconstruction: a newer implantation technique. Laryngoscope. 1993, vol. 103, N. 6, p. 594-599.

203. **Wigand M.E.** Restitutional Surgery of the Ear and Temporal Bone. Stuttgart - New York, Thieme, 2001, 346 p.
204. **Wilson K., Hoggan R., Shelton C.** Tympanoplasty with intact canal wall mastoidectomy for cholesteatoma: long-term surgical outcomes. Otolaryngol. Head. Neck. Surg. 2013, vol. 149, N. 2, p. 292-295.
205. **Yates P., Flood L., Banerjee A.** et al. CT scanning of middle ear cholesteatoma: what does the surgeon want to know? Br. J. Radiol. 2002, vol. 75, N. 898, p. 847-852.
206. **Yu H., He Y., Ni Y.** et al. PORP vs. TORP: a meta-analysis. Eur. Arch. Otorhinolaryngol. 2013, vol. 270, N. 12, p. 3005-3017.
207. **Yung M., Tassone P., Moumoulidis I.** et al. Surgical management of troublesome mastoid cavities. J. Laryngol. Otol. 2011, vol. 125, N. 3, p. 221-226.
208. **Zaghouani H., Benzina N., Zarrad C.** et al. Imaging of anatomical variations of the temporal bone to specify to the surgeon before middle ear surgery. ECR 2013. Poster No.: C-2514. http://posterng.netkey.at/esr/viewing/index.php?module=viewing_poster&task=&pi=118221 (vizitat 06.01.2018).
209. **Zahnert T.** Reconstructive methods in hearing disorders - surgical methods. GMS Curr. Top. Otorhinolaryngol. Head. Neck. Surg. 2005, vol. 4, doc02.
210. **Zahnert T., Offergeld C.** Quality management in middle ear surgery: controversies regarding preoperative imaging. ORL J. Otorhinolaryngol. Relat. Spec. 2010, vol. 72, N. 3, p. 159-167.